

Plasmocitoma extramedular, intracanal extradural, posterior a artrodesis cervical en un paciente con mieloma múltiple

JOINT H. GUIMBARD PÉREZ, MARIANO POMBA, GUSTAVO GONZÁLES, NICOLÁS ORTIZ

*Instituto Allende de Cirugía Reconstructiva de los Miembros, Departamento de Patología Espinal,
Servicio de Ortopedia y Traumatología, Sanatorio Allende, Córdoba*

Recibido el 5-6-2016. Aceptado luego de la evaluación el 1-4-2017 • Dr. JOINT H. GUIMBARD PÉREZ • jguimbardmd@hotmail.com

RESUMEN

El plasmocitoma extradural a nivel cervical es una de las patologías menos frecuentes dentro de los tumores extramedulares del mieloma múltiple; así mismo, es infrecuente que cause compresión medular o de las raíces nerviosas.

Se presenta este caso por su gravedad y baja frecuencia en un paciente con diagnóstico de mieloma múltiple en tratamiento, que concurre con síntomas neurológicos (parestesia y paresia braquial bilateral) en la semana posterior a la cirugía de liberación meningorradicular y artrodesis cervical (C6-C7), en el mismo nivel de aparición de un plasmocitoma intracanal, extradural diagnosticado por resonancia magnética y confirmado con el resultado de la biopsia intraquirúrgica.

Se ha publicado un caso similar al presentado, pero con la diferencia de que el paciente debutó con cuadriparesia. Se conoce también un caso de plasmocitoma originado en la médula espinal de la región torácica.

En nuestro paciente, al igual que en un caso reportado con mieloma múltiple asintomático con manifestación primaria de plasmocitoma extramedular, la evolución de la enfermedad fue rápida, y el paciente falleció en menos de un año desde el diagnóstico.

Palabras clave: Plasmocitoma extradural; artrodesis cervical; mieloma múltiple.

Nivel de Evidencia: IV

EXTRAMEDULLARY, INTRACANAL EPIDURAL PLASMACYTOMA AFTER CERVICAL ARTHRODESIS IN A PATIENT WITH MULTIPLE MYELOMA

ABSTRACT

Epidural plasmacytoma at the cervical spine is one of the less common extramedullary tumors in multiple myeloma. Likewise compression of the spinal cord or the nerve roots is uncommon.

The following case is presented due to its rarity and severity. A patient diagnosed with and being treated for multiple myeloma presented with neurological symptoms (paresthesia and bilateral upper extremity weakness) a week after decompression and C6-C7 fusion, at the same level of an intracanal, epidural plasmacytoma detected by magnetic resonance and confirmed by intraoperative biopsy.

A similar case was published, however it differs in that the patient presented with quadriplegia. There is also a reported case of plasmacytoma originating in the thoracic region of the spinal cord.

In our patient, similar to the previously reported case of asymptomatic multiple myeloma with primary manifestation of extramedullary plasmacytoma, progression of the disease was rapid and the patient died less than one year from diagnosis.

Key words: Extradural plasmacytoma; cervical arthrodesis; multiple myeloma.

Level of Evidence: IV

Conflicto de intereses: Los autores no declaran conflictos de intereses.

Introducción

El plasmocitoma extradural a nivel cervical es una de las patologías menos frecuentes dentro de los tumores extramedulares del mieloma múltiple;¹⁻³ es infrecuente que cause compresión medular o de las raíces nerviosas, de este último cuadro, se ha publicado un caso a nivel lumbar.²

Se comunica este caso por la gravedad de la lesión y su baja frecuencia en un paciente con diagnóstico de mieloma múltiple en tratamiento.

Caso clínico

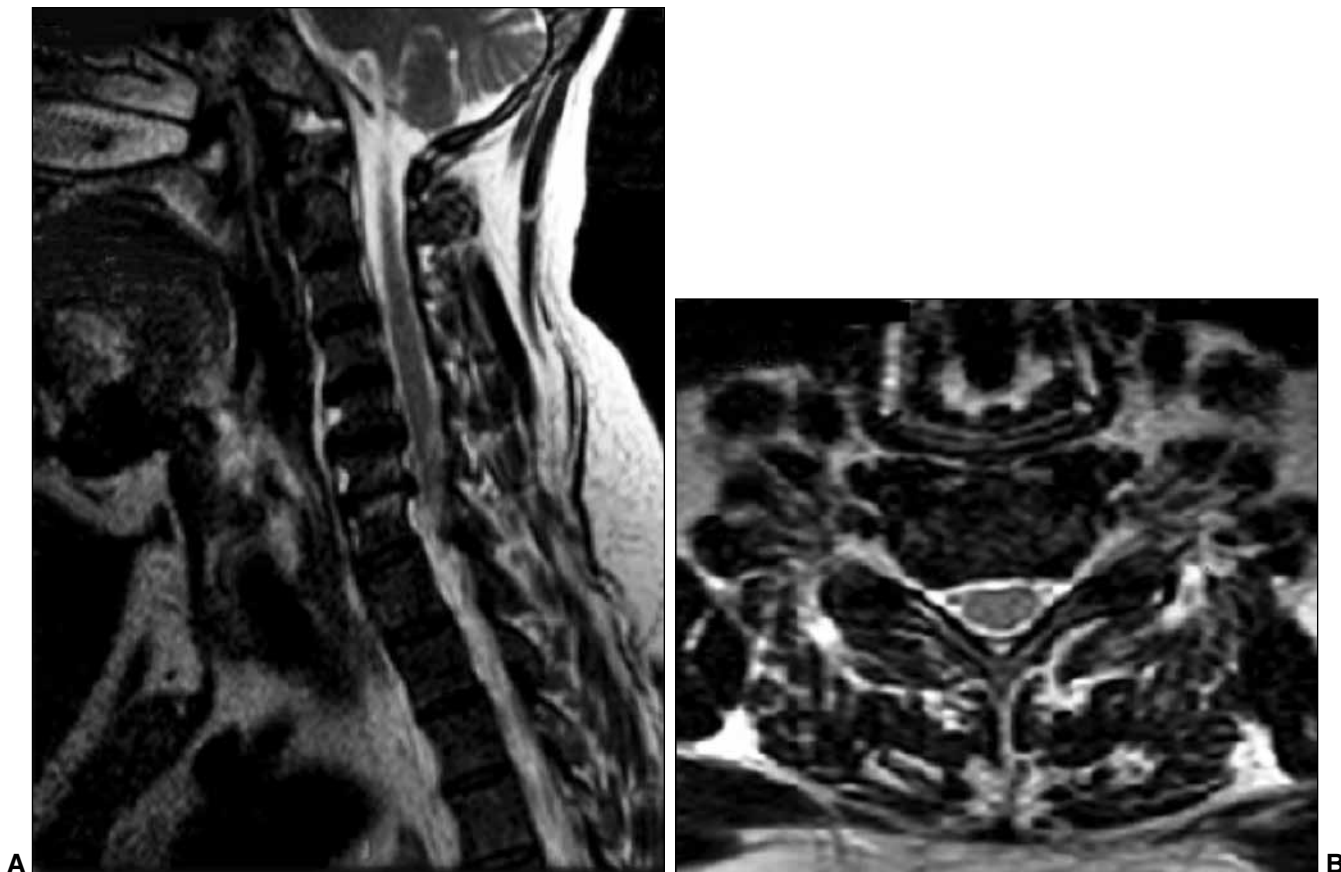Hombre de 50 años, policía, con antecedente de mieloma múltiple diagnosticado en septiembre de 2014 y tratado con un esquema de bortezomib-ciclofosfamida-dexametasona-pamidronato (protocolo GATLA). Consulta en marzo de 2015 y refiere dolor cervical que se irradia al hombro y el brazo derechos, de semanas de evolución, que no cede con tratamiento médico ni fisioterapia. Había acudido a la Guardia en más de una oportunidad.

En el examen físico, se detecta parestesia en metámera de C6-C7. Se solicita una resonancia magnética de la región cervical, en la que se observa discopatía en C6-C7 con protrusión discal que impronta el saco a nivel central y foraminal derecho (Figura 1). Por lo tanto, se decide, en primera instancia, prescribir medicación antineurítica e indicar un bloqueo radicular a dicho nivel, guiado por tomografía (Figura 2).

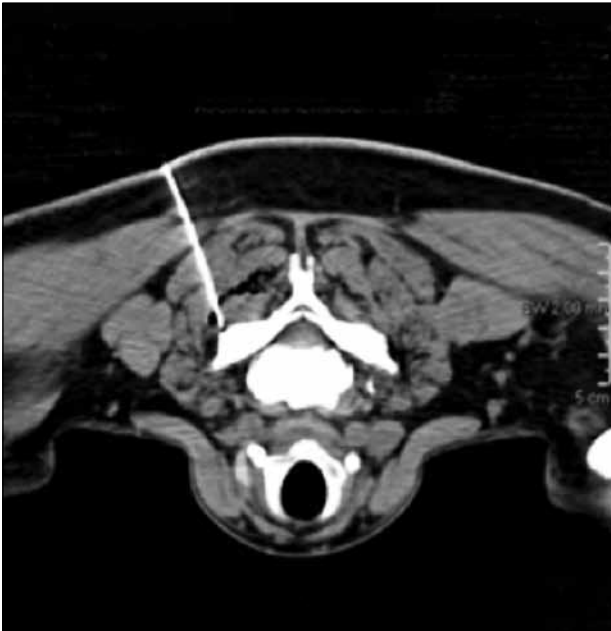A su vez, y dada la clínica del paciente, se solicita una resonancia magnética de hombro derecho. Este estudio muestra una imagen lítica en el húmero proximal, sin aparente lesión de partes blandas (Figura 3), manejada con tratamiento médico, por el equipo de Patología de Miembro Superior del sanatorio.

Los síntomas del paciente mejoran, pero luego de tres semanas, el dolor reaparece y se agrega paresia, por lo cual se indica una cirugía de liberación meningorradicular y artrodesis de C6-C7 (Figura 4).

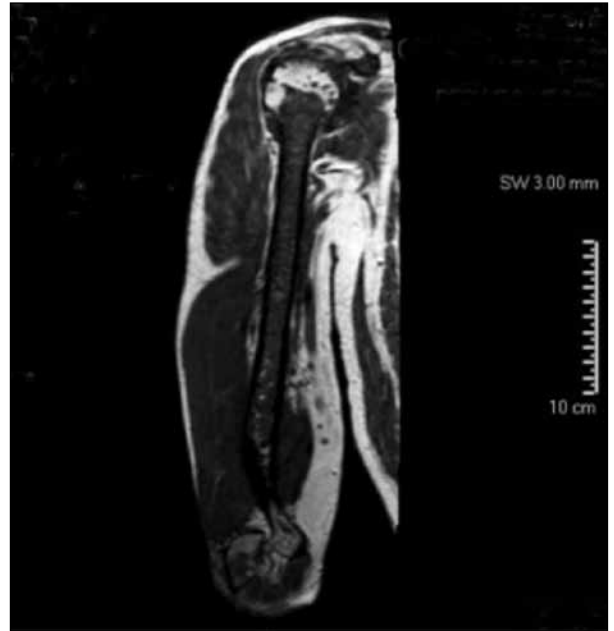
Bajo anestesia general, se realizó un abordaje por vía anterior, se diseccionó por planos hasta nivel de C6-C7 constatado con control radioscópico. Se procedió a la liberación meningorradicular y la artrodesis con caja de PEEK autobloqueada más injerto autólogo de cresta, cierre por planos, después de colocar un drenaje. El procedimiento duró 45 minutos y no surgieron complicaciones.



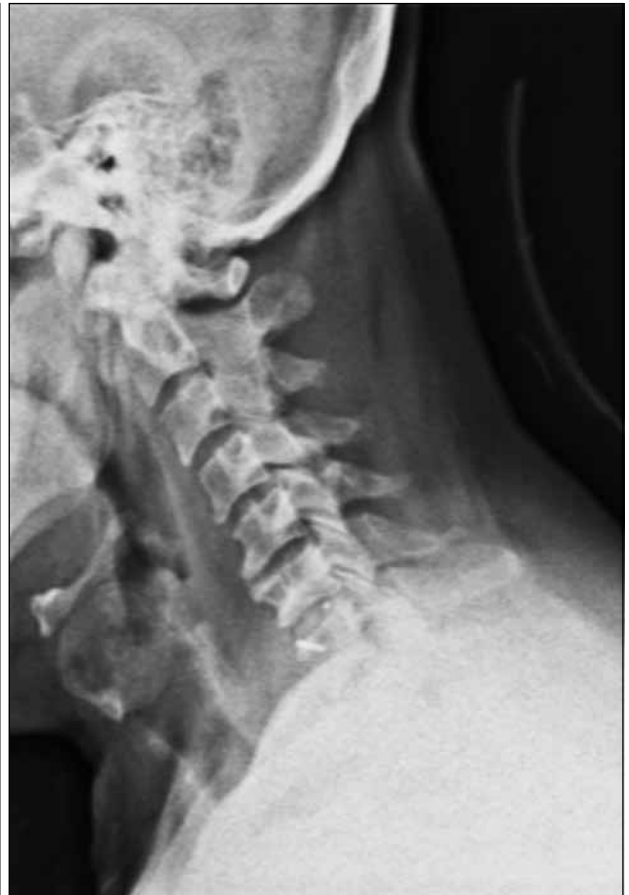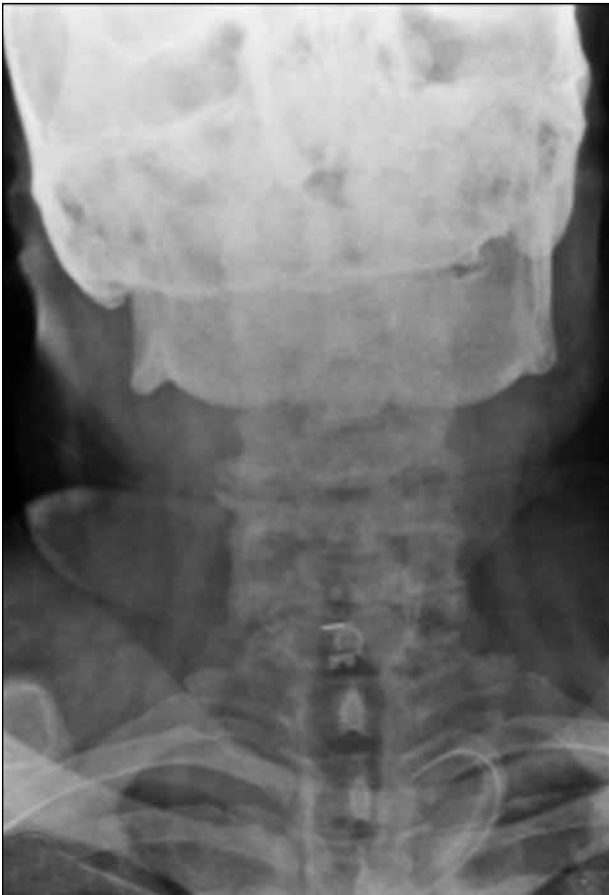▲ **Figura 1.** Resonancia magnética. **A.** Corte sagital. Se observa protrusión discal en C6-C7. **B.** Corte axial. Se observa compresión radicular derecha. Nótese que no se visualiza una lesión tumoral.



▲ **Figura 2.** Bloqueo radicular a nivel de C6-C7 derecho, guiado por tomografía.



▲ **Figura 3.** Resonancia magnética de miembro superior derecho. Se observa imagen lítica en el húmero proximal.



▲ **Figura 4.** Radiografía de columna cervical de frente y de perfil. Se observa artrodesis de C6-C7.

El paciente tiene una mejoría relativa en el período posquirúrgico inmediato, refiere que persiste el dolor cervical que, según nuestra interpretación, es el dolor propio de la herida quirúrgica. Recibe el alta con medicación, a los tres días de la cirugía y se le informan los cuidados durante la recuperación, así como también los cuidados de la herida quirúrgica y el día de cita para control.

Al concurrir a la semana de control posquirúrgico, se observa una herida en proceso de cicatrización, sin eritema ni signos de flogosis. El paciente refiere la intensificación del dolor cervical y la recurrencia de la braquialgia y la parestesia, ahora de forma bilateral, por lo cual se decide solicitar una resonancia magnética cervical de control y su internación para el manejo del dolor.

En la nueva resonancia, se puede observar una imagen hiperintensa intracanal, extra/epidural en C3-C7 (Figura 5), que genera la sospecha de una masa ocupante versus un hematoma organizado posquirúrgico. En consecuencia, se decide realizar una descompresión, más una toma de muestra para anatomía patológica del material extraído

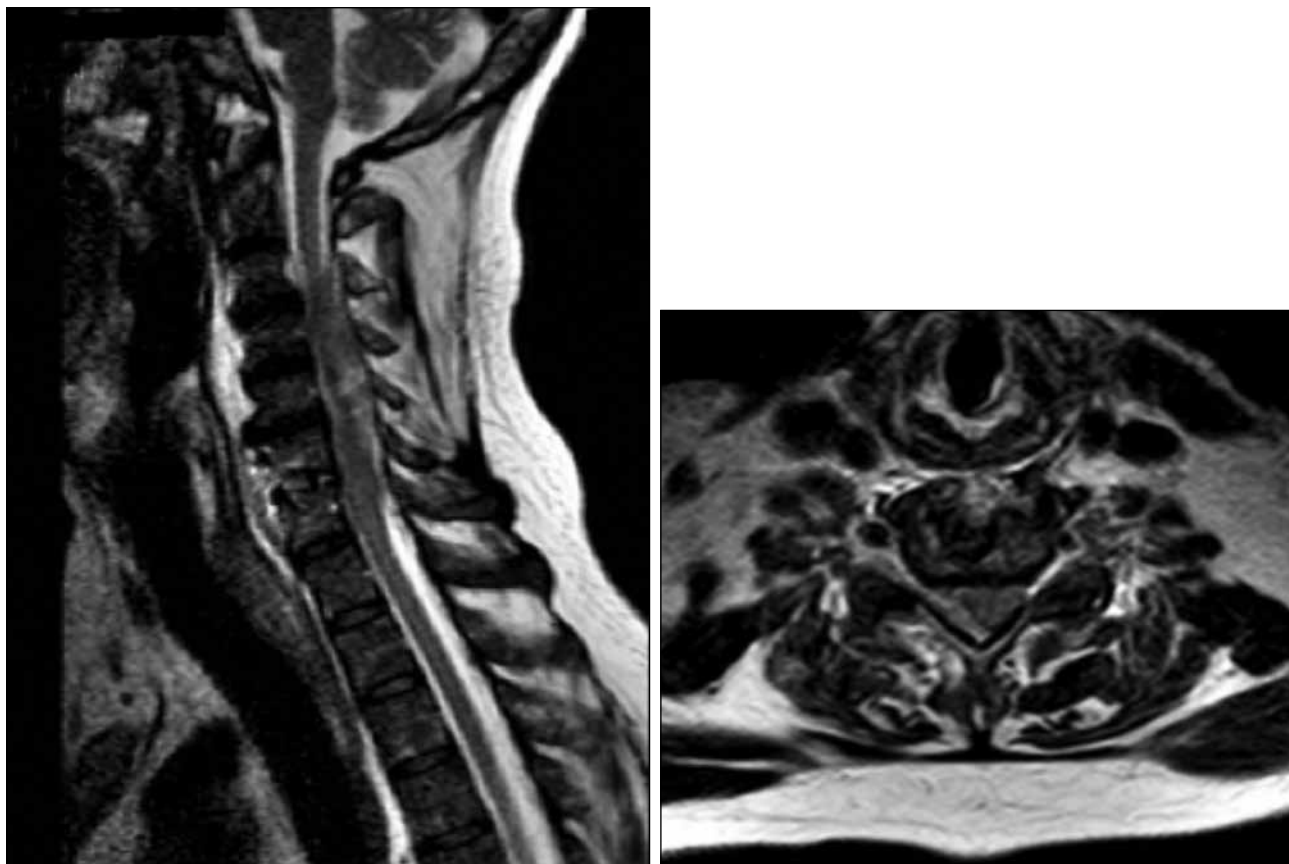
durante la cirugía por abordaje posterior (Figuras 6 y 7). Macroscópicamente se sospecha tumor de células plasmáticas y se comunica a su oncólogo de cabecera para que tome la conducta correspondiente para ese caso.

El informe de anatomía patológica (Figura 8) arrojó el resultado sospechado durante la cirugía.

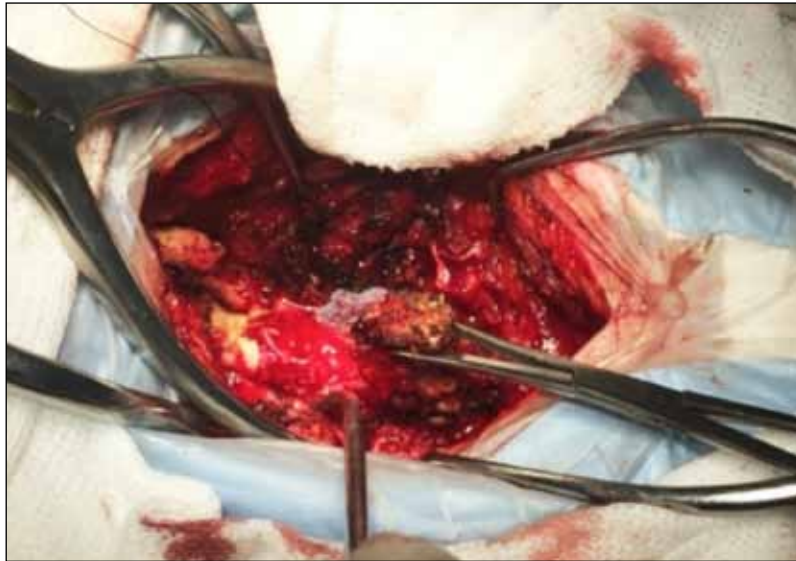
Discusión

Se ha publicado un caso similar al nuestro, pero con la diferencia de que el paciente tenía 76 años y debutó con cuadriparesia.⁴ Se conoce también un caso de plasmocitoma originado en la médula espinal de la región torácica.⁵

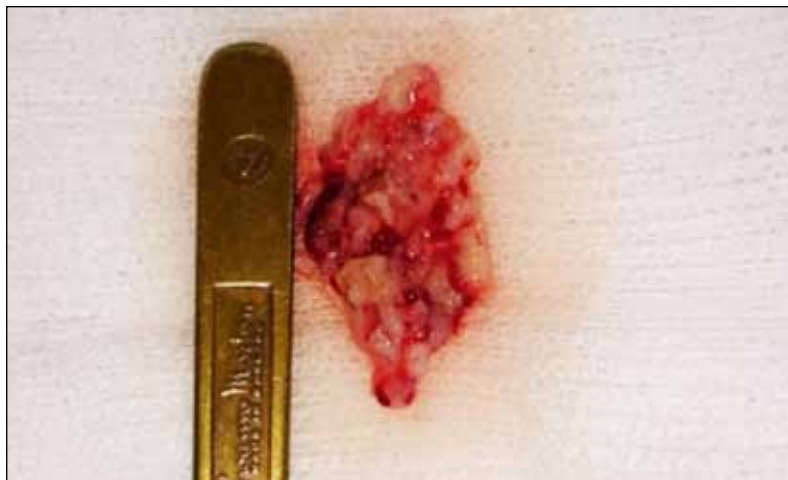Al igual que en un caso reportado con mieloma múltiple asintomático con manifestación primaria de plasmocitoma extramedular, la enfermedad de nuestro caso evolucionó rápidamente y el paciente falleció en menos de un año desde el diagnóstico.⁶



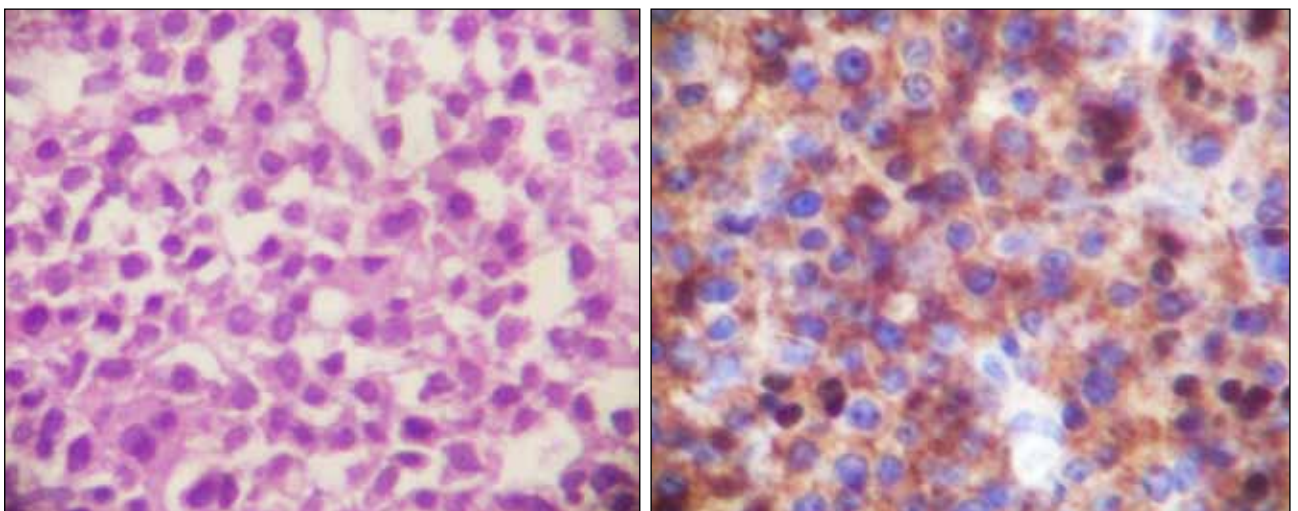
▲ **Figura 5.** Resonancia magnética, cortes sagital y axial. Se observa imagen hiperintensa intracanal, extradural en C3-C7. (Mismo nivel de corte que la imagen de la Figura 1).



▲ **Figura 6.** Imagen intraoperatoria del plasmocitoma.



▲ **Figura 7.** Imagen del plasmocitoma.



▲ **Figura 8.** Anatomía patológica. Se observa neoplasia de células plasmáticas con hematoxilina-eosina. Nótese las cadenas lambda y el alto índice de proliferación.

Bibliografía

1. Lourbopoulos A, Ioannidis P, Balogiannis I, Stavrinou P, Koletsa T, Karacostas D. Cervical epidural plasmacytoma presenting as ascending paraparesis. *Spine J* 2011;11(5):e1-4.
2. Hu KC, Lin J, Chuang YC, Cheng SJ, Chang KM. Multiple myeloma associated with extramedullary plasmacytoma causing nerve root compression: a case report. *J Formos Med Assoc* 2001;100(4):277-280.
3. Kim FM, Rosenblum J. Extramedullary plasmacytoma manifested as an epidural mass. *Am J Roentgenol* 1992;159(4):904-905.
4. Itoh H, Tomita I, Satoh H, Satoh A, Seto M, Tsujihata M, Uematsu H. [A case of extramedullary multiple myeloma manifested as an epidural mass in the cervical spinal cord]. *Rinsho Shinkeigaku* 2003;43(3):119-121. [Artículo en japonés]
5. Gao B, Wang X. An extramedullary plasmacytoma originating from the thoracic spinal cord: magnetic resonance imaging findings. Case report. *J Neurosurg Spine* 2007;6(1):57-59.
6. Schols S, Tick LL. Recurrent extramedullary plasmacytoma in asymptomatic multiple myeloma: a case report. *J Med Case Rep* 2015;9:37.