

Prótesis de superficie de cadera en presencia de osteosíntesis femoral proximal

SEBASTIÁN E. VALDEZ,*# JUAN P. GHIOLDI,* MARIANO ARREGUI#

*Sanatorio Central EMHSA
#Clínica 25 de Mayo
Mar del Plata, Buenos Aires

Recibido el 22-3-2013. Aceptado luego de la evaluación el 11-12-2015 • Dr. SEBASTIÁN E. VALDEZ • drvaldezmdp@gmail.com

Resumen

Describimos un caso de reemplazo de superficie de cadera en un paciente con artrosis posterior a necrosis ósea avascular y material de osteosíntesis femoral proximal de difícil extracción. Con las prótesis de superficie se logran buenos resultados si la indicación y la técnica quirúrgica son las correctas. En este caso, facilitó mucho la artroplastía, con un muy buen resultado funcional; se evita una cirugía con mayor morbilidad y una tasa más alta de complicaciones y revisiones, como ocurre con los reemplazos de cadera convencionales tras el retiro de la osteosíntesis proximal de fémur. Los cirujanos de cadera atendemos a estos pacientes con frecuencia; estamos seguros de que este tipo de cirugías debe incluirse en nuestro arsenal terapéutico. A pesar de las desventajas de esta artroplastía (fricción metal/metal, curva de aprendizaje, fracturas del cuello femoral), consideramos que, en estos casos, dichas complicaciones están compensadas por la simplicidad del procedimiento.

Palabras clave: Prótesis de superficie; osteotomía femoral proximal; fricción metal-metal.

Nivel de Evidencia: IV

HIP RESURFACING IN THE PRESENCE OF PROXIMAL FEMORAL OSTEOTOMY

Abstract

We describe a hip resurfacing case in a patient with arthrosis after avascular necrosis and proximal femoral osteosynthesis material difficult to remove. Hip resurfacing achieves good results when its indication and technique are correct. In this case, it facilitated the arthroplasty achieving an excellent functional result; avoiding a major surgery and the high rate of complications and revisions, as it occurs with conventional hip replacements after osteosynthesis of the proximal femur. Surgeons frequently face this type of patients; therefore we are convinced that this procedure must be in our therapeutic arsenal. Besides the disadvantages of this arthroplasty (metal on metal friction, learning curve, neck fracture) we consider that they are compensated for by the simplicity of the procedure.

Key words: Hip resurfacing; proximal femoral osteotomy; metal on metal friction.

Level of Evidence: IV

Conflicto de intereses: Los autores no declaran conflictos de intereses.

<http://dx.doi.org/10.15417/2525-1015.2016.81.648>



Caso clínico

Un paciente de 56 años consulta a comienzos de 2009 por dolor inguinal izquierdo de 39 años de evolución. Refiere dificultades con las actividades de la vida diaria e incluso con la marcha; los antiinflamatorios no le calman el dolor. El examen físico revela una cadera dolorosa y rígida: rotaciones 0°, flexión 50°, extensión -5°, aducción 10°, abducción 10°. Tiene un acortamiento de 15 mm. Su índice de masa corporal es de 25. No tiene hipersensibilidad a los metales y su función renal es normal, según se determinó por la ausencia de lesiones cutáneas o reacciones inflamatorias próximas al sitio donde ha usado anillos y cadenas, ni en otras zonas de contacto con metales. Se solicita cuantificación de urea y creatinina en sangre antes de la cirugía.

El paciente había sido sometido a una osteotomía femoral proximal para tratar una osteonecrosis de la cabeza femoral 40 años atrás, que había mejorado sus síntomas solo por unos meses. Había postergado la cirugía, porque se consideraba muy joven para un reemplazo total con tallo largo de revisión como le habían indicado en ese momento. Se solicitan radiografías de pelvis y cadera (Figura 1) que muestran artrosis de la cadera izquierda, secundaria a una necrosis de la cabeza femoral, un acortamiento de 14 mm y un clavo placa en la cara lateral del fémur proximal cubierto parcialmente por hueso. El colapso de la cabeza femoral no es mayor ni se observan quistes óseos.

Se le indica una prótesis total de cadera. Se planifica implantar una prótesis de superficie o una prótesis con cuellos modulares no cementada según la dificultad (o no) del retiro de la osteosíntesis.

La intervención quirúrgica se efectuó mediante un abordaje posterolateral. La cara lateral de la placa y parte de su cara externa estaban cubiertas por hueso, los tornillos distales se retiraron con escasa dificultad, la cabeza del tornillo proximal estaba redondeada. Para retirar la placa se necesitaría una disección extensa con debilitamiento

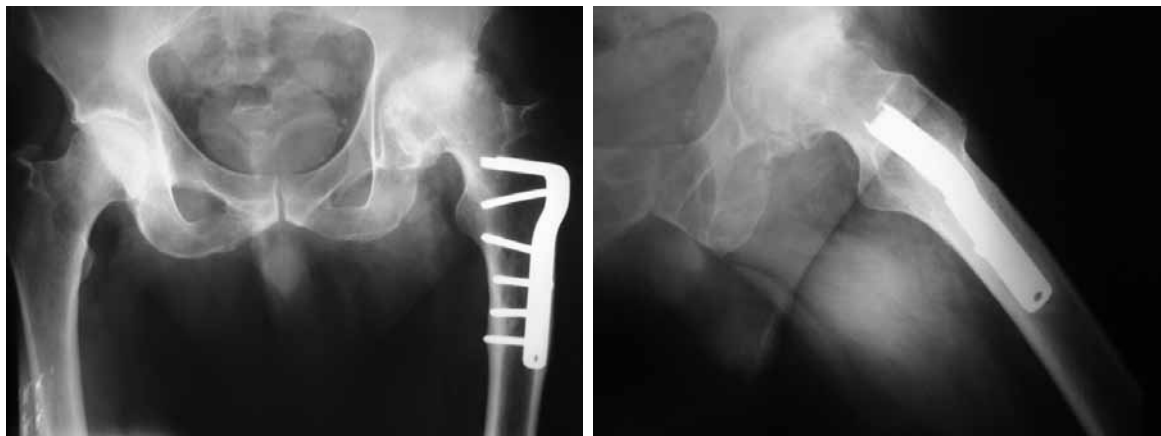
de la cortical externa (aumentando las posibilidades de fractura periprotésica). Se prefirió colocar una prótesis de superficie (Conserve Plus, Wright Medical) sin retirar el clavo placa (Figura 2).

La cirugía planteó más dificultad que en otros casos. El principal problema fue la colocación de la clavija guía femoral que chocaba con el clavo placa y fue más complicado su centrado. No usamos fluoroscopia, sino que nos guiamos por la planificación preoperatoria y los reparos anatómicos. A pesar de estos inconvenientes preferimos la colocación de la prótesis de superficie, ya que también esperábamos una cirugía técnicamente más demandante y con resultados no tan previsibles en caso de colocar un implante convencional. El tiempo operatorio fue de 70 minutos, no se observaron quistes óseos en la cabeza femoral. Se indicó profilaxis para la trombosis venosa profunda con aspirina y medidas de compresión, el paciente permaneció sin apoyo hasta la tercera semana y luego con carga del 50% hasta el día 45 posoperatorio. En los controles radiográficos, se observó un ángulo del tallo femoral-diáfisis de 130°, que no es el ideal, pero creemos que no comprometerá la integridad del cuello femoral, la discrepancia de miembros fue corregida. El contacto entre metales (tallo/clavo) no es un problema al no haber fricción entre ellos. El paciente no necesitó transfusiones.

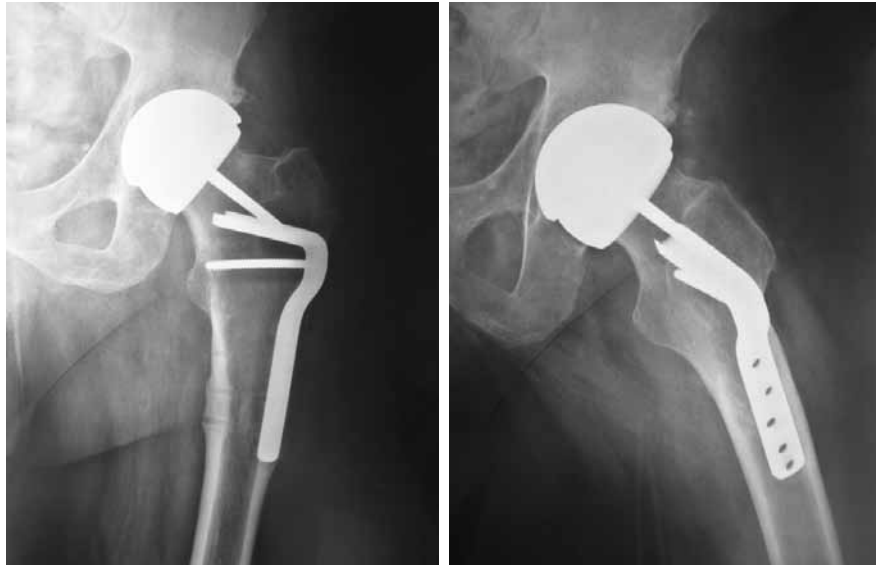A los 24 meses de la cirugía, el puntaje de Harris es de 96, sin complicaciones precoces.

Discusión

Los pacientes que fueron sometidos a osteotomías femorales por displasia de cadera, enfermedad de Perthes, epifisiólisis, necrosis u otros cuadros pueden requerir una artroplastia de cadera a temprana edad debido a cambios degenerativos. En estos casos, existen dificultades técnicas para efectuar la cirugía, ya sea por la anatomía femoral proximal distorsionada por mala alineación, por la deformidad residual o la esclerosis significativa en la re-



▲ **Figura 1.** Radiografías de pelvis y axial de cadera izquierda que muestran la artrosis de la cadera, el acortamiento y la placa cubierta parcialmente por hueso.



▲ **Figura 2.** Controles radiográficos posoperatorios. Nótese el contacto del vástago con el clavo que varizó ligeramente el componente femoral al final de su impactación.

gión metafisaria o tal vez por la necesidad de realizar una nueva osteotomía asociada al implante femoral. En algunos casos, el material de osteosíntesis, como en el paciente presentado o en casos de fracturas de fémur (tornillos, placas, clavos retrógrados largos, etc.) dificulta aún más el procedimiento. Como consecuencia, la preparación del canal femoral puede ser un reto y se pueden esperar tasas de complicaciones más altas (fracturas intraoperatorias, falsas vías, inestabilidad posoperatoria, etc.).¹

Los distintos autores no se ponen de acuerdo en cuanto a la preferencia de tallos cementados, no cementados, el uso de vástagos cortos o largos, los componentes modulares o a medida, y los resultados son variables.²⁻⁵ Cabanela y cols. comunicaron un 31,6% de tallos revisados o con aflojamiento a los 10 años de seguimiento en 290 pacientes con reemplazo total de cadera secundario a osteotomías femorales fallidas. Series más recientes informan mejores resultados, principalmente asociados a deformidades no tan graves.

Sí hay consenso en cuanto a la necesidad de retirar la osteosíntesis una vez consolidada la osteotomía, con el fin de permitir que los defectos óseos se reestructuren y evitar el retiro dificultoso del material.

Es importante destacar que tras una osteotomía a diferencia de una falla de la fijación de una fractura, el intervalo entre la cirugía primaria y la conversión a reemplazo de cadera es más prolongado, con la posibilidad de que el material de osteosíntesis pueda estar cubierto de hueso.⁶

Si el material se retira sin dificultades en un tiempo prudencial, sin sangrado excesivo, sin gran disección ni debilitamiento de la cortical externa y sin una infección oculta, se puede optar por la artroplastia en un tiempo, y es así como la hemos realizado en el Servicio, en todos los casos.

Este paciente había sido sometido a una osteotomía en otro Centro de la ciudad 40 años atrás, por lo que esperábamos que el retiro de la placa fuera dificultoso. Para evitar una cirugía en dos tiempos o colocar un tallo largo en una sola cirugía puentando la zona de debilidad, pensamos en colocar una prótesis de superficie en caso de que fuera imposible retirar fácilmente la placa, dejándola *in situ*. Si el retiro de la placa resultaba sencillo, nuestra opción era una prótesis no cementada con cuellos modulares de cabeza grande de cerámica (32 mm) con el objeto de conseguir una baja tasa de desgaste, buena estabilidad y no tener problemas de fracturas de la cerámica. Tomamos la decisión final en el acto operatorio.

Algunas de las posibles ventajas de las artroplastias de superficie son bien conocidas, entre ellas, se destacan la conservación del stock óseo femoral,⁷ un buen rango de movilidad,⁸ bajas tasas de desgaste y luxación, mejoras en la marcha, retorno a las actividades de alta demanda, menos dolor de muslo y revisiones femorales más sencillas a prótesis primarias convencionales. Otras de las potenciales ventajas sugeridas por otros autores es la colocación de este tipo de implantes femorales cuando la colocación de un tallo convencional sería difícil, como en las deformidades femorales proximales extrarticulares o implantes en el tercio proximal del fémur donde la ventaja, aún teórica y escasamente documentada, es evitar el difícil retiro de un material de osteosíntesis, ahorrando disección y tiempo quirúrgico, evitar transfusiones y disminuir la estadía hospitalaria.^{9,10} Esta hipotética ventaja no ha sido muy evaluada ni publicada.¹⁰

Como posibles desventajas de estos implantes en general, se destacan la técnica más demandante, con mayor curva de aprendizaje, requerimientos de copas acetabulares más grandes, toxicidad de los iones metálicos y re-

acciones adversas de los tejidos. Datos de los registros nacionales de otros países permiten demostrar que existe una mayor tasa de revisión femoral con respecto al reemplazo convencional, a excepción de hombres <65 años con diagnóstico de artrosis de cadera primaria y con cabezas femorales >50 mm, lo que es relevante como contra-indicación para su uso en mujeres.

Vale la pena destacar que esta prótesis es nuestra única indicación de la fricción metal-metal, superficie controlada por lo comentado antes.

Pensamos que la artroplastia de superficie es una atractiva opción para pacientes con implantes femorales proximales de probable difícil extracción. Las desventajas de

realizar este procedimiento son compensadas por la simplicidad de la cirugía si se la compara con la artroplastia en uno o dos tiempos planteada generalmente para estos casos. Esperamos resultados a largo plazo para recomendar con más firmeza la prótesis de superficie en este tipo de pacientes.

Será difícil llevar a cabo estudios con un gran número de casos y con grupos comparativos para evaluar la superioridad o no de este procedimiento; sin embargo, esta cirugía se efectuó de forma relativamente sencilla y sin complicaciones, con un excelente resultado clínico y preservando stock óseo, manteniendo la opción de prótesis tradicional en caso de que, en un futuro, sea necesaria.

Bibliografía

1. Delbarre JC, Hulet C, Schiltz D, Aubriot JH, Vielpeau C. Total hip arthroplasty after proximal femoral osteotomy: 75 cases with 9-year follow-up. *Rev Chir Orthop Reparatrice Appar Mot* 2002;88(3):245-56.
2. Parsch D, Jung AW, Thomsen M, Ewerbeck B, Aldinger PR. Good survival of uncemented tapered stems for failed intertrochanteric osteotomy: a mean 16 year follow-up study in 45 patients. *Arch Orthop Trauma Surg* 2008;128:1081-5.
3. Iwase T, Hasegawa Y, Iwasada S, Kitamura S, Iwata H. Total hip arthroplasty after failed intertrochanteric valgus osteotomy for advanced osteoarthritis. *Clin Orthop Relat Res* 1999;364:175-81.
4. Mont MA, McGrath MS, Ulrich SD, Seyler TM, Marker DR, Delanois RE. Metal-on-metal total hip resurfacing arthroplasty in the presence of extra-articular deformities or implants. *J Bone Joint Surg* 2008;90:45-51.
5. Zhang B, Chiu KY, Wang M. Hip arthroplasty for failed internal fixation of intertrochanteric fractures. *J Arthroplasty* 2004; 19:329-33.
6. Del Sel H, Thjelleesen D, Vega Casariego JR. Artroplastía en fracasos de osteosíntesis y osteotomías femorales. En: Hernández Vaquero D. *La cadera*, Madrid: Ed. Panamericana; 1997:309-18.
7. Kishida Y, Sugano N, Nishii T, Miki H, Yamaguchi K, Yoshikawa H. Preservation of the bone density of the femur after surface replacement of the hip. *J Bone Joint Surg Br* 2004;86:185-9.
8. dela Rosa MA, Silva M, Heisel C, Reich M, Schmalzried TP. Range of motion after total hip resurfacing. *Orthopedics* 2007; 30:352-7.
9. Ferguson GM, Cabanela ME, Ilstrup DM. Total hip arthroplasty after failed intertrochanteric osteotomy. *J Bone Joint Surg Br* 1994;76:252-7.
10. Shinar AA, Harris WH. Cemented total hip arthroplasty following previous femoral osteotomy: an average 16-year follow-up study. *J Arthroplasty* 1998;13:243-53.