

# Codo flotante del adulto: evaluación funcional y análisis estadístico de 18 pacientes

MIGUEL ÁNGEL CAPOMASSI\* \*\* RICARDO MARTÍN GARDENAL\*\*  
y MIGUEL SLULLITEL\*\*

\*Hospital de Emergencias Clemente Álvarez, Rosario, Argentina  
\*\*Instituto de Traumatología Dr. Jaime Slullitel, Rosario, Argentina

## RESUMEN

**Introducción:** Las fracturas ipsilaterales de húmero y antebrazo constituyen un complejo traumático de alta energía y baja frecuencia denominado “codo flotante”. El objetivo de esta comunicación es presentar nuestra casuística, analizar los resultados y determinar la influencia que algunos factores relacionados con la lesión o su tratamiento tuvieron sobre ellos.

**Materiales y métodos:** Se evaluaron retrospectivamente 18 pacientes adultos (15 hombres) con codo flotante, tratados entre 1994 y 2010, con un seguimiento mayor de un año. La edad promedio fue de 41,2 años. Se dividieron los casos según la clasificación de Capomassi y Slullitel, y se identificaron variables con posible repercusión en los resultados finales. Hubo 7 lesiones asociadas en el miembro afectado (39%). Todos los pacientes fueron tratados con reducción y osteosíntesis, y evaluados mediante el Shoulder Score Index (ASES), la escala analógica visual (VAS) y el formulario SF-36. El seguimiento promedio fue de 6,7 años.

**Resultados:** El promedio del puntaje ASES fue de 87,5. VAS 1. Respecto del SF-36, el factor físico promedio fue de 46,8 y el factor mental de 60,1. Se presentaron 5 complicaciones (27,8%), 3 pseudoartrosis de húmero y 2 infecciones. No se encontró ninguna relación estadísticamente significativa entre los resultados y la presencia de exposición ósea, tipo de codo flotante, lesiones asociadas ni método de osteosíntesis utilizado.

**Conclusiones:** La osteosíntesis estable de las fracturas y el tratamiento simultáneo de las lesiones asociadas posibilitan la aplicación de protocolos de movilización tem-

prana controlada y la obtención de resultados funcionales satisfactorios.

**PALABRAS CLAVE:** Codo flotante. Adulto. Tratamiento. Resultados.

**FLOATING ELBOW INJURY IN THE ADULT: FUNCTIONAL ASSESSMENT AND STATISTICAL ANALYSIS OF 18 PATIENTS**

## ABSTRACT

**Background:** Ipsilateral fractures of the humerus and the forearm represent a rare injury resulting from high-energy trauma and known as Floating Elbow. The objective of this report is to present our experience, analyze outcomes and determine the impact that some injury- or treatment-related factors had on outcomes.

**Methods:** Eighteen adult patients (15 males) with a mean age of 41.2 years, who had floating elbow and who had been treated between 1994 and 2010 and followed for over 1 year, were retrospectively studied. Cases were divided according to the authors' classification, and variables with a potential impact on final outcomes were identified. There were 7 associated injuries in the involved extremity (39%). All fractures had been treated by reduction and osteosynthesis. Patients were evaluated using the Shoulder Score Index (ASES), the Visual Analogue Scale (VAS) and the SF-36 form. The mean follow-up was 6.7 years.

**Results:** The average ASES score was 87.5; pain score on VAS was 1. The SF-36 showed an average physical factor of 46.8 and mental factor of 60.1. Five complications occurred (27.8%): 3 humeral pseudoarthrosis and 2 infections. No statistically significant relation was found between results and bone exposure, kind of floating elbow, associated injuries or osteosynthesis method applied.

**Conclusions:** Stable osteosynthesis of fractures and concomitant treatment of associated injuries make the use of

---

Recibido el 22-7-2012. Aceptado luego de la evaluación el 8-10-2012.

Correspondencia:

Dr. MIGUEL ÁNGEL CAPOMASSI  
miguelcapomassi@gmail.com

early controlled mobilization protocols possible, improving functional outcomes.

**KEY WORDS: Floating elbow. Adult. Treatment. Results. Level of evidence: IV. Case Series.**

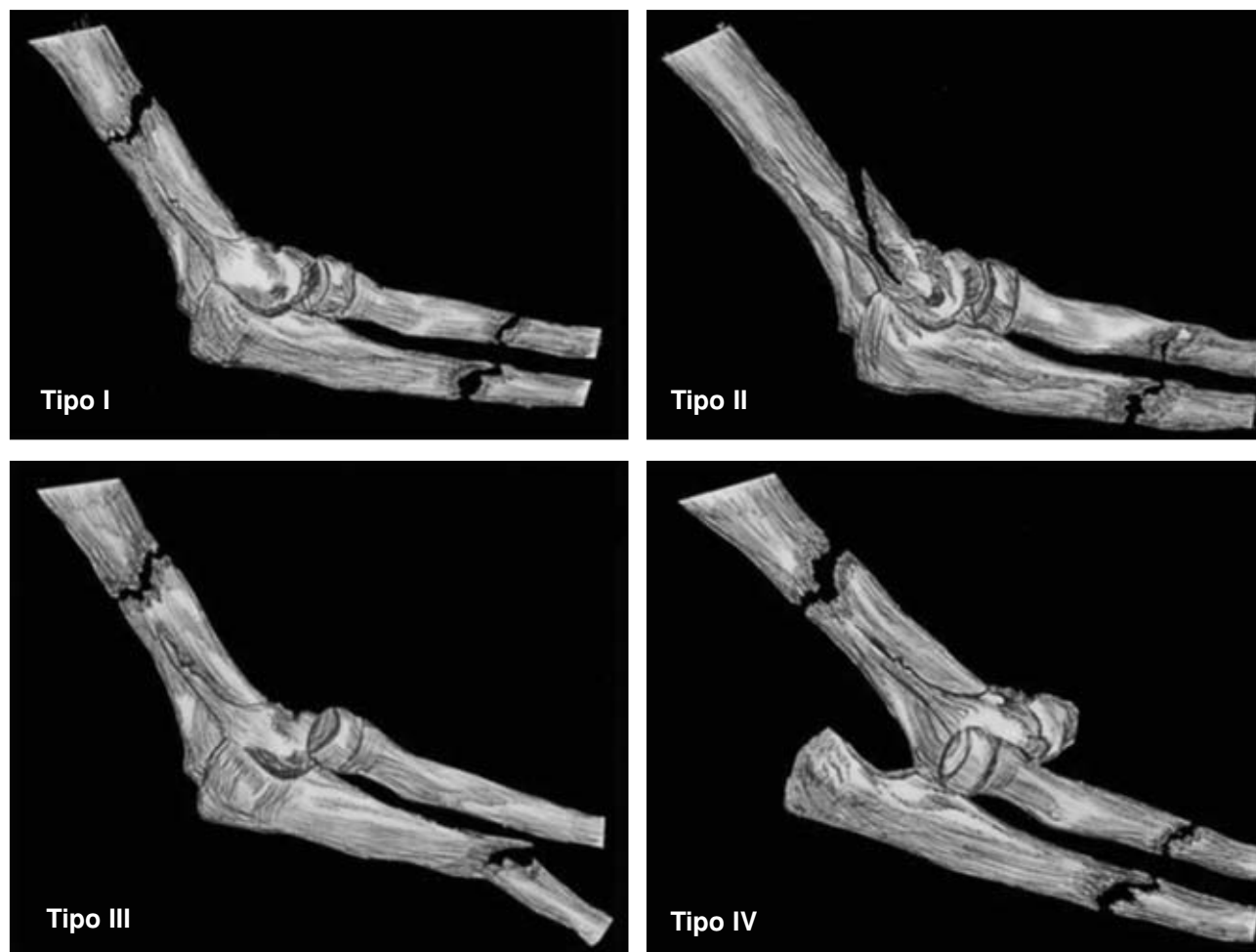
Las fracturas ipsilaterales del húmero y antebrazo constituyen un complejo traumático de alta energía denominado, a partir de 1980, "codo flotante".<sup>1</sup> La frecuencia de esta patología, tanto en niños como en adultos, es baja y la bibliografía sobre el tema es relativamente escasa. Sin embargo, se ha demostrado, en algunos informes, la mayor eficacia de la fijación quirúrgica de las fracturas por sobre las conductas conservadoras.<sup>2-4</sup> Siguiendo ese concepto, el objetivo de esta comunicación es presentar nuestra casuística, analizar los resultados y determinar la influencia que algunos factores, relacionados con la lesión o su tratamiento, tuvieron sobre ellos.

## Materiales y métodos

Entre septiembre de 1994 y septiembre de 2010 se trataron en nuestro servicio 19 pacientes adultos (esqueléticamente maduros) con codo flotante, de los cuales 18 (94,7%) pudieron ser evaluados con un seguimiento mayor de un año y forman parte de este estudio. Quince (83,3%) pacientes eran varones. La edad promedio fue de 41,2 años (DE 15,4); el menor de 22 años y el mayor de 70 años. El miembro dominante se afectó en 9 (50%) de los casos. El seguimiento promedio fue de 6,7 años (DE 3,1).

Según la clasificación propuesta por Capomassi y Slullitel,<sup>5</sup> se consideraron cuatro tipos de codo flotante, con la condición del compromiso simultáneo de las tres palancas óseas del codo (Fig. 1).

Los tipos I y II se corresponden con los referidos en las descripciones clásicas. El tipo III asocia fracturas del húmero y cúbito a luxación radiohumeral (Monteggia), patrón en el que la columna radial del antebrazo claudica a nivel articular y no en la diáfisis. En el tipo IV, a las tres fracturas diafisarias se agrega una luxación cúbito-humeral.



**Figura 1.** Clasificación del codo flotante.<sup>5</sup>

En esta serie, 11 casos fueron de tipo I, 1 de tipo II, 5 de tipo III y 1 de tipo IV.

En 6 (33,3%) de los pacientes alguna de las fracturas fue expuesta, 4 en el antebrazo y 2 en el húmero. Clasificadas según Gustilo y cols.,<sup>6</sup> en 2 casos fueron de tipo I, en 3 casos de tipo II y en 1 caso de tipo IIIA.

En este grupo se constataron 7 lesiones asociadas en el miembro afectado (39%), una fractura intraarticular compleja de radio distal y 6 lesiones nerviosas. De estas últimas, 5 involucraron el nervio radial (4 neuropraxias y 1 neurotmesis con pérdida de 5 cm de nervio a nivel del brazo) y la restante, el plexo braquial.

De los 18 pacientes de la serie, 17 se trataron primariamente en nuestro servicio y el restante fue derivado de otro centro luego de efectuarle un enclavado intramedular de todas las fracturas, por pseudoartrosis del húmero (caso 7). Todos los pacientes fueron tratados por el mismo cirujano (M.A.C.), en promedio, a los 6,65 días (DE 2) del traumatismo. En 14 casos (82,3%) la reconstrucción se efectuó en un tiempo quirúrgico y en los 3 restantes, en dos etapas. Las fracturas se estabilizaron quirúrgicamente con osteosíntesis (Tabla 1) y en 11 casos (61,1%) requirieron injerto esponjoso autólogo.

En el posoperatorio, los pacientes comenzaron protocolos individualizados de rehabilitación, contemplando los diferentes patrones fracturarios y sus lesiones asociadas. El principal objetivo fue promover una movilidad controlada precoz, sobre la base de una fijación interna estable.

Todos los pacientes fueron evaluados en cuanto a dolor, movilidad, función para las actividades de la vida diaria, integración social y salud mental, entre otros, utilizando el *Shoulder Score Index* (ASES),<sup>7</sup> la escala analógica visual (*visual analog scale*, VAS) y el formulario SF-36.<sup>8</sup>

### Análisis estadístico

Se presenta el promedio acompañado de la desviación estándar (DE) para las variables continuas (o bien la mediana junto con el rango de acuerdo con la distribución de los datos) y las frecuencias junto con los porcentajes para las variables categóricas. Para la comparación entre los grupos se utilizaron las pruebas de la U de Mann-Whitney y de Freeman-Halton. Los resultados con una probabilidad asociada menor de 0,05 se consideraron estadísticamente significativos.

### Resultados

El promedio del *Shoulder Score Index* (ASES) fue de 87,5 (DE 9,7), con una calificación mediana del dolor de 1 (rango 0 a 6) cuando este fue máximo, según la VAS. Respecto del SF-36, el factor físico promedio fue de 46,8 (DE 2,7) y el factor mental, de 60,1 (DE 1,7).

En cuanto a la movilidad de codo (Tabla 2), no se observaron diferencias estadísticamente significativas ( $p = 0,536$ ) al comparar los codos flotantes con compromiso articular (tipos II, III y IV) y sin él (tipo I).

La presencia de exposición ósea no alteró los resultados funcionales ( $p = 0,892$ ).

No se pudo establecer ninguna comparación respecto del número de etapas de la reconstrucción, dado el bajo número de pacientes operados en dos tiempos (3 casos).

El tratamiento de las lesiones nerviosas incluyó 4 neurólisis (2 con epineurotomía) y un injerto de nervio sural para las lesiones del nervio radial, mientras que en el caso con lesión del plexo braquial se adoptó una conducta conservadora. La recuperación fue completa en los 4 casos de neuropraxias y parcial en los 2 restantes. Se utilizó para su evaluación la escala del *British Medical Research Council*<sup>9</sup> modificada posteriormente por Mackinnon y Dellon.<sup>10</sup> El paciente tratado con injerto obtuvo una sensibilidad S3+, extensión de muñeca M4 y digital M2. En el caso con lesión del plexo braquial la recuperación sensitiva fue S3+, con valores musculares satisfactorios en el hombro, el codo y la muñeca, y déficit de los músculos intrínsecos de la mano.

Al comparar los resultados globales de los pacientes con las lesiones asociadas y los que no las tuvieron, si bien se aprecian valores menores, no resultaron diferentes ( $p = 0,536$ ).

Se presentaron 5 complicaciones (27,8%): 3 pseudoartrosis de húmero y 2 infecciones (osteomielitis del cúbito en una fractura tratada con placa y osteítis en cerrojo distal de un clavo endomedular del húmero). Las pseudoartrosis se trataron con retiro del implante, fijación con placa de compresión dinámica y aporte de injerto esponjoso autólogo. En 2 casos se obtuvo la consolidación con este tratamiento, mientras que en el restante (caso 17) fue necesario retirar la placa y montar un tutor externo y nuevo injerto óseo para conseguirla. La osteítis del húmero se resolvió con el retiro del cerrojo, limpieza quirúrgica y curetaje. Para la osteomielitis del cúbito se retiró el material de osteosíntesis y se reemplazó por un fijador externo.

En el análisis estadístico no se encontraron asociaciones entre las complicaciones y el tipo de codo flotante ( $p = 0,999$ ). Pese a que las 4 complicaciones en el húmero se presentaron en pacientes tratados con clavo endomedular, la relación tampoco fue significativa ( $p = 0,109$ ) respecto del material de osteosíntesis elegido para la reconstrucción de las fracturas.

Comparando los resultados funcionales entre los pacientes que presentaron complicaciones y aquellos que no las tuvieron tampoco se pudieron establecer diferencias ( $p = 0,503$ ).

En las Figuras 2 a 13 se muestran 3 casos clínicos ilustrativos.

### Discusión

Las fracturas ipsilaterales del húmero y ambos huesos del antebrazo constituyen un complejo traumático de baja incidencia en el adulto, resultan de traumatismos de alta energía cinética y presentan elevada proporción de lesiones asociadas. La bibliografía referida a esta patología es escasa y, a menudo, imprecisa.

Pierce y cols.<sup>11</sup> publicaron, en 1979, una serie de 21 pacientes de los cuales 6 presentaban fracturas diafisarias de los tres huesos. Tratados con métodos diversos, obtuvieron en este grupo sólo un 28% de buenos resultados y alertaron sobre la influencia negativa de las lesiones nerviosas sobre la función final obtenida.

Rogers y cols.<sup>2</sup> (1984) presentaron 19 casos, 11 sin compromiso articular (grupo I) y 8 con extensión a la articulación (grupo II). En el primer grupo, 5 pacientes fueron sometidos a fijación interna de la fractura humeral

**Tabla 1.** Casos

Pac.	S/E	CF	EO	Tratamiento	Lesión asociada	Complicación	SIT ASES	SF-36 (FF-FM)	Seguimiento (años)
1	M/35	I	A: II	H: RAFI A: RAFI + IO C	Neurotmesis radial (gap 5 cm en el brazo)	No	88,33	43 - 58	7
2	M/24	I	A: I A: RAFI	H: EIM	No	H: osteítis en cerrojo distal de EIM	91,67	47 - 59	5
3	M/29	I	A: II A: RAFI	H: RAFI + IO	Neuropraxia radial	No	93,33	48 - 61	6
4	M/54	I	No	H: RAFI + IO A: RAFI	Neuropraxia radial	No	86,67	48 - 61	4
5	M/25	I	No	H: EIM A: RAFI	No	No	100	47 - 59	3,4
6	M/22	I	No	H: EIM A: RAFI	No	No	85	46 - 61	5
7	M/37	I	No	H: EIM A: EIM	No	H: pseudoartrosis	91,67	48 - 60	9
8	M/65	I	No	H: EIM A: RAFI + IO C	No	C: osteomielitis foco fracturario proximal	93,33	48 - 59	13
9	M/35	I	H: IIIa	H: Tutor externo A: RAFI	No	No	93,33	50 - 62	8
10	F/57	I	No	H: EIM A: RAFI	No	No	75	48 - 61	4
11	M/70	II	A: I	H: RAFI A: RAFI + IO C y R	No	No	86,67	47 - 61	7
12	M/25	II	H: IIIc	H: tutor externo A: EIM R	Neurotmesis radial y mediano. Sección de la arteria humeral	*	*	*	*
13	M/31	III	No	H: RAFI A: RAFI	No	No	95	48 - 59	10
14	M/42	III	No	H: RAFI A: RAFI	No	No	88,33	46 - 57	8
15	M/32	III	No	H: EIM A: RAFI (SAAT) + IO C	Fractura intraarticular compleja del radio distal	No	90	45 - 60	12
16	F/44	III	No	H: EIM A: RAFI + IO C	Neuropraxia radial	H: pseudoartrosis	60	40 - 60	5
17	M/69	III	No	H: EIM A: RAFI	Lesión completa del plexo braquial	H: pseudoartrosis Subluxación anterior R-H	73,33	43 - 58	3,5
18	F/33	IV	H: II	H: RAFI (tornillos) + IO A: RAFI	No	No	85	48 - 61	9
19	M/38	I	No	H: RAFI A: RAFI + IO C	Neuropraxia radial	No	98,33	52 - 65	1,3

Pac.: paciente; S: sexo; E: edad (años); M: masculino; F: femenino; CF: tipo de codo flotante; EO: exposición ósea; A: antebrazo; H: húmero; RAFI: reducción abierta y fijación interna con placa y tornillo; EIM: enclavado intramedular; IO: injerto óseo; C: cúbito; R: radio; SAAT: sistema alambre absorbe tracción; SIT: Shoulder Score Index; FF: factor físico; FM: factor mental; \*: sin seguimiento.

y se logró la consolidación en un 80% (4 de 5); los 6 restantes, tratados de manera conservadora, evolucionaron a la pseudoartrosis (100%).

Lange y Foster,<sup>3</sup> en 1985, evaluaron una serie de 9 pacientes: 6 fueron tratados con placas en las fracturas del húmero, mientras que de los 3 restantes, 2 fueron sometidos a tratamiento conservador y 1, a fijación cerra-

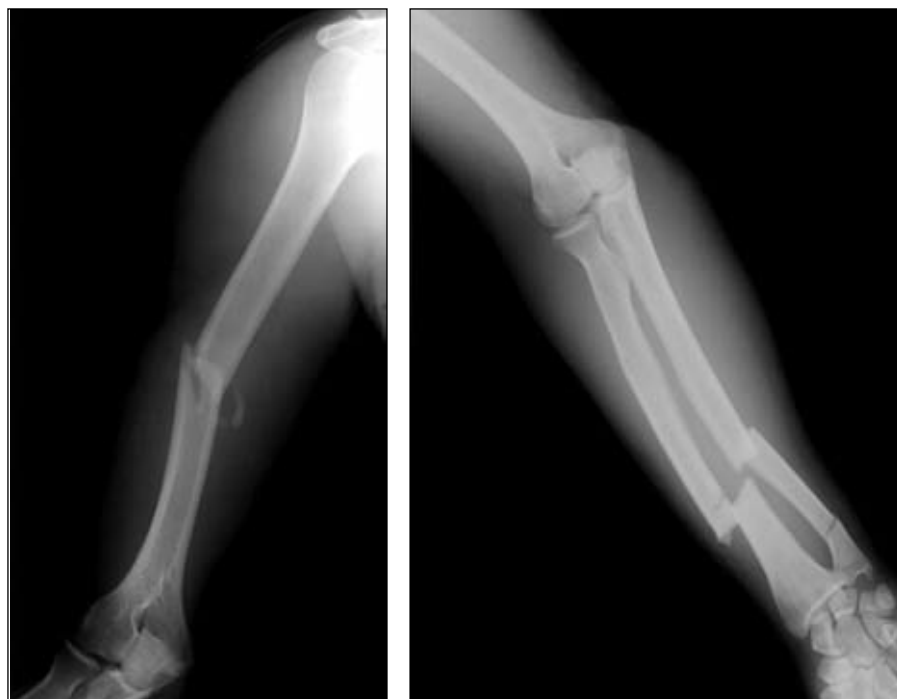da con clavo de Rush anterógrado. De estos últimos, 2 pacientes presentaron pseudoartrosis y el otro, consolidación viciosa.

Estos trabajos definen conceptualmente los beneficios de la fijación interna estable de todas las fracturas y destacan la importancia de las diversas lesiones asociadas, sobre todo nerviosas, como factor predictivo negativo,


**Tabla 2.** Movilidad del codo

Tipo de codo flotante	Tipo I	Tipo II, III y IV	<i>p</i> -asociada*
<b>N.º de pacientes</b>	11	7	
<b>Flexión (grados)</b> Mediana (mín; máx)	130 (125; 150)	130 (120; 140)	0,813
<b>Extensión (grados)</b> Mediana (mín; máx)	10 (0; 25)	10 (10; 25)	0,669
<b>Flexo/extensión (grados)</b> Mediana (mín; máx)	120 (105; 150)	115 (110; 130)	0,536
<b>Pronación (grados)</b> Mediana (mín; máx)	90 (70; 90)	80 (50; 90)	0,536
<b>Supinación (grados)</b> Mediana (mín; máx)	80 (60; 90)	80 (10; 90)	0,813
<b>Prono/supinación (grados)</b> Mediana (mín; máx)	165 (135; 180)	160 (60; 180)	0,999

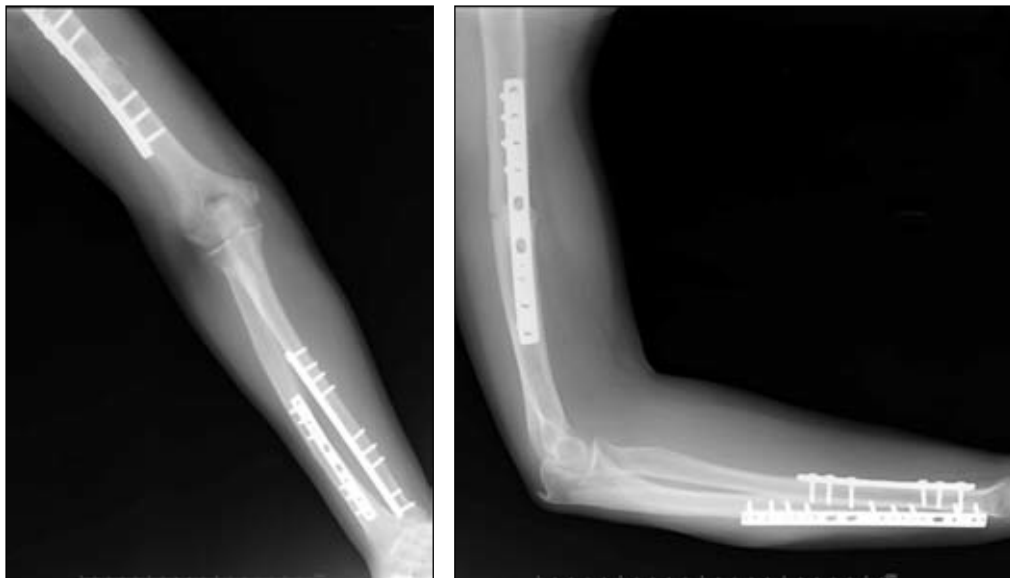\* Prueba de la U de Mann-Whitney



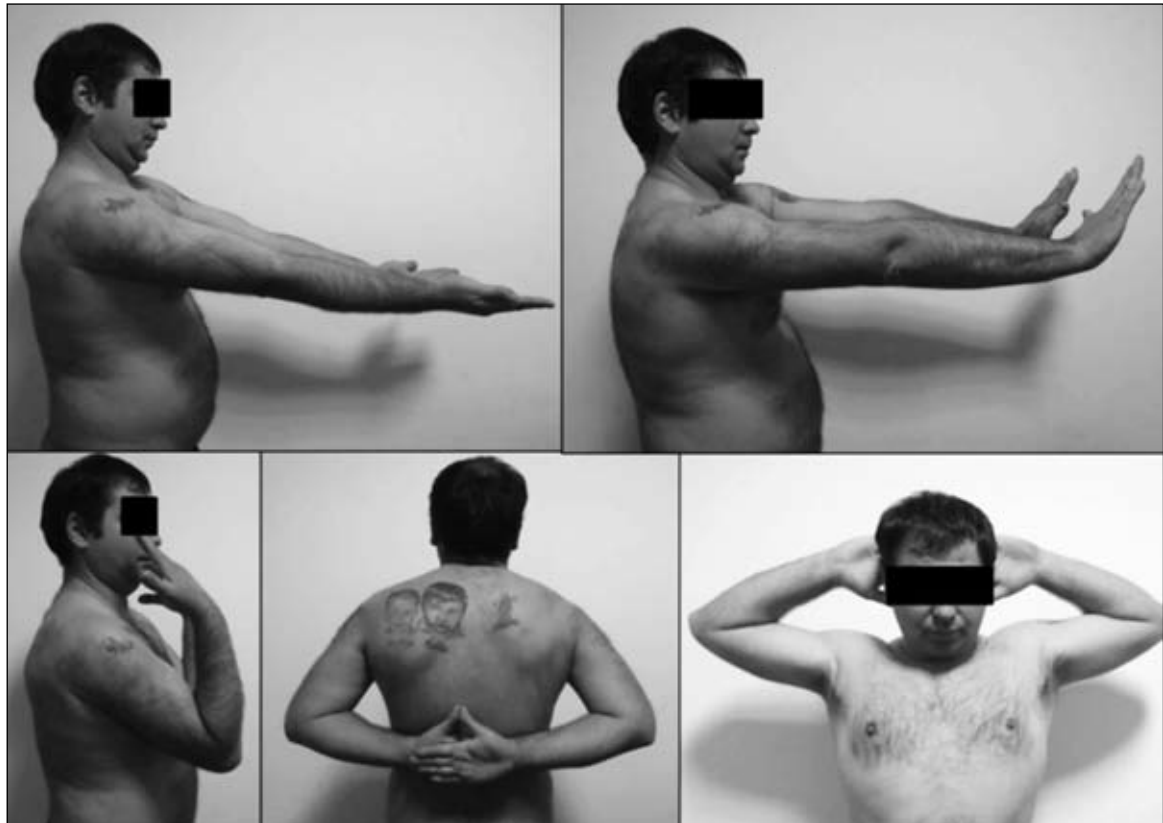
**Figura 2.** Caso 19. Varón de 38 años que sufrió un traumatismo de alta energía. Codo flotante de tipo I con compromiso del nervio radial. Fractura bipolar del cúbito. Radiografías preoperatorias.



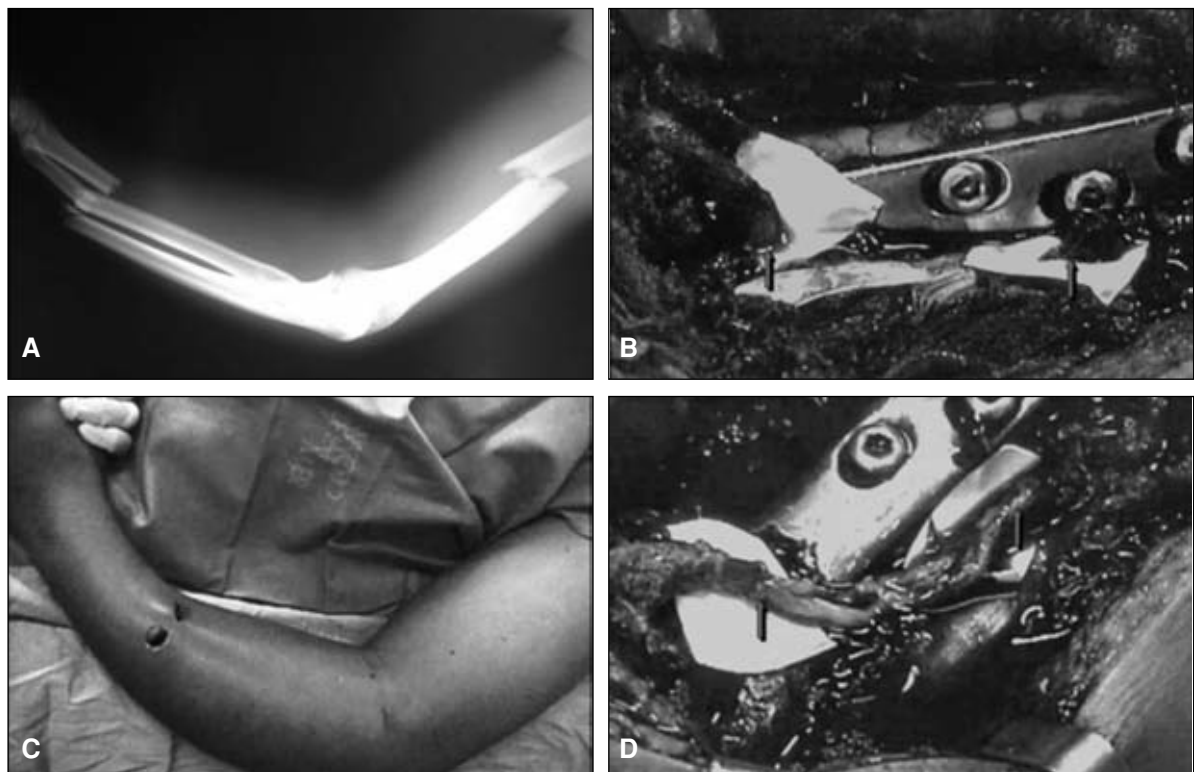
**Figura 3.** Reconstrucción quirúrgica en un tiempo: **A.** Liberación del nervio radial del foco de fractura. **B.** Reducción y osteosíntesis de la fractura con placa DCP angosta de 4,5 mm, aplicación de injerto óseo autólogo, neurólisis y epineurotomía. **C.** Reducción y osteosíntesis del radio con placa DCP de 3,5 mm. **D.** Reducción y osteosíntesis del cúbito con una placa larga para estabilizar ambas fracturas.




**Figura 4.** Radiografías posoperatorias que evidencian la consolidación de las fracturas.



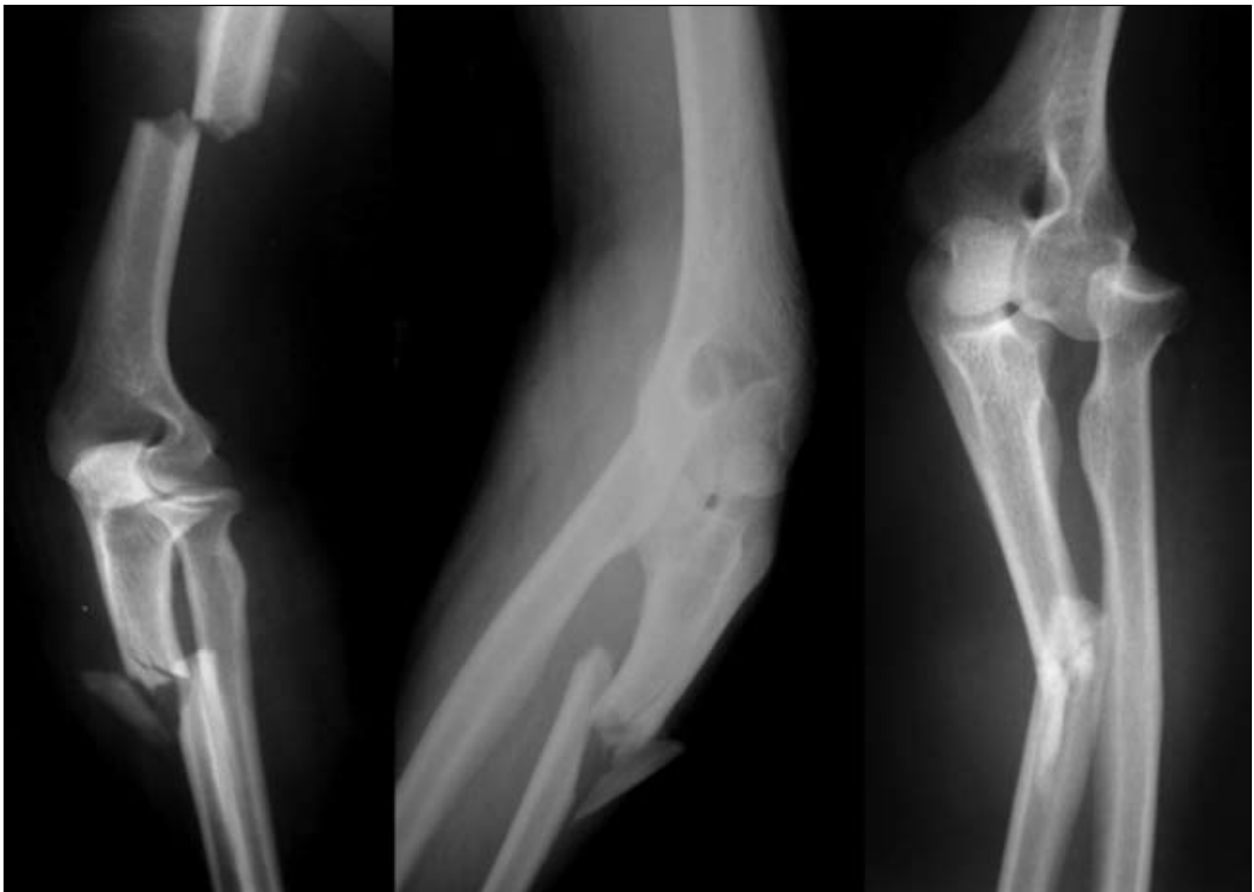
**Figura 5.** Resultado funcional. Recuperación completa de la parálisis radial.



**Figura 6.** Caso 1. **A.** Codo flotante de tipo 1 en un varón de 35 años que sufrió un accidente industrial. Lesión asociada del nervio radial. **B.** Gran complejo secundario. Fractura expuesta G2 en el antebrazo. **C.** Neurotmesis con pérdida de 5 cm del nervio radial. Osteosíntesis de 4,5 mm en una fractura humeral. **D.** Injerto fascicular del radial con nervio sural. La reconstrucción del antebrazo se difirió para otro tiempo quirúrgico.

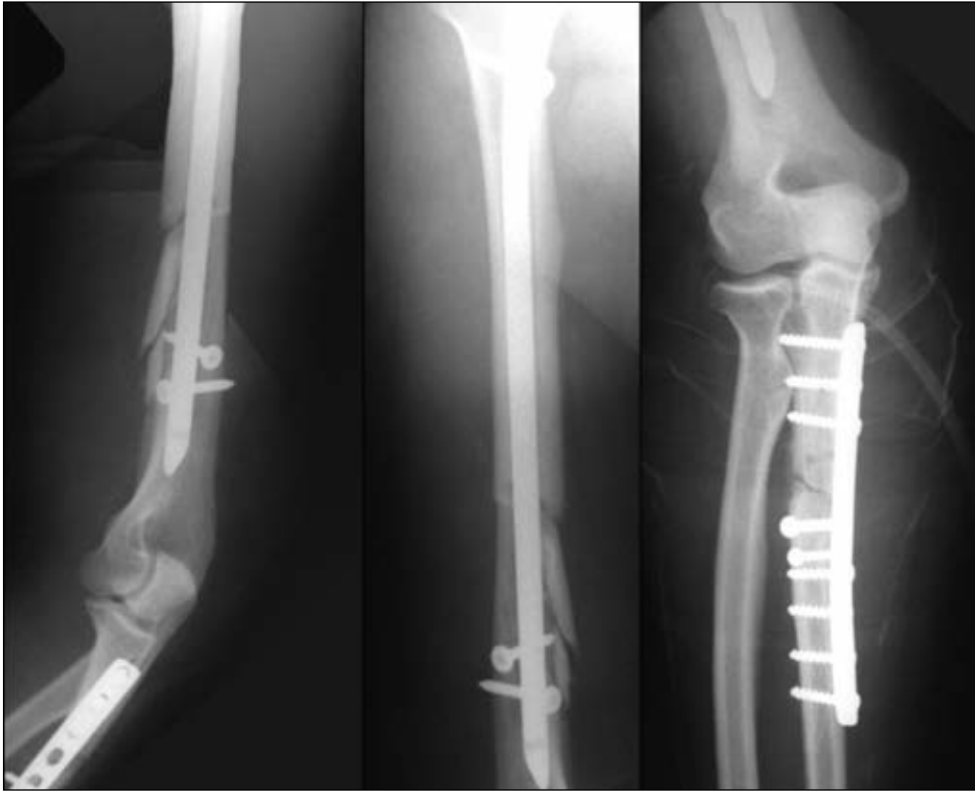

**Figura 7.** Radiografías posoperatorias que muestran la consolidación ósea.

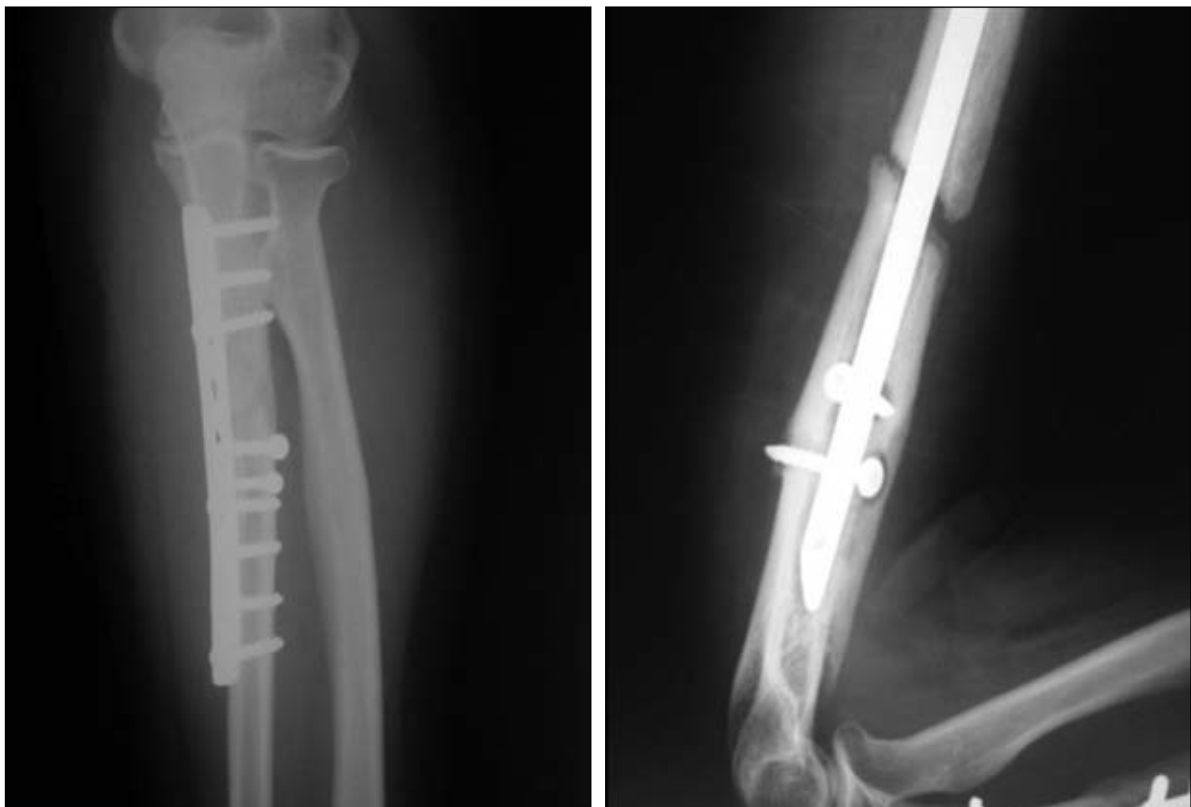

**Figura 8.** Caso 16. Codo flotante de tipo 3 en una mujer de 44 años que sufrió un accidente de tránsito.

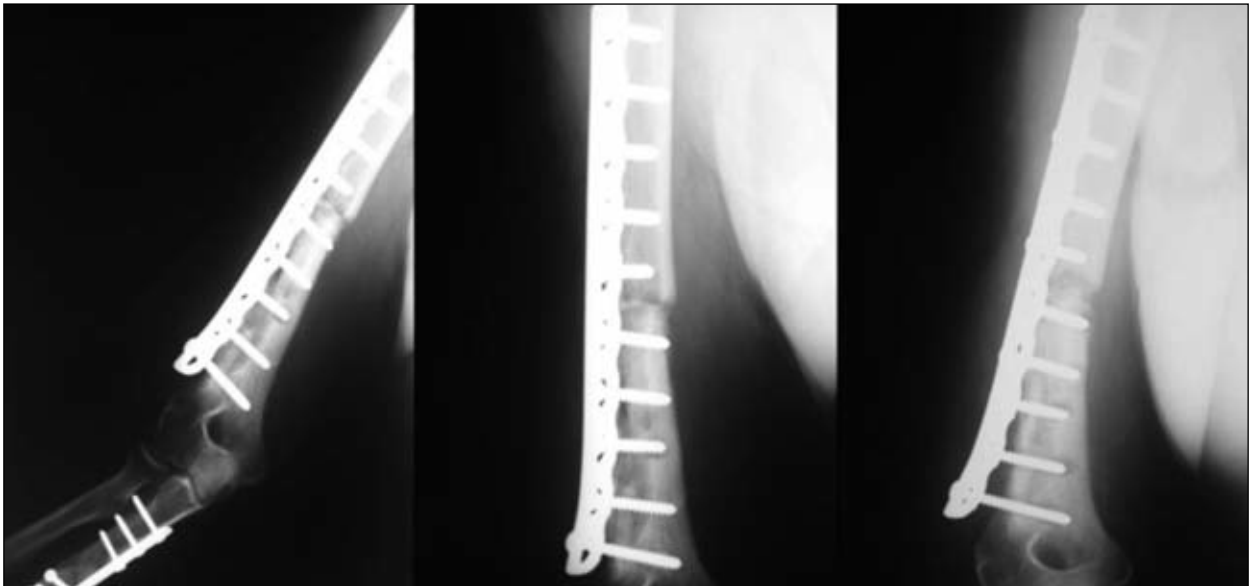




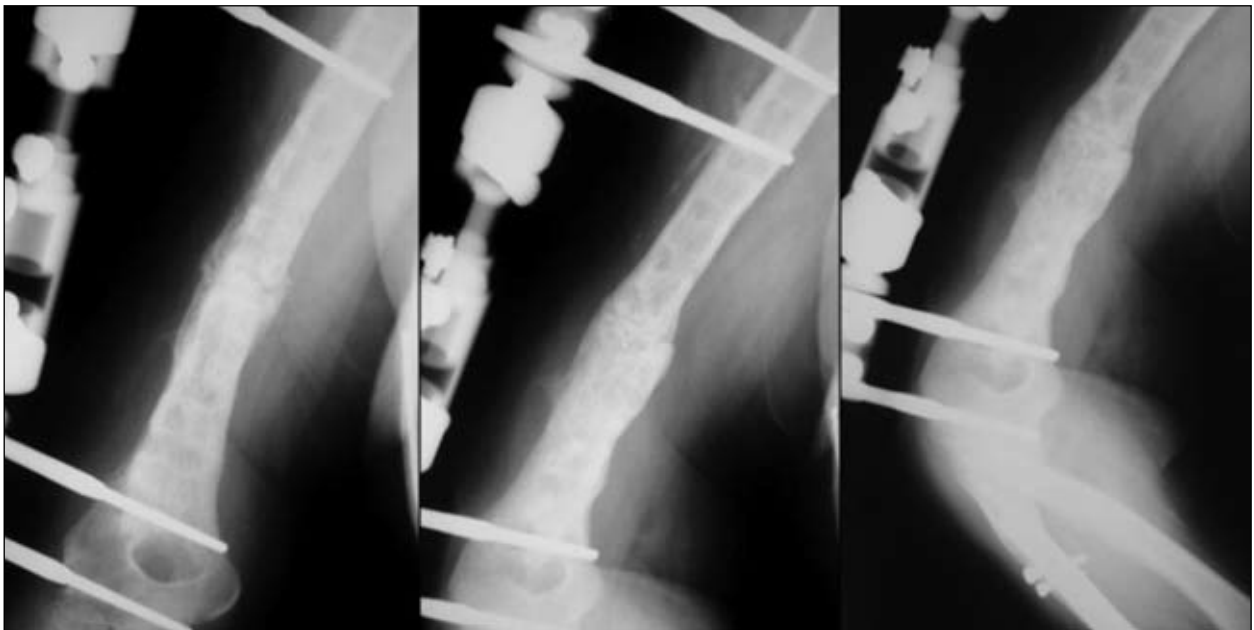
**Figura 9.** Osteosíntesis con clavo endomedular bloqueado en el húmero con rotura accidental de la cortical anterior (error de técnica). Osteosíntesis e injerto esponjoso autógeno en el cúbito.



**Figura 10.** Consolidación de la fractura del cúbito y articulación radiohumeral estable. Seudoartrosis del húmero.



**Figura 11.** Tratamiento fallido de la pseudoartrosis con placa LC-DCP de 4,5 mm e injerto óseo.



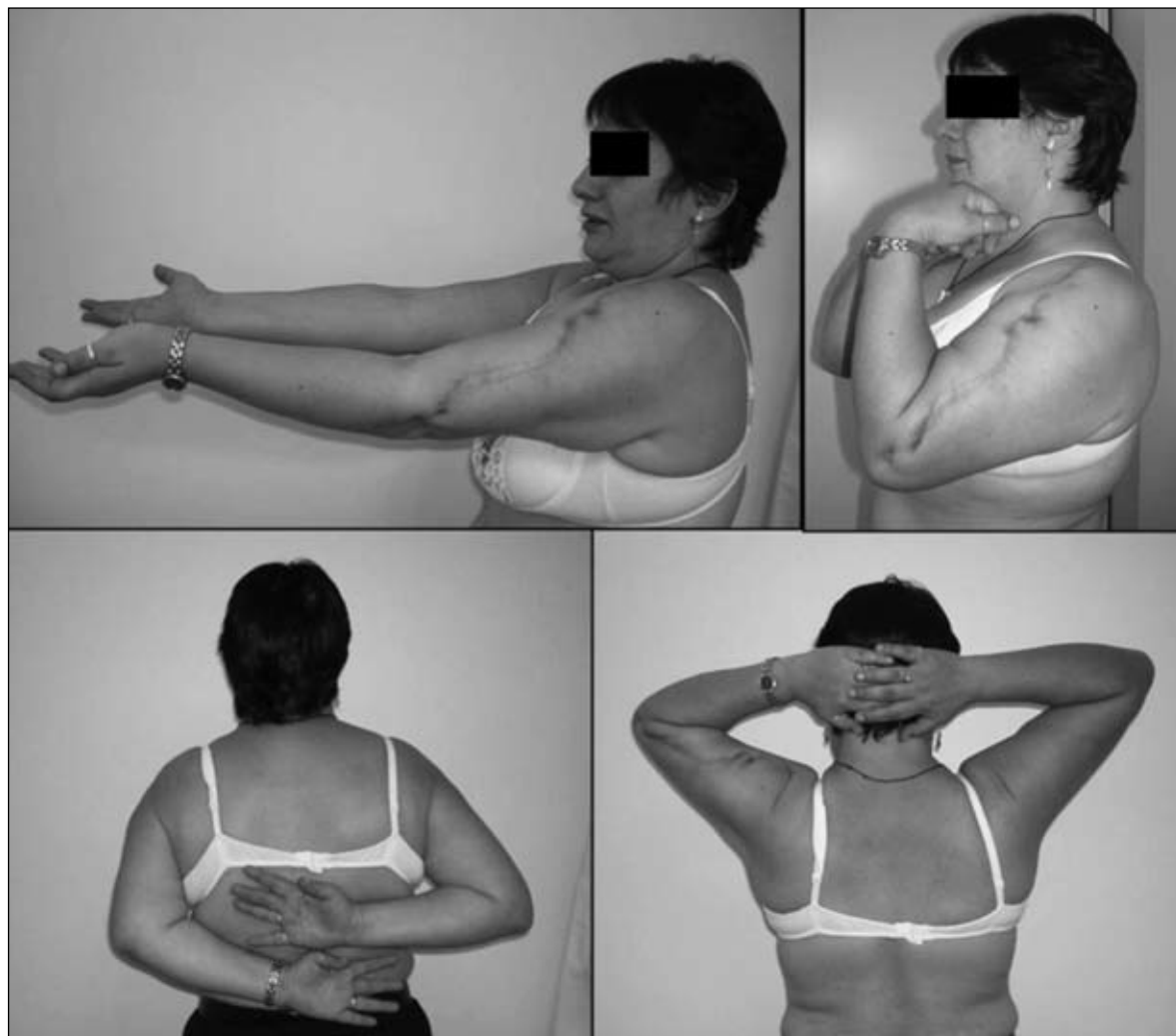**Figura 12.** Nueva cirugía con montaje de fijador externo dinámico e injerto óseo con lo cual se logra la consolidación.

aunque carecen de un análisis estadístico riguroso que respalde esas aseveraciones. En las dos últimas décadas se publicaron algunos casos clínicos aislados<sup>12-15</sup> y dos series de pacientes<sup>16,17</sup> que analizaron de forma detallada la influencia de diversos factores en los resultados funcionales.

Yokoyama y cols.<sup>16</sup> (1998) presentaron una serie de 15 codos flotantes evaluados (14 pacientes), con resultados funcionales sin diferencias estadísticas entre los tratados en la urgencia o los diferidos, aquellos con fracturas abiertas o cerradas, o con lesión neurovascular o sin ella,

a pesar de lo cual hacen referencia al riesgo de las lesiones asociadas del plexo braquial y los nervios periféricos.

En 2003, Solomon y cols.<sup>17</sup> publicaron una exhaustiva revisión de 18 pacientes a los que dividieron en dos grupos para su evaluación, utilizando el puntaje de Kalfhayan y cols.<sup>18</sup> En el grupo I (11 casos) incluyeron a los pacientes con resultados buenos y excelentes, y en el grupo II (7 casos), a los que tenían resultados regulares y malos, determinando en cada grupo la presencia de una serie de variables relacionadas con el traumatismo (presencia de lesión nerviosa, fractura abierta, politrauma,



**Figura 13.** Resultado funcional final a los 14 meses del accidente.

traumatismo craneoencefálico, osificación heterotópica, lesión vascular) y con el tratamiento (tipo de fijación de la fractura humeral). Concluyeron que la única variable que influyó de manera estadísticamente significativa en los resultados fue la presencia de lesión nerviosa, independientemente del nervio comprometido, el tipo y la localización de la lesión, y el tratamiento realizado.

Nuestra serie incluyó a 18 pacientes adultos, con un seguimiento mayor de un año, tratados con fijación interna estable de las fracturas y protocolos de movilización temprana controlada del miembro afectado.

La incidencia de fracturas expuestas fue del 33,3%, significativamente menor que en las series de Yokoyama (67%) y Solomon (54%), y sólo una de ellas presentó mayor compromiso de las partes blandas (tipo IIIA, caso 9). Consideramos que el predominio de exposiciones de tipos I y II guarda relación con la escasa influencia de esta variable sobre el resultado funcional final.

Respecto de las lesiones asociadas, predominaron las de los nervios periféricos (33,3%), en su mayoría neuropra-

xias del radial (4 de 6), con recuperación completa luego de una neurólisis microquirúrgica. Las dos restantes, una con pérdida segmentaria del tronco del radial (caso 1) y la otra con lesión del plexo braquial (caso 17) tuvieron recuperaciones parciales y determinaron los resultados funcionales más pobres de la serie, de forma similar a lo publicado en otros informes.<sup>16,19</sup> Sin embargo, a diferencia de la serie de Solomon, no fue posible demostrar, en nuestro estudio estadístico, la influencia negativa de las lesiones nerviosas en los resultados globales. Este hallazgo se relaciona, a nuestro criterio, con el predominio de neuropraxias sobre lesiones nerviosas de mayor gravedad.

Considerando los diferentes tipos de codo flotante incluidos en este estudio, los que presentaron compromiso articular (tipos II-III-IV) y los que no lo tuvieron (tipo I) no marcaron diferencias en cuanto al resultado.

De las 5 complicaciones de la serie, 4 (3 pseudoartrosis y 1 osteítis) sucedieron en fracturas del húmero tratadas con clavo endomedular. Sin embargo, hubo factores de orden técnico (casos 7 y 16) y lesión asociada del plexo

braquial (caso 17) que potenciaron la falta de unión. Igualmente no se halló, en la evaluación estadística, una relación significativa entre estas complicaciones y el método de osteosíntesis aplicado.

La evaluación de este grupo de pacientes refuerza nuestras convicciones respecto del manejo y tratamiento del codo flotante. Se trata de un complejo traumático con elevada incidencia de lesiones asociadas que dificultan la aplicación de principios terapéuticos similares a los de las fracturas aisladas, en especial del húmero. Como se ha demostrado en otras series, las lesiones nerviosas graves (axonotmesis, neurotmesis) constituyen, definitivamente, un factor de mal pronóstico.

Si bien nuestro trabajo incluye un elevado número de casos, una evaluación clínica y estadística exhaustiva y un seguimiento promedio superior a los 6 años, reconocemos como debilidad que se trata, al igual que en las demás series publicadas, de una evaluación retrospectiva de casos sin un grupo de control.

La osteosíntesis estable de las fracturas y el tratamiento de las lesiones asociadas en un tiempo quirúrgico, cuando las condiciones locales y generales lo permiten, posibilitan la aplicación de protocolos de movilización temprana controlada y mejorarían considerablemente los resultados funcionales.

### Bibliografía

1. Stanitski CL, Michelli LJ. Simultaneous ipsilateral fractures of the arm and forearm in children. *Clin Orthop Relat Res* 1980; 153:218-22.
2. Rogers JF, Bennett JB, Tullos HS. Management of concomitant ipsilateral fractures of the humerus and forearm. *J Bone Joint Surg [Am]* 1984;66:552-56.
3. Lange RH, Foster RJ. Skeletal management of humeral shaft fractures associated with forearm fractures. *Clin Orthop Relat Res* 1985;195:173-7.
4. Levin LS, Goldner RD, Urbaniak JR, et al. Management of severe musculoskeletal injuries of the upper extremity. *J Orthop Trauma* 1990;4:432-40.
5. Capomassi MA, Slullitel M. Codo flotante del adulto. *Rev Asoc Argent Ortop Traumatol* 2001;66(2):99-105.
6. Gustillo RB, Mendoza RM, Williams DN. Problems in the management of type III (severe) open fractures: a new classification of type III open fractures. *J Trauma* 1984;24:742-6.
7. Richards RR, An KN, Bigliani LU, et al. A standardized method for the assessment of shoulder function. *J Shoulder Elbow Surg* 1994;3:347-52.
8. Ware JE, Sherbourne CD. The MOS 36-item Short-Form Health Survey (SF-36). Conceptual framework and item selection. *Med Care* 1992;30:473-83.
9. Medical Research Council. Nerve Injuries Committee. Results of nerve suture. En: Seddon H, ed. *Peripheral Nerve Injuries*. London: Her Majesty's Stationery Office; 1954.
10. Mackinnon SE, Dellon AL. *Results of nerve repair and grafting: Surgery of the Peripheral Nerve*. Thieme; 1988. p. 115.
11. Pierce RO, Hodorski DF. Fractures of the humerus, radius and ulna in the same extremity. *J Trauma* 1979;19:182-185.
12. Viegas SF, Gogan W, Riley S. Floating dislocated elbow: case report and review of the literature. *J Trauma* 1989;29:886-8.
13. Sarup S, Bryant P. Ipsilateral humeral shaft and Galeazzi fractures with posterolateral dislocation of the elbow: a variant of the "floating dislocated elbow". *J Trauma* 1997;43:349-52.
14. De Carli P, Boretto JG, Bourgeois WO, Gallucci GL. Floating dislocated elbow: a variant with articular fracture of the humerus. *J Trauma* 2006;60:421-2.
15. Galasso O, Mariconda M, Gasparini G. Repeated floating elbow injury after high energy trauma. *Strategies Trauma Limb Reconstr* 2011;6(1):33-7.
16. Yokoyama K, Itoman M, Kobayashi A, Shindo M, Futami T. Functional outcomes of "floating elbow" injuries in adult patients. *J Orthop Trauma* 1998;12:284-90.
17. Solomon HB, Zadnik M, Eglseder WA. A review of outcomes in 18 patients with floating elbow. *J Orthop Trauma* 2003;17:563-70.
18. Khalfayan EE, Culp RW, Alexander AH. Mason type II radial head fractures: operative versus nonoperative treatment. *J Orthop Trauma* 1992;6:283-9.
19. Simpson NS, Jupiter JB. Complex fracture patterns of the upper extremity. *Clin Orthop Relat Res* 1995;318:43-53.

*Este trabajo no contó con ninguna ayuda financiera.*