

Lesión traumática del nervio axilar identificada luego de la reparación del manguito rotador

Julián G. Cock Atehortua,* Victoria E. Restrepo Noriega**

*Universidad Pontificia Bolivariana, Clínica de Fracturas, Medellín, Colombia

**Universidad del Rosario, Ortopedia y Traumatología, Clínica El Rosario, Sede Centro, Medellín, Colombia

RESUMEN

Introducción: La prevalencia del dolor de hombro oscila entre el 6,7% y el 66,7%; los trastornos del manguito rotador y especialmente la ruptura pueden alcanzar una prevalencia del 22,1%. Debido a los importantes avances y estudios en la reparación de esta lesión, la cirugía artroscópica ha permitido una mejor identificación, visualización y clasificación, y un mejor manejo de los pacientes. Además, la ruptura del manguito rotador o la fractura de la tuberosidad mayor del húmero incrementan el riesgo de lesión nerviosa (riesgo relativo -1,9), más significativa en pacientes >60 años. Se presenta a un paciente con ruptura postraumática del manguito rotador, quien requirió reparación artroscópica mínimamente invasiva, con evolución posoperatoria estacionaria y diagnóstico de lesión del nervio axilar, sin recuperación autolimitada atribuida a luxación anterior e inestabilidad secundaria al trauma inicial. **Conclusiones:** La lesión del nervio axilar es más frecuente que lo esperado y, en muchas ocasiones, la identificación temprana se pasa por alto debido a la alta asociación con otras lesiones. Por lo tanto, el diagnóstico y el manejo oportunos requieren mucho cuidado por parte del médico tratante.

Palabras clave: Lesión del manguito rotador; lesión postraumática; nervio axilar; electromiografía; inestabilidad del hombro.

Nivel de Evidencia: IV


Traumatic injury of the axillary nerve identified after rotator cuff repair

ABSTRACT

Introduction: The prevalence of shoulder pain varies between 6.7% and 66.7%; whereas rotator cuff disorders—especially rupture—can reach a prevalence of 22.1%. Due to the important advances and studies in the repair of this injury, arthroscopic surgery has allowed a better identification, visualization and classification, as well as a better handling of the patients. In addition, rotator cuff ruptures or greater tuberosity fractures increase the risk of nerve injury (relative risk -1.9), which is more significant in patients >60 years old. We discuss the case of a patient with post-traumatic rotator cuff rupture who required minimally invasive arthroscopic repair. No weight-bearing was allowed during the postoperative period. Patient presented a non-self-limited axillary nerve injury secondary to anterior dislocation and resulting instability after the original trauma. **Conclusions:** Axillary nerve injuries are more common than expected and, in many cases, early identification is not possible due to its high rate of association with other injuries. Therefore, treating physicians must be very careful in order to achieve a timely diagnosis and management of the patient.

Key words: Rotator cuff injury; post-traumatic injury; axillary nerve; electromyography; shoulder instability.

Level of Evidence: IV

Recibido el 2-9-2018. Aceptado luego de la evaluación el 7-10-2018 • Dr. JULIÁN G. COCK ATEHORTUA • jcal1972@gmail.com 

Cómo citar este artículo: Cock Atehortua JG, Restrepo Noriega VE. Lesión traumática del nervio axilar identificada luego de la reparación del manguito rotador. *Rev Asoc Argent Ortop Traumatol* 2019;84(3):265-272. <http://dx.doi.org/10.15417/issn.1852-7434.2019.84.3.898>

INTRODUCCIÓN

La prevalencia del dolor de hombro oscila entre el 6,7% y el 66,7%. Los trastornos del manguito rotador y especialmente su ruptura pueden alcanzar una prevalencia del 22,1%. Gracias a los avances y a la investigación en la reparación de esta lesión, la cirugía artroscópica ha permitido mejorar su identificación, visualización y clasificación, y el manejo de los pacientes. Además, la ruptura del manguito rotador o la fractura de la tuberosidad mayor del húmero incrementan el riesgo de lesión nerviosa (riesgo relativo -1,9), más significativo en pacientes >60 años. La importancia del caso presentado radica en el diagnóstico temprano y el manejo oportuno e interdisciplinario del paciente.

CASO CLÍNICO

Hombre de 62 años que ingresa el 9 de mayo de 2014, en el Servicio de Ortopedia y Traumatología, por un traumatismo en el hemicuerpo izquierdo secundario a una caída por las escaleras. Tiene dolor persistente en el hombro izquierdo, de 15 días de evolución.

Como antecedentes de importancia se destacan: hipertensión arterial tratada con verapamilo y losartán, y ri-noseptoplastia y colecistectomía. En el examen físico inicial, se detecta equimosis en la cara anterior del brazo izquierdo, dolor a la palpación de la tuberosidad mayor del húmero, arcos de movilidad activos dolorosos y pasivos completos, fuerza muscular 2/5 y signo del trompetista positivo. Ante la sospecha clínica de lesión del manguito rotador, se indican analgesia y fisioterapia, y se solicita una resonancia magnética (RM) de hombro izquierdo.

A los 15 días, el paciente ingresa con un reporte de 10/10 fisioterapias de calor húmedo, TENS (estimulación nerviosa eléctrica transcutánea), estiramiento, movilizaciones articulares y ultrasonido, sin mejoría del dolor, ni de la movilidad del hombro izquierdo. La RM (Figura 1) muestra la ruptura de los músculos supraespinoso e infraespinoso con retracción de 3 cm, sin infiltración grasa y lesión SLAP tipo IV más subluxación. Por lo tanto, se considera como ruptura postraumática del manguito rotador que requiere manejo quirúrgico.

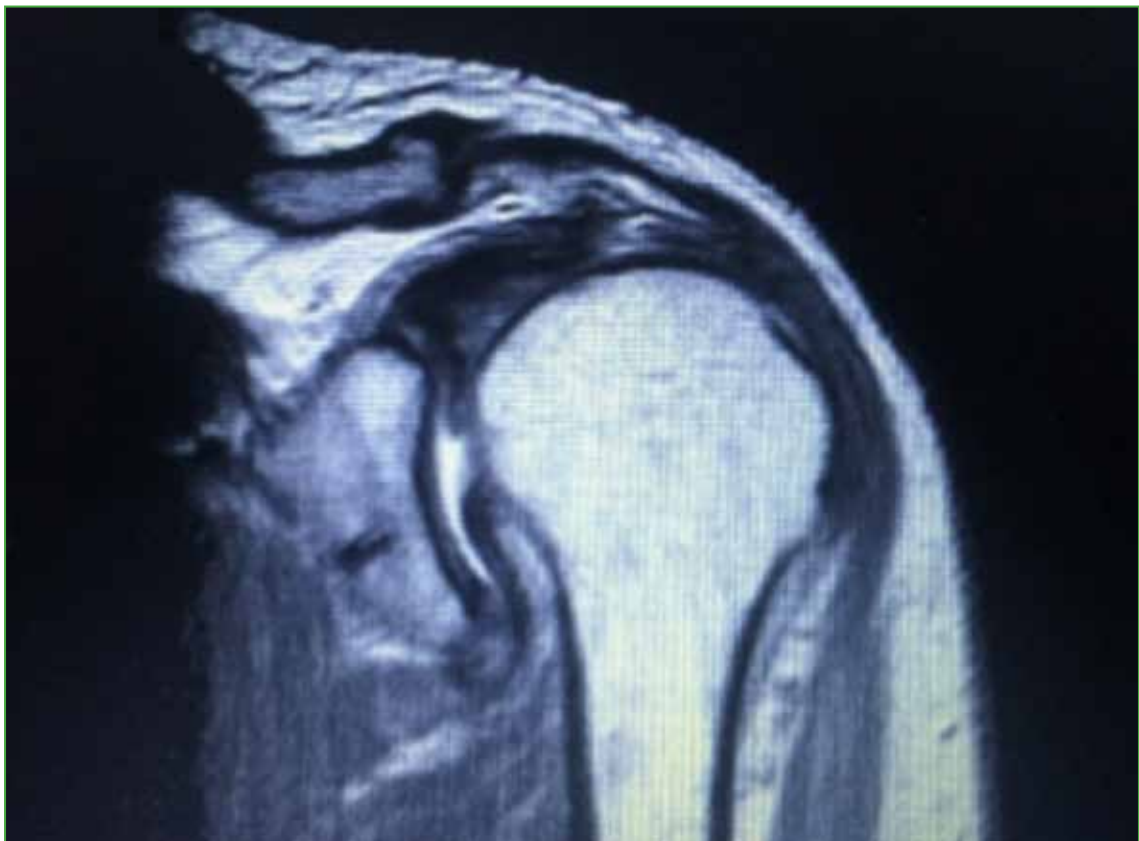

Figura 1. Resonancia magnética de hombro. Se observa la ruptura del músculo supraespinoso asociada a retracción.

El 13 de junio de 2014, el paciente es sometido a cirugía artroscópica de hombro. Los hallazgos intraoperatorios son ruptura de los músculos supraespinoso e infraespinoso con retracción de 2 cm, sin atrofia del tendón, lesión SLAP tipo IV con extensión anterior tipo IVB. Se procede a realizar sinovectomía, capsulorrafia, sutura del manguito rotador y acromioplastia, sin complicaciones. Se recomienda analgesia y uso de cabestrillo permanente en el domicilio, hasta nueva orden.

En el seguimiento posoperatorio, el paciente realiza un proceso de rehabilitación que logra arcos de movilidad activos de abducción de 60°, flexión de 80° y extensión de 45°, arcos de movilidad pasivos de abducción de 90°, flexión de 100° y extensión de 50°, y fuerza de 3/5. A pesar del seguimiento continuo por parte del fisioterapeuta, no se logra la mejoría clínica y el examen físico revela atrofia del deltoides e hipoestesias en la región del nervio axilar. A los tres meses de la cirugía, se solicitan una electromiografía y velocidades de neuroconducción, que detectan lesión del nervio axilar con proceso de reinervación. Se continúa el manejo con fisioterapia y se solicita una electromiografía de control a los tres meses.

En enero de 2015, el paciente continúa sin mejoría del dolor, de los arcos de movilidad y con atrofia del deltoides asociada. La electromiografía de control muestra ausencia de reinervación del deltoides anterior, medio y posterior en comparación con el estudio previo. Una artroresonancia indirecta de hombro izquierdo y una RM simple de columna cervical revelan lesión del canal estrecho bilateral y nueva ruptura del manguito rotador. Los médicos deciden realizar una transposición nerviosa tomada de la porción larga del nervio radial hacia el tríceps, en otra institución.

DISCUSIÓN

La prevalencia del dolor de hombro es alta en la población general, oscila entre el 6,7% y el 66,7%.¹ Los trastornos del manguito rotador juegan un papel importante en estos cuadros y la ruptura puede alcanzar una prevalencia del 22,1%,² la cual se incrementa con cada década de la vida y aproximadamente dos tercios de los pacientes son asintomáticos.

La ruptura del manguito rotador está asociada a ciertos factores de riesgos ya identificados, por ejemplo, intrínsecos: edad, tabaquismo, obesidad, diabetes mellitus, trastornos genéticos y variantes anatómicas; o extrínsecos: actividad deportiva y ocupación laboral.

El diagnóstico se basa en la historia clínica y el examen físico del paciente, guiado por las múltiples maniobras semiológicas que permiten orientar la ubicación de la ruptura. Asimismo, los estudios por imágenes son importantes, como las radiografías de hombro que identifican la articulación glenohumeral y acromioclavicular, y patologías asociadas; la ecografía y la RM que es el estudio más utilizado para el diagnóstico y la planificación quirúrgica.¹

El manejo ideal de las lesiones del manguito rotador siempre ha sido un tema amplio de discusión en el ámbito ortopédico. Se remonta a 1933 cuando Codman² describió, por primera vez, la existencia de las lesiones del manguito rotador (supraespinoso, infraespinoso, subescapular y redondo menor); sin embargo, fueron DeOrío y Cofield² quienes plantearon el primer esquema de clasificación de estas lesiones. Gracias a los avances y la investigación en la reparación de esta lesión, se puede decir que la cirugía artroscópica de la ruptura del manguito rotador ha permitido mejorar su identificación, visualización y clasificación, y el manejo de los pacientes.

A la hora de efectuar la reparación artroscópica del manguito rotador, es preciso considerar ciertas especificaciones y conceptos. Por ejemplo, el paciente debe estar en decúbito lateral sobre el hombro contrario por operar (Figura 2), la tracción cutánea debe ser de 4 kg, y se identifican y se marcan estructuras anatómicas (clavícula, articulación acromioclavicular y acromion). Luego se marcan los portales posterior, anterior y lateral, que están lejos de la ubicación del nervio axilar (Figuras 3 y 4).

A continuación, se procede al abordaje articular, ingresando la cámara por el portal posterior y el probador a través de una cánula de trabajo por el portal anterior; de esta forma, se evalúan las cápsulas anteriores y posterior, la inserción del tendón largo del bíceps, el tendón subescapular y supraespinoso. Por lo general, se efectúa una sinovectomía y se reparan las lesiones del tendón del bíceps con tenotomía o tenodesis, según la edad y la funcionalidad del paciente. Asimismo, se repara el tendón del subescapular, si es necesario, y se prepara la huella (*footprint*) para la reparación del tendón del supraespinoso, si está indicado. En la Figura 5, se observa la cercanía del nervio axilar al complejo ligamentario glenohumeral inferior, por lo que la adecuada ubicación de los portales artroscópicos y la identificación de las estructuras anatómicas son importantes para evitar una lesión iatrogénica del nervio axilar.¹⁻³

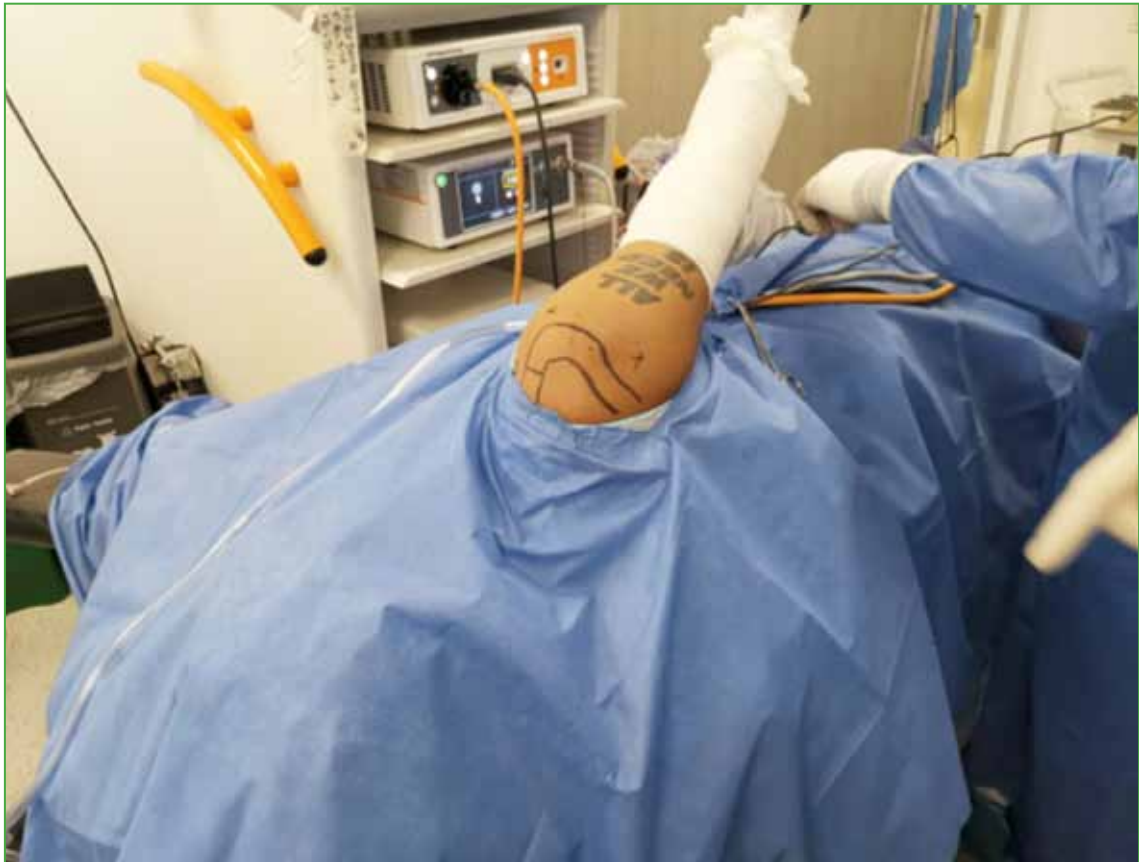

Figura 2. Ubicación del paciente en decúbito lateral para la artroscopia de hombro.

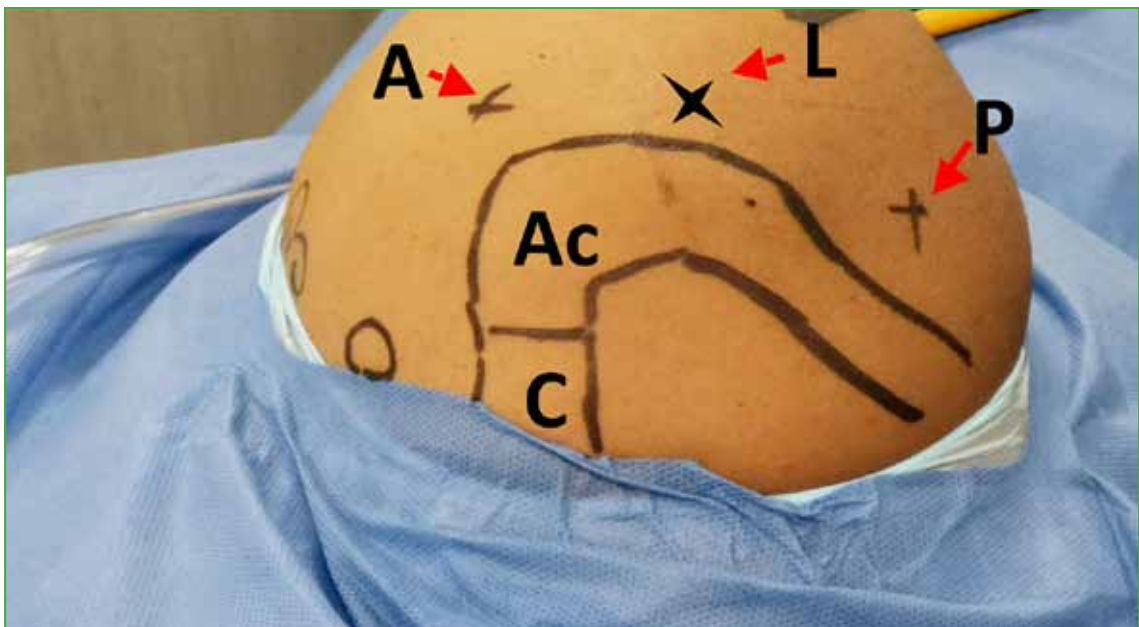


Figura 3. Referencias anatómicas del hombro para el abordaje artroscópico. C = clavícula, Ac = acromion, A = portal anterior, L = portal lateral, P = portal posterior.

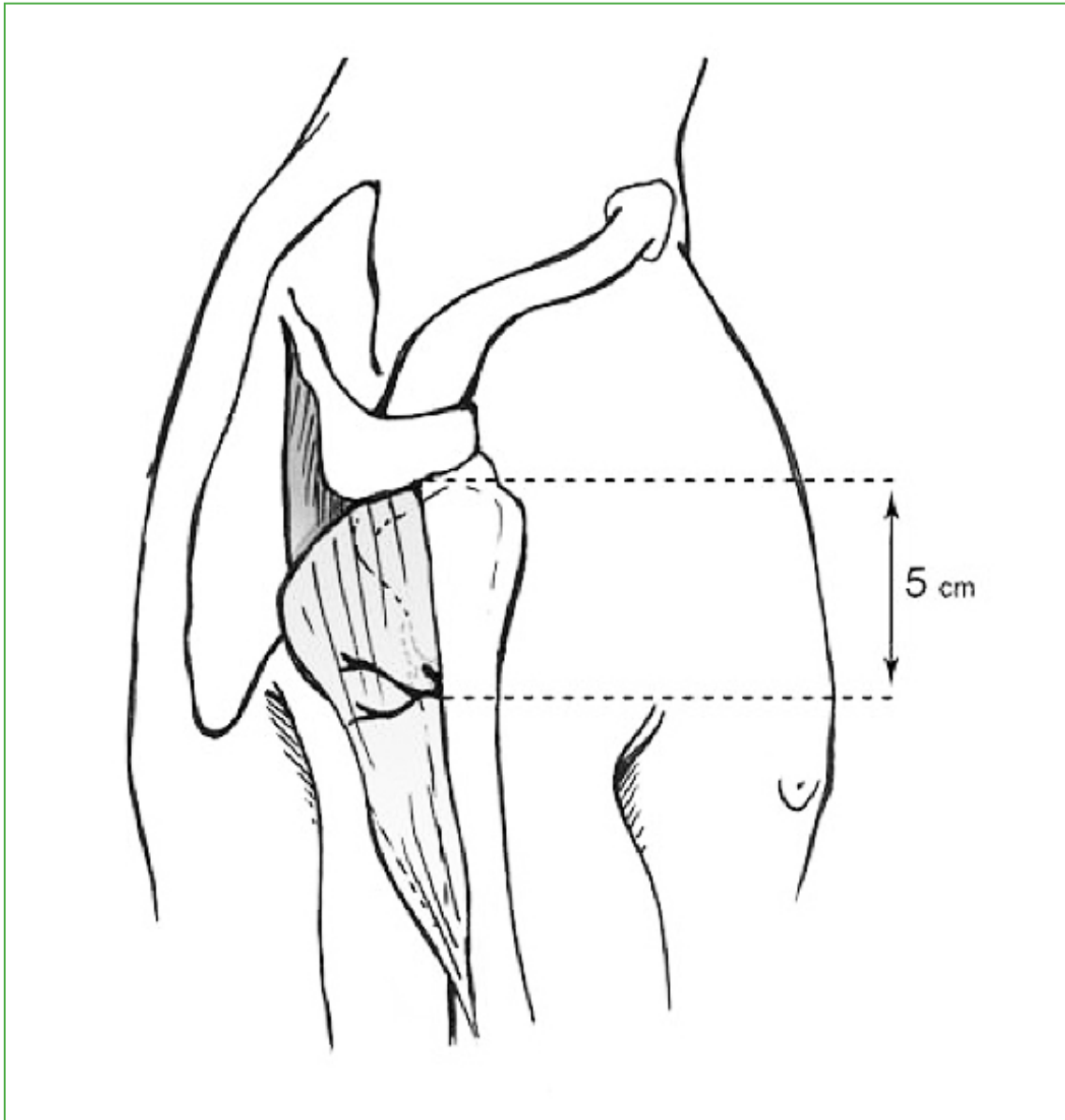


Figura 4. Ubicación del nervio axilar a 5 cm del borde inferior del acromion. (Tomada de Maman E, Morag G, Safir O, Benifla M, Mozes G, Boynton E. The anterior trunk of the axillary nerve: surgical anatomy and guidelines. A fresh, cadavers study. *J Orthopaedics* 2008;5(2):e7. <http://www.jortho.org/2008/5/2/e7>).

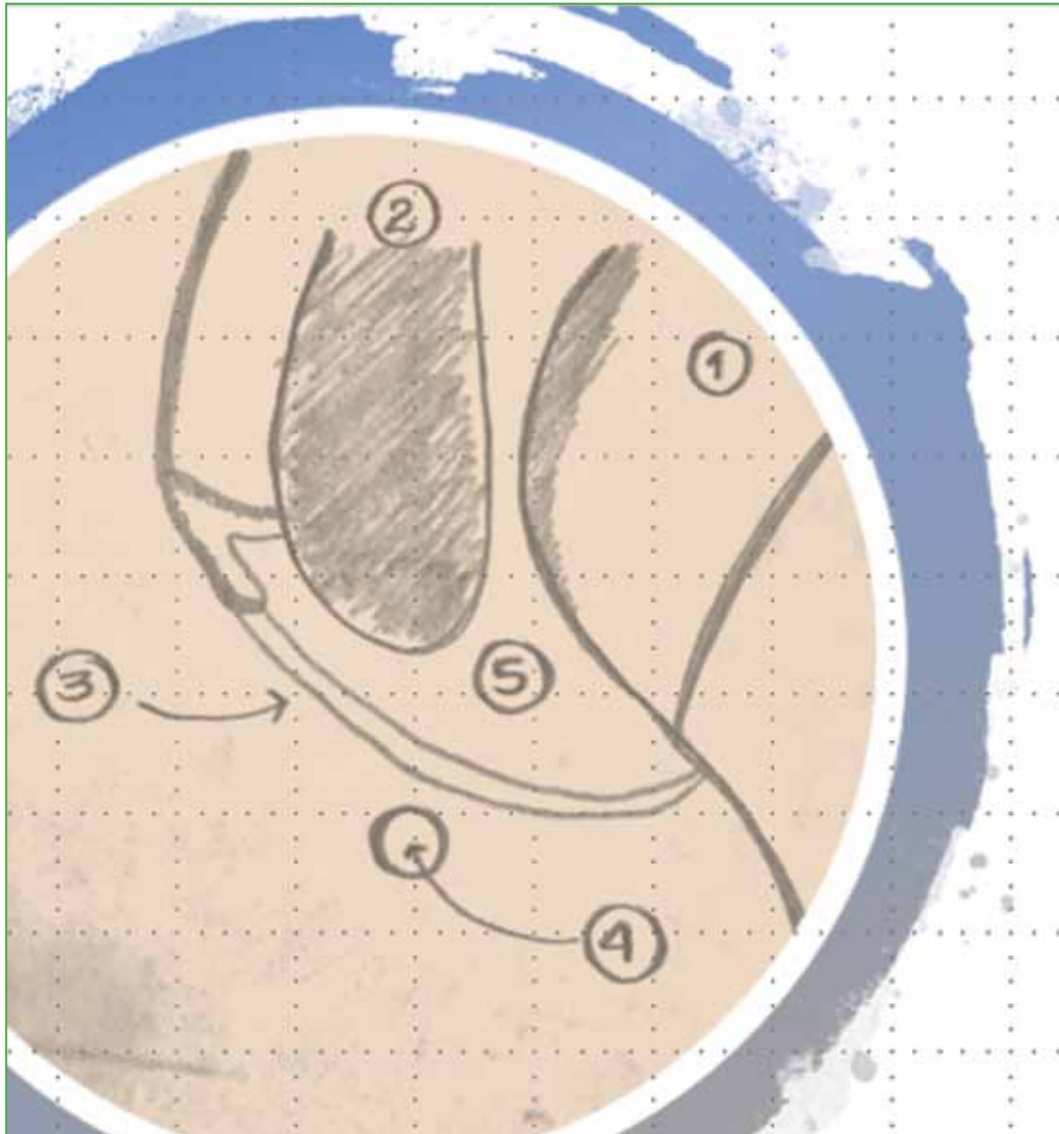


Figura 5. Relación anatómica del nervio axilar con el complejo ligamentario glenohumeral inferior.
1 = cabeza humeral, 2 = glenoides, 3 = complejo ligamentario glenohumeral inferior, 4 = nervio axilar, 5 = cavidad articular.

El segundo abordaje se realiza sobre el espacio subacromial, en donde se practica una bursectomía, si es necesario, a través de un portal lateral a 2,5 cm del acromion al frente de la articulación acromioclavicular; se identifica la lesión del supraespinoso y, con una aguja hipodérmica, se identifica el lugar de trabajo al frente de la lesión para realizar otro portal y, a través de este, se termina de preparar la huella con frezado superficial, para finalmente proceder al paso de las anclas y la reparación de la lesión con puntos de una columna o doble columna, según criterios médicos.

Por último, se realiza acromioplastia y resección de osteofitos acromioclaviculares, si clínicamente esta articulación es dolorosa y representara una mejoría en la calidad de vida del paciente. Se sutura la piel y se inmoviliza al paciente con un cabestrillo en abducción y rotación externa.

En este caso clínico, el trauma se asoció no solo a ruptura del manguito rotador, sino también a lesión del nervio axilar que, en casos como el de este paciente, se relaciona con luxación de la articulación glenohumeral e inestabilidad.

Las lesiones vasculares y nerviosas en las luxaciones de hombro son raras, pero producen un daño funcional importante. Aunque la mayoría de las luxaciones traumáticas del hombro ocurren en pacientes jóvenes (90%), con una mayor incidencia de luxaciones anteriores (96-98%),⁴ existe un segundo pico de incidencia de esta lesión en la sexta década de la vida, como en nuestro paciente.⁴⁻⁸

Si bien muchas lesiones nerviosas postraumáticas pueden ser identificadas durante la evaluación clínica, algunos de los síntomas se enmascaran cuando el paciente presenta lesiones adicionales, como la ruptura del manguito rotador. No obstante, la presencia de ruptura del manguito rotador o fractura de la tuberosidad mayor del húmero incrementan el riesgo de lesión nerviosa (riesgo relativo -1,9),^{4,9} más significativa en pacientes >60 años.

El diagnóstico de lesión nerviosa implica un estudio y un manejo cuidadosos del paciente. Al comienzo, es necesario realizar una electromiografía, idealmente en las primeras tres semanas y, según el cuadro del paciente, una RM de columna cervical.⁴ El manejo quirúrgico de lesiones nerviosas está indicado en casos de pérdida completa y aislada de la función del nervio axilar que no haya mejorado a los 3-6 meses de la lesión. Según estudios, la recuperación espontánea de la lesión ocurre sólo en el 20% de los pacientes y el 80% restante requiere manejo quirúrgico, generalmente del tipo de transposiciones nerviosas.¹⁰⁻¹²

La luxación de la articulación glenohumeral en pacientes mayores se asocia, en la mayoría de los casos, a inestabilidad anterior del hombro por lesiones de Bankart, que consisten en la ruptura del labrum y las estructuras capsuloligamentarias en la porción anteroinferior de la glenoides. En estos casos, el manejo debe ser quirúrgico, en general, por abordaje artroscópico.⁵

CONCLUSIONES

La lesión traumática del nervio axilar es un cuadro frecuente en pacientes >60 años y, en la mayoría de los casos, está asociada a ruptura del manguito rotador, inestabilidad anteroinferior y fracturas. Sin embargo, el diagnóstico temprano no es fácil y la sintomatología se enmascara con la clínica de las lesiones asociadas. Por lo tanto, el control y la evolución del paciente, en este caso el seguimiento posoperatorio, son fundamentales para el diagnóstico y el manejo oportunos que, en casi el 80% de los casos, debe ser quirúrgico. No obstante, siempre hay que tener cuidado con el abordaje quirúrgico durante la inserción de los portales artroscópicos, con el fin de evitar una lesión iatrogénica del nervio axilar.

Conflicto de intereses: Los autores no declaran conflictos de intereses.

ORCID iD de V. E. Restrepo Noriega: <https://orcid.org/0000-0001-8703-7882>

BIBLIOGRAFÍA

1. Whittle S, Buchbinder R. In the clinic: Rotator cuff disease. *Ann Intern Med* 2015;162(1):ITC1-15. <https://doi.org/10.7326/AITC201501060>
2. Millett PJ, Warth RJ. Posterosuperior rotator cuff tears: classification, pattern recognition, and treatment. *J Am Acad Orthop Surg* 2014;22(8):521-34. <https://doi.org/10.5435/JAAOS-22-08-521>
3. Khiami F, Gérometta A, Loriaut P. Management of recent first-time anterior shoulder dislocations. *Orthop Traumatol Surg Res* 2015;101(1 Suppl):S51-S7. <https://doi.org/10.1016/j.otsr.2014.06.02>
4. de Laet EA, Visser CP, Coene LN, Pahlplatz PV, Tavy DL. Nerve lesions in primary shoulder dislocations and humeral neck fractures. A prospective clinical and EMG study. *J Bone Joint Surg Br* 1994;76(3):381-3. PMID: 8175837
5. Alnot JY, Liverneaux P, Silberman O. [Lesions to the axillary nerve]. *Rev Chir Orthop Reparatrice Appar Mot* 1996;82:579-89. [en francés] PMID: 9091975
6. Paxton ES, Dodson CC, Lazarus MD. Shoulder instability in older patients. *Orthop Clin North Am* 2014;45(3):377-85. <https://doi.org/10.1016/j.jocl.2014.04.002>

7. Bumbasirevic M, Lesic A, Vidakovic A, Sudic V. [Nerve lesions after acute anterior dislocation of the humero-scapular joint–electrodiagnostic study]. *Med Pregl* 1993;46(5-6): 191-3 [en croata]. PMID: 7869974
8. Robinson CM, Shur N, Sharpe T, Ray A, Murray IR. Injuries associated with traumatic anterior glenohumeral dislocations. *J Bone Joint Surg Am* 2012;94(1):18-26. <https://doi.org/10.2106/JBJS.J.01795>
9. Gumina S, Postacchini F. Anterior dislocation of the shoulder in elderly patients. *J Bone Joint Surg Br* 1997;79(4):540-3. PMID: 9250734
10. Levine WN, Blaine TA, Ahmad CS. *Minimally invasive shoulder and elbow surgery*. New York, NY: Informa Healthcare; 2007:6.
11. Maman E, Morag G, Safir O, Benifla M, Mozes G, Boynton E. The anterior trunk of the axillary nerve: surgical anatomy and guidelines. A fresh, cadavers study. *J Orthopaedics* 2008;5(2):e7. <http://www.jortho.org/2008/5/2/e7>
12. Price MR, Tillett ED, Acland RD, Nettleton GS. Determining the relationship of the axillary nerve to the shoulder joint capsule from an arthroscopic perspective. *J Bone Joint Surg Am* 2004;86(10):2135-42. PMID: 15466721