

IOP - Imágenes

DR. JUAN PABLO GHISI

*Jefe del Servicio de Resonancia Magnética, Hospital General de Agudos "Dr. Juan A. Fernández",
Ciudad Autónoma de Buenos Aires*

DR. HORACIO CAVIGLIA

Argus Diagnóstico Médico

*Jefe de la División Ortopedia y Traumatología, Hospital General de Agudos "Dr. Juan A. Fernández",
Jefe de la Sección Ortopedia y Traumatología de la Fundación de la Hemofilia,
Ciudad Autónoma de Buenos Aires*

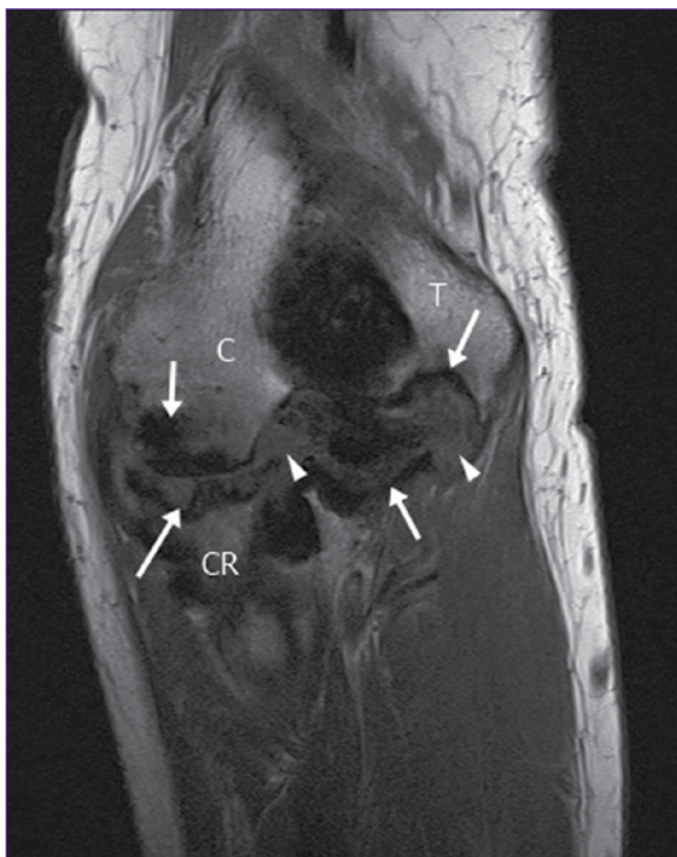Presentación del caso

Hombre de 35 años con coagulopatía congénita conocida, que consulta por dolor articular en el codo. El examen semiológico revela limitación a la extensión y cierto grado de rigidez.

Hallazgos e interpretación de los estudios por imágenes

En las imágenes de resonancia magnética, se observa un compromiso articular difuso del codo con engrosamiento de la sinovial a expensas del depósito de un tejido con señal marcadamente hipointensa en todas las secuencias, que corresponde a hemosiderina. Hay marcado adelgazamiento condral, erosiones subcondrales y deformidad de las epífisis (Figuras 1-4).

Resolución del caso en la pág. 69.



▲ **Figura 1.** Resonancia magnética de codo en el plano coronal, secuencia T1. Se advierten erosiones subcondrales en las superficies articulares (flechas) e hipertrofia sinovial (puntas de flecha). C = cóndilo, T = tróclea, CR = cabeza del radio.

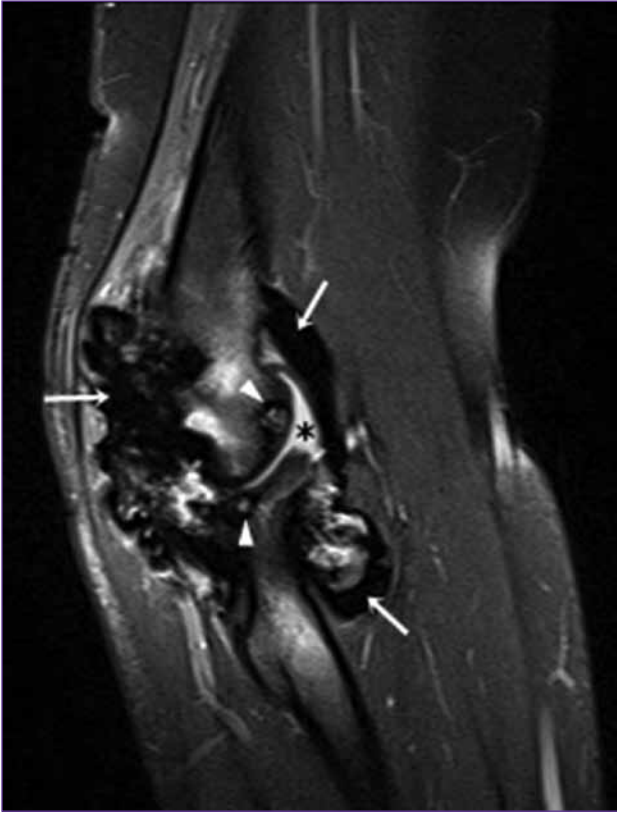


Figura 2. Resonancia magnética del compartimento lateral del codo en el plano sagital, secuencia en densidad protónica con supresión de la grasa. Engrosamiento sinovial con gruesos depósitos de hemosiderina en todos los recesos capsulares (flechas blancas) asociado a derrame articular (asterisco). Se advierte una microgeoda subcondral en la cabeza del radio (punta de flecha).

Figura 3. Resonancia magnética del compartimento medial del codo en el plano sagital, secuencia en densidad protónica con supresión de la grasa. Se advierte un grosero depósito hemosiderínico que conforma una imagen nodular (delimitado por las flechas blancas). Obsérvese el efecto de susceptibilidad magnética ocasionado por la hemosiderina: hay “destellos” blancos en donde la médula ósea debiera ser oscura (flechas negras).

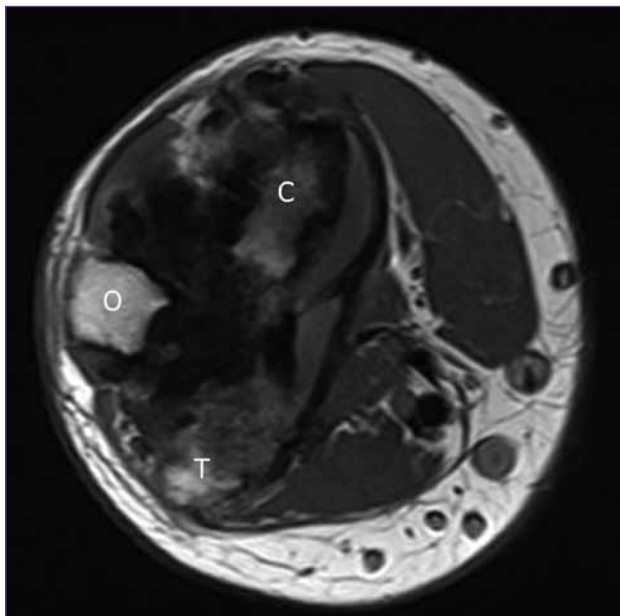
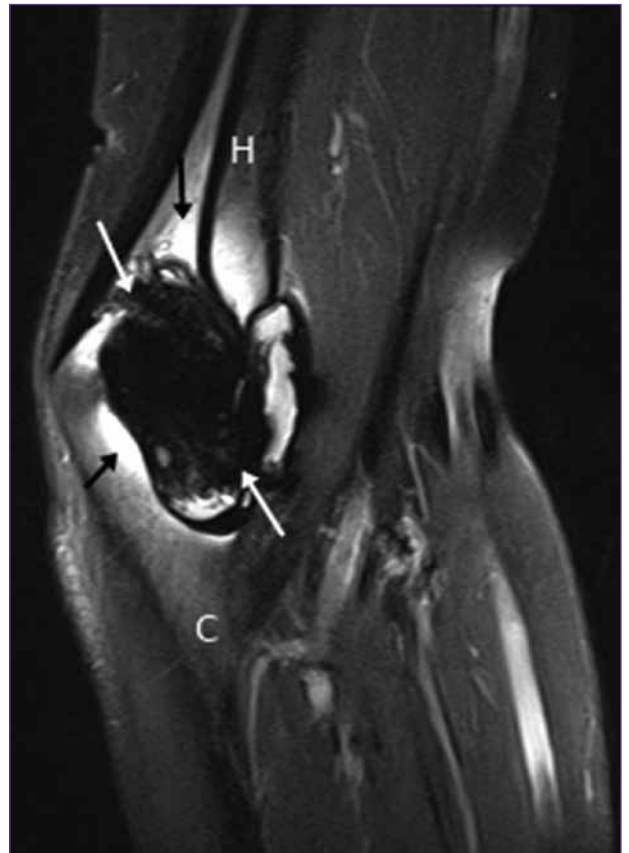


Figura 4. Resonancia magnética de codo inmediatamente por encima de la interlínea articular en el plano axial, secuencia T1. Es evidente la sinovitis siderótica.