

Transferencia de dorsal ancho para el tratamiento de las lesiones masivas e irreparables del manguito rotador

CARLOS R. ZAIDENBERG, EZEQUIEL E. ZAIDENBERG, MARTÍN J. PASTRANA, FEDERICO FRANCISCO

Universidad de Buenos Aires, Primera Cátedra de Anatomía

Recibido el 13-8-2015. Aceptado luego de la evaluación el 28-3-2017 • Dr. CARLOS R. ZAIDENBERG • zaidenbergc@gmail.com

RESUMEN

Introducción: El objetivo del trabajo fue realizar una valoración clínico-radiológica de pacientes con rupturas masivas e irreparables posterosuperiores del manguito rotador tratadas con transferencia del dorsal ancho.

Materiales y Métodos: Estudio retrospectivo, descriptivo, de observación. Se incluyeron pacientes <70 años con lesión masiva e irreparable posterosuperior del manguito rotador tratados con transferencia del dorsal ancho y un seguimiento mínimo de 2 años. Se valoró la movilidad y la fuerza en abducción. Se emplearon la escala analógica visual y la de Constant-Murley modificada. En las radiografías, se analizaron la distancia acromiohumeral y el grado de artropatía.

Resultados: Se incluyeron 17 pacientes (12 hombres, 5 mujeres; edad promedio: 54 años [rango 34-65]). El seguimiento promedio fue 46 meses (rango 24-71). En el grupo de cirugía primaria, la ganancia de movilidad promedio en flexión anterior fue de 53°, en abducción de 50° y en rotación externa de 19°. La fuerza en abducción registró una ganancia promedio de 1,4 kg. La escala de Constant-Murley modificada fue de 75,6 (rango 63-80) al final del seguimiento. En las cirugías de revisión, la ganancia de movilidad activa en flexión anterior fue de 48°, en abducción de 30° y en rotación externa de 10°. La fuerza en abducción tuvo una ganancia promedio de 1,1 kg. La escala analógica visual posoperatoria mejoró 5,1 puntos en el grupo con cirugía primaria y 3,4 en el otro grupo.

Conclusión: La transferencia del dorsal ancho para lesiones posterosuperiores del manguito rotador mejoró el rango de movilidad, la fuerza, la función del hombro y alivió el dolor.

Palabras clave: Ruptura masiva; manguito rotador; transferencia tendinosa; dorsal ancho.

Nivel de Evidencia: IV

LATISSIMUS DORSI TRANSFER FOR TREATMENT OF MASSIVE AND IRREPARABLE ROTATOR CUFF INJURIES

ABSTRACT

Introduction: The aim of the study was to analyze the clinical and radiological outcomes of a series of patients with massive ruptures of the rotator cuff treated with latissimus dorsi tendon transfer.

Methods: A retrospective, descriptive and observational study was performed. Patients <70 years with massive and irreparable posterosuperior lesions of the rotator cuff were treated with latissimus dorsi transfer and with a minimum follow-up of 2 years. Range of motion and strength in abduction were assessed. In addition, the visual analogue scale and modified Constant-Murley scale were recorded. Acromio-humeral distance and arthropathy stage were radiographically analyzed.

Conflicto de intereses: Los autores no declaran conflictos de intereses.

Results: Seventeen patients were included (12 males, 5 females), mean age 54 years (range 34-65), with a mean follow-up of 46 months (range 24-71). In the primary surgery group, the average motion gain was 53° in anterior flexion, 50° in abduction and 19° in external rotation. The abduction strength recorded an average gain of 1.4 kg. Modified Constant-Murley scale of 75.6 (range 63-80) at the end of follow-up. In the revision surgery group, the gain of active motion was 48° in anterior flexion, 30° in abduction and 10° in external rotation. Abduction strength had an average gain of 1.1 kg. Postoperative visual analogue scale improved 5.1 points in the primary surgery group and 3.4 in the other group.

Conclusion: Latissimus dorsi tendon transfer for the treatment of massive posterosuperior rupture of the rotator cuff showed improvements in range of motion, strength, pain relief and shoulder function.

Key words: Massive rupture; rotator cuff; tendon transfer; latissimus dorsi.

Level of Evidence: IV

Introducción

Las rupturas masivas e irreparables posterosuperiores del manguito rotador representan un desafío para el cirujano ortopeda. Una ruptura del manguito rotador se define como “masiva” cuando excede los 5 cm de diámetro o compromete dos o más tendones.¹ Una lesión “irreparable” es aquella en la cual el grado de retracción tendinosa y el deterioro tisular no permiten el reposicionamiento tendón-hueso.²

Las rupturas posterosuperiores del manguito rotador crónicas progresan hacia la pérdida del balance de la cupla glenohumeral, con pérdida de la rotación externa y, finalmente, con la migración hacia superior de la cabeza humeral.³

La principal manifestación clínica es la limitación de la elevación y la rotación externa del hombro, con dolor asociado o sin él.

Existen múltiples reportes sobre alternativas quirúrgicas no protésicas descritas para el tratamiento de las lesiones masivas del manguito rotador, como el desbridamiento subacromial artroscópico, la reparación parcial, la acromioplastia, la tenotomía del bíceps, el uso de injertos autólogos o sintéticos y la transferencia tendinosa.⁴⁻⁷

Sin embargo, en aquellos pacientes jóvenes sin artrosis glenohumeral avanzada y con alta demanda funcional, la transferencia de la unidad miotendinosa puede ser la única alternativa descrita para restaurar la función de rotación externa activa y la actividad por encima del hombro.

El objetivo de este trabajo es realizar una valoración clínico-radiológica de pacientes con rupturas masivas posterosuperiores del manguito rotador tratadas mediante la transferencia aislada del dorsal ancho.

Materiales y Métodos

Estudio descriptivo y de observación, en el cual se analizó, en forma retrospectiva, una serie de 17 pacientes con diagnóstico de ruptura masiva e irreparable posterosuperior del manguito rotador, tratados por el mismo equipo médico entre 2003 y 2010. La ruptura masiva posterosuperior del manguito rotador se diagnosticó mediante la valoración clínica y estudio de resonancia magnética sin contraste.

Se incluyó a todos los pacientes que cumplieran los siguientes criterios: 1) edad <70 años, 2) lesión masiva e irreparable posterosuperior del manguito rotador, 3) pérdida de fuerza del hombro en rotación externa y abducción, 3) resonancia magnética que muestre retracción de grado III-IV de Patte, 4) sin respuesta al tratamiento conservador en los últimos seis meses con rehabilitación e infiltraciones de corticoides glenohumerales, 5) hombro contralateral sano, 6) tratados con transferencia aislada del dorsal ancho y 7) seguimiento posoperatorio >2 años.

Se excluyó a pacientes con ruptura completa del tendón subescapular, a aquellos que evidenciaban artrosis glenohumeral avanzada asociada (Hamada III-IV-V) y a pacientes con hombro pseudoparlítico. Tampoco se incluyeron pacientes a quienes se les efectuó doble transferencia (dorsal ancho y redondo mayor).

Los pacientes fueron agrupados, según se tratase de cirugía primaria (sin antecedentes de cirugía): 9 casos (53%) o de cirugía de revisión (con antecedentes de cirugía): 8 casos (47%). Todos fueron sometidos a una evaluación objetiva goniométrica tanto de la movilidad glenohumeral (flexión anterior, abducción y rotación externa), como de la fuerza en abducción del hombro mediante dinamómetros, y a una valoración subjetiva del dolor utilizando la escala analógica visual. Además, se utilizó la escala objetiva de Constant-Murley modificada, la cual toma parámetros de dolor, actividades de la vida diaria, movilidad y fuerza, y otorga un mínimo de 0 puntos y un máximo de 100.⁸

Antes de la cirugía y al final del seguimiento, se estudiaron las radiografías del hombro afectado (proyecciones anteroposterior, axial y perfil) valorando distancia acromioclavicular y artrosis glenohumeral, según la clasificación de Hamada (Tabla 1).⁹ Se registraron las complicaciones y la necesidad de reoperaciones.

Técnica quirúrgica

La técnica con dos incisiones se realizó según lo descrito por Gerber y cols., en 1988 y actualizada en 2006.¹⁰

Bajo anestesia del plexo braquial o anestesia general, se coloca al paciente en decúbito lateral con el miembro lesionado al cenit, controlando la correcta protección en la zona de apoyo para evitar lesiones por decúbito.

Tabla 1. Clasificación radiológica de Hamada

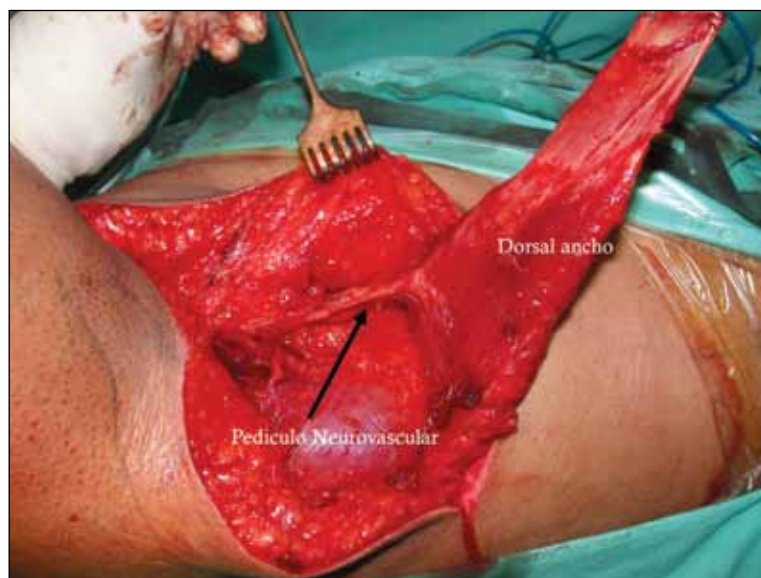
Grado 1	Intervalo acromiohumeral >6 mm
Grado 2	Intervalo acromiohumeral ≤5 mm
Grado 3	Acetabilización del acromion
Grado 4	Grado 3 más disminución del espacio glenohumeral
Grado 5	Colapso de la cabeza humeral, estadio final de la artropatía secundaria a ruptura del manguito de los rotadores (<i>cuff tear arthropathy</i>)

El primer paso quirúrgico consiste en un abordaje suprolateral del hombro, divulsionando las fibras musculares del deltoides entre su haz anterior y medio, accediendo al espacio subacromial y permitiendo la exposición de la cabeza humeral en su totalidad. Luego se procede al desbridamiento con bursectomía, tenotomía o tenodesis bicipital cuando se considera a este un gesto necesario. A continuación, se realiza el cruentado de la huella insercional de los tendones supraespinoso e infraespinoso en la cara posterosuperior del troquíter.

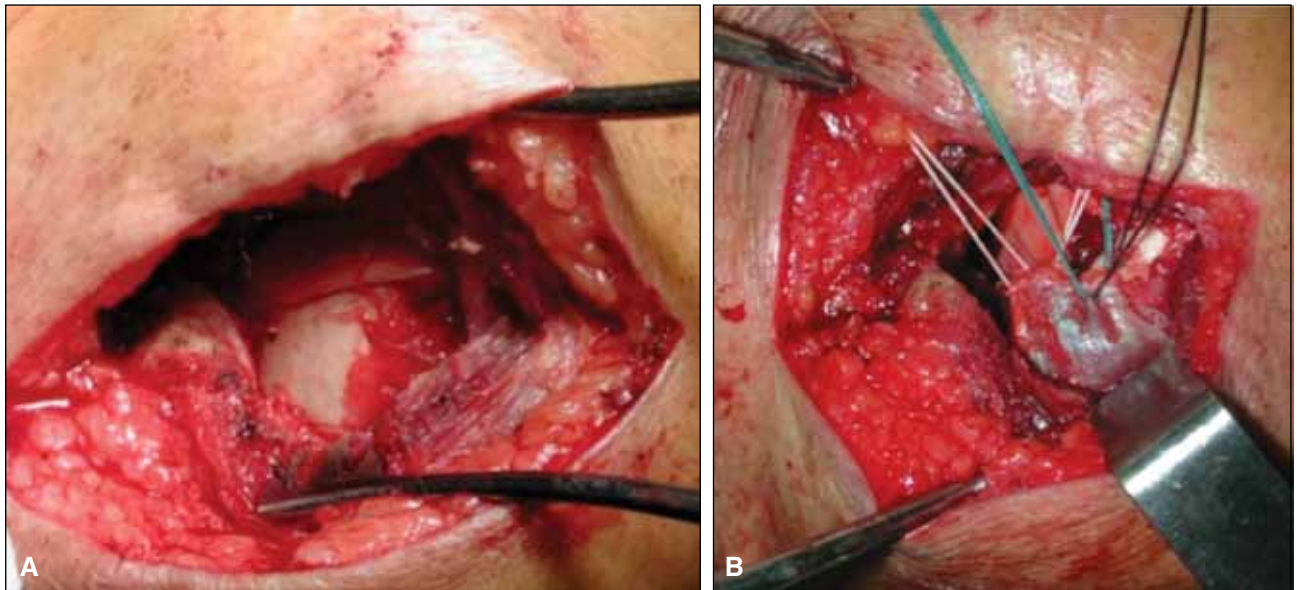
El segundo paso quirúrgico consiste en abordar la axila mediante una incisión transversa, que permite identificar el tendón del dorsal ancho, luego se extiende la incisión en sentido longitudinal por la región mediolateral del tórax, siguiendo el eje del músculo dorsal ancho. Una vez localizado el tendón del dorsal ancho con su pedículo neurovascular que habitualmente se encuentra a unos 12 cm

distal de su inserción humeral, se fija su extremo distal con sutura de Mason-Allen, y se efectúa la liberación muscular tanto de las fibras insercionales de la escápula en su extremo distal, como de la inserción costal. Esta maniobra permite la movilización de la unidad miotendinosa en forma completa, y facilita el acceso y el avance del tendón a la cabeza humeral (Figura 1).

En el tercero y último paso, se efectúa el pasaje del dorsal ancho (previamente trabajado) por debajo del deltoides. Con divulsión suave, se procura crear un espacio lo suficientemente amplio para dar paso a la unidad miotendinosa del dorsal ancho y su pedículo neurovascular en busca de la zona previamente preparada en el troquíter (Figura 2). Finalmente, se procede al anclaje del tendón transferido con tres arpones doble sutura y al cierre de la herida, con la colocación previa de un drenaje (que se mantendrá por 24 h).



▲ **Figura 1.** Abordaje axilar. Se observa la movilización del tendón del dorsal ancho con su pedículo neurovascular.



▲ **Figura 2.** Abordaje superolateral de hombro. **A.** Preparación de la huella insercional a nivel del supra-infraspinoso. **B.** Fijación del dorsal ancho con arpones doble sutura.

La inmovilización posoperatoria se realiza con un cabestrillo con leve abducción y rotación externa glenohumeral por seis semanas, aunque durante este período, se permite trabajar, en forma activa y pasiva asistida, la flexo-extensión del codo a partir de la cuarta semana y la movilidad glenohumeral pasiva asistida progresiva, dirigida siempre por rehabilitadores. Luego de la sexta semana, se suspende, en forma progresiva, la inmovilización y comienza la rehabilitación con su protocolo convencional.

Resultados

Se evaluaron retrospectivamente 17 pacientes que cumplieron con los criterios de inclusión: 12 hombres y 5 mujeres. La media de la edad en el momento de la cirugía fue de 54 años (rango de 34 a 65). En 10 de los 17 pacientes, el hombro lesionado era el del lado dominante. Ocho tenían antecedentes de cirugías (4 artroscópicas y 4 cirugías abiertas) y nueve habían recibido tratamiento conservador.

El seguimiento promedio fue de 46 meses (rango de 24 a 71). Los resultados de la serie se dividieron en dos grupos: pacientes con cirugía primaria y con cirugía de revisión (Tablas 2 y 3).

Respecto a la valoración objetiva de la movilidad activa, en el grupo de cirugía primaria, se consiguió un aumento promedio en flexión anterior de 53°, en abducción de 50° y en rotación externa de 19°. La valoración objetiva de

fuerza en abducción tuvo una ganancia promedio de 1,4 kg. En la valoración subjetiva, el valor posoperatorio de la escala analógica visual mejoró 5,1 puntos respecto del valor preoperatorio promedio (de 8,2 a 3,1). El puntaje preoperatorio promedio de la escala de Constant-Murley modificada fue de 38,3 (rango de 30,1 a 55,6) y de 75,6 (rango de 63,4 a 80,7) al final del seguimiento. El índice de satisfacción fue del 92%.

En cuanto a la valoración objetiva de la movilidad activa, en el grupo de cirugía de revisión, se consiguió un aumento promedio en flexión anterior de 48°, en abducción de 30° y en rotación externa de 10°. La valoración objetiva de fuerza en abducción tuvo una ganancia promedio de 1,1 kg. En la valoración subjetiva, la escala analógica visual posoperatoria mejoró 3,4 puntos respecto del valor preoperatorio promedio (de 7,5 a 4,1). El puntaje preoperatorio promedio de la escala de Constant-Murley modificada fue de 33,3 (rango de 27,5 a 52,7) y de 55,2 (rango de 50,3 a 65,1) al final del seguimiento. El índice de satisfacción fue del 61%.

Con respecto a la valoración radiográfica, en ambos grupos, se observó un aumento de la distancia acromiohumeral y no se registró progresión de los cambios artrósicos, lo cual se detalla en las respectivas tablas.

Las dos complicaciones de la serie (11%) se presentaron en el grupo de revisión: una infección superficial del abordaje superior, tratada con antibióticos, y un seroma estéril del abordaje axilar, que fue drenado. No hubo necesidad de reoperaciones en ningún grupo al final del seguimiento.

Tabla 2. Cirugía primaria. Resultados promedio

	Preoperatorio	Posoperatorio
Flexión anterior	85°	138°
Abducción	75°	125°
Rotación externa	10°	39°
Fuerza en abducción (kg)	1,9	3,3
Escala analógica visual	7,2	2,1
Escala de Constant-Murley modificada	38	75
Distancia acromiohumeral (mm)	3,2	5,0
Hamada	1,4	1,4

Tabla 3. Cirugía de revisión. Resultados promedio

	Preoperatorio	Posoperatorio
Flexión anterior	70°	118°
Abducción	75°	105°
Rotación externa	10°	23°
Fuerza en abducción (kg)	2	3,1
Escala analógica visual	7,5	4,1
Escala de Constant-Murley modificada	35	57
Distancia acromiohumeral (mm)	2,5	4,1
Hamada	1,5	1,7

Discusión

Los pacientes añosos o con artrosis glenohumeral avanzada que presentan una lesión masiva e irreparable posterosuperior del manguito rotador son candidatos a un reemplazo protésico del hombro.¹¹ En las últimas décadas, se ha preconizado la utilización de la prótesis total inversa de hombro, que tiene una tasa de complicaciones de entre el 4% y el 50%, según distintos autores y un porcentaje de revisión del 10%. Advirtiendo sobre las escasas opciones de rescate ante el fracaso protésico, no se la considera una alternativa recomendable para pacientes <60 años.^{12,13}

Afortunadamente las rupturas masivas irreparables no son frecuentes. En la mayoría de los casos, esta atrofia y retracción no son extremas y es posible efectuar reparaciones parciales con resultados satisfactorios, es nuestra primera elección terapéutica; sin embargo, cuando la unidad músculo-tendinosa está desfuncionalizada por una grave infiltración grasa o retracción y el paciente tiene una

clara impotencia funcional provocada por esa deficiencia muscular (*dropping arm* y *blow-horn positivos*), se debe considerar la alternativa de una transferencia músculo-tendinosa para lograr un balance apropiado de la cupla axial del hombro afectado.

Dentro de las alternativas quirúrgicas descritas para las lesiones irreparables y masivas posterosuperiores del manguito rotador, el tratamiento artroscópico mediante reparación parcial y desbridamiento subacromial ha logrado resultados satisfactorios cuando el síntoma predominante es el dolor. Sin embargo, estos resultados se deterioran a mediano y largo plazo, sobre todo, en el grupo de pacientes jóvenes y activos.¹⁴

El cierre del defecto con autoinjerto o aloinjerto está limitado a pequeñas series de casos, por lo que no ha ganado aceptación en la literatura internacional.¹⁵

La transferencia del dorsal ancho fue descrita inicialmente por L'Episcopo para el tratamiento de la parálisis braquial obstétrica y modificada posteriormente por Gerber para el tratamiento de las lesiones del manguito rota-

dor.¹⁶ El fundamento de la transferencia del dorsal ancho consiste en la provisión de un tendón vascularizado que genere rotación externa al contraerse y, además, al balancear las fuerzas de las estructuras anteriores y posteriores de la articulación glenohumeral, favorezca a una acción más efectiva del deltoides. El beneficio mecánico de estas transferencias tendinosas está basado en el efecto directo de la contracción muscular (activo) y secundariamente en un efecto tenodésico (pasivo) por acción de la viscoelasticidad de la unidad miotendinosa, que actúan centralizando y, en menor grado, deprimiendo la cabeza humeral, dándole rotación externa. En este sentido, los pacientes relatan su beneficio en el mejor control de la mano en el espacio.

Según diversos autores, la mejoría del dolor en estos pacientes se debería a los gestos quirúrgicos asociados, tales como la descompresión subacromial, la bursotomía, la tenodesis o tenotomía del bíceps, más que al efecto de la transferencia muscular en sí mismo (efecto pasivo o activo). Por otra parte, ninguna transferencia tendinosa está destinada a buscar un efecto analgésico.

Los resultados de distintas series, en casos de cirugías de revisión, muestran una disminución de los beneficios de la transferencia tendinosa comparándolos con los de las cirugías primarias.⁶ Los resultados satisfactorios esperados rondan el 80% en la cirugía primaria, mientras que solo llegan al 55% en la cirugía de revisión, con fracasos atribuibles a algún tipo de daño previo del deltoides y del subescapular.^{10,17} En nuestra serie, acorde con los resultados previamente publicados, obtuvimos resultados

menos satisfactorios tanto en fuerza como en movilidad en el grupo con cirugía previa, pese a haber excluido en ambos grupos a pacientes con lesiones completas del subescapular.

Según nuestro conocimiento, no hay aval bibliográfico para pensar que la transferencia del dorsal ancho detiene los procesos degenerativos de la articulación glenohumeral. Los cambios artrósicos no avanzaron durante el seguimiento de este grupo de pacientes, por lo que, al igual que otros autores, conjeturamos que este procedimiento podría disminuir la velocidad de instalación de los cambios degenerativos.^{6,10,18,19} Sin embargo, se requieren estudios a largo plazo, con mayor nivel de evidencia para aclarar la evolución de estos pacientes con esta patología.

Entendemos como limitante de este estudio su diseño retrospectivo y la acotada serie de pacientes. No obstante, se presenta una serie homogénea de enfermos jóvenes tratados con una misma técnica quirúrgica, por un mismo cirujano y con un seguimiento >2 años.

Conclusiones

La transferencia del dorsal ancho para las rupturas irreparables y masivas del manguito rotador mostró mejoras significativas en el rango de movilidad, la fuerza, el alivio del dolor y la función del hombro, especialmente en el grupo de cirugía primaria; los beneficios de la transferencia tendinosa en el grupo de revisión son levemente inferiores.

Bibliografía

1. Burkhart SS. Arthroscopic treatment of massive rotator cuff tears. Clinical results and biomechanical rationale. *Clin Orthop Relat Res* 1991;267:45-56.
2. Cofield RH. Rotator cuff disease of the shoulder. *J Bone Joint Surg Am* 1985;67:974-979.
3. Neer CS. Anatomy of shoulder reconstruction. En: Neer CS (ed.) *Shoulder reconstruction*, Philadelphia: W. B. Saunders Company; 1990:1-39.
4. Ozaki J, Fujimoto S, Masuhara K, Tamai S, Yoshimoto S. Reconstruction of chronic massive rotator cuff tears with synthetic materials. *Clin Orthop Relat Res* 1986;202:173-183.
5. Rockwood CA Jr, Williams GR Jr, Burkhead WZ Jr. Debridement of degenerative, irreparable lesions of the rotator cuff. *J Bone Joint Surg Am* 1995;77:857-866.
6. Gerber C, Maquieira G, Espinosa N. Latissimus dorsi transfer for the treatment of irreparable rotator cuff tears. *J Bone Joint Surg Am* 2006;88:113-120.
7. Scheibel M, Lichtenberg S, Habermeyer P. Reversed arthroscopic subacromial decompression for massive rotator cuff tears. *J Shoulder Elb Surg* 2005;13:272-278.
8. Constant CR, Murley AHG. A clinical method functional assessment of the shoulder. *Clin Orthop* 1987;214:160-164.
9. Hamada K, Fukuda H, Mikasa M, Kobayashi Y. Roentgenographic findings in massive rotator cuff tears. A long-term observation. *Clin Orthop Relat Res* 1990;254:92-96.
10. Gerber C, Vinh TS, Hertel R, Hess CW. Latissimus dorsi transfer for the treatment of massive tears of the rotator cuff. A preliminary report. *Clin Orthop Relat Res* 1988;232:51-61.

11. Vanhove B, Beugnies A. Grammont's reverse shoulder prosthesis for rotator cuff arthropathy: A retrospective study of 32 cases. *Acta Orthop Belg* 2004;70(3):219-225.
12. Walch G, Wall B, Mottier F. Complications and revision of the reverse prosthesis: A multicenter study of 457 cases. En: Walch G, Boileau P, Molé P, Favard L, Lévigne C, Sirveaux F (eds). *Reverse shoulder arthroplasty: clinical results, complications, revision. Complications in reverse total shoulder arthroplasty*, Montpellier, France: Sauramps Medical; 2006:335-352.
13. Gerber C, Pennington SD, Nyffeler RW. Reverse total shoulder arthroplasty. *J Am Acad Orthop Surg* 2009;17(5):284-295.
14. Berth A, Neumann W, Awiszus F, Pap G. Massive rotator cuff tears: functional outcome after debridement vs arthroscopic partial repair. *J OrthopTraumatol* 2010;11:13-20.
15. Audenaert E, Van Nuffel J, Schepens A, Verhelst M, Verdonk R. Reconstruction of massive rotator cuff lesions with a synthetic interposition graft: a prospective study of 41 patients. *Knee Surg Sports Traumatol Arthrosc* 2006;14:360-364.
16. L'Episcopo JB. Tendon transplantation in obstetrical paralysis. *Am J Surg* 1934;25:122-125.
17. Warner JJ, Parsons Im IV. Latissimus dorsi tendon transfer: a comparative analysis of primary and salvage reconstruction of massive, irreparable rotator cuff tears. *J Shoulder Elbow Surg* 2001;10:514-521.
18. El-Azab HM, Rott O, Irlenbusch U. Long-term follow-up after latissimus dorsi transfer for irreparable posterosuperior rotator cuff tears. *J Bone Joint Surg Am* 2015;97(6):462-469.
19. Gerber C, Rahm S, Catanzaro S, Farshad M, Mook B. Latissimus dorsi tendon transfer for treatment of irreparable posterosuperior rotator cuff tears: long term results at a minimum follow-up of ten years. *J Bone Joint Surg Am* 2013;95(21):1920-1926.