

Osteosíntesis percutánea mínimamente invasiva lateral en fracturas de húmero

LUIS S. RUCHELLI,* CHRISTIAN A. ALLENDE NORES,* NATALIA GUTIÉRREZ OLIVERA,*
MIGUEL A. CAPOMASSI,**# MARTÍN R. GARDENAL **#

*Sanatorio Allende, Córdoba

**Hospital de Emergencias "Dr. Clemente Álvarez", Rosario

#Instituto Slullitel, Rosario

Recibido el 22-1-2015. Aceptado luego de la evaluación el 22-3-2016 • Dr. LUIS S. RUCHELLI • luisruchelli@gmail.com

Resumen

Introducción: El objetivo de este estudio es evaluar retrospectivamente los resultados funcionales, radiológicos y las complicaciones posquirúrgicas inmediatas y a largo plazo de una serie de pacientes con fracturas de húmero tratados mediante osteosíntesis con técnica mínimamente invasiva.

Materiales y Métodos: Estudio multicéntrico retrospectivo. Se evaluó a 14 pacientes (7 mujeres y 7 hombres; edad promedio 48.7 años [rango, 21-73]) con fracturas de húmero, que fueron tratados con técnica de osteosíntesis mínimamente invasiva lateral con placas, entre 2007 y 2013. Según la clasificación AO, las fracturas eran 12A1 (n = 1), 12B1 (n = 1), 12B2 (n = 3), 12C1 (n = 6), 12C2 (n = 1), 12C3 (n = 2). Se efectuaron dos incisiones laterales, una proximal y otra distal; se deslizó la placa por un canal submuscular y se protegió el nervio radial.

Resultados: El seguimiento promedio fue de 30 meses. Se obtuvo la consolidación en 13 casos (92,85%), el tiempo promedio hasta la consolidación fue de 3 meses (rango, 2-6). La flexión promedio fue de 174,8°; la rotación externa, de 67,2°; la abducción, de 173,8° y la rotación interna, de 72,1°. El arco de flexo-extensión del codo promedió los 140,5°. El promedio de la prueba de Constant fue de 82,66 puntos; el puntaje DASH promedio fue de 15,27. Cuatro pacientes (23,5%) presentaron neuropraxia radial.

Conclusiones: La osteosíntesis con placas percutáneas mediante un abordaje mínimamente invasivo ha demostrado su eficacia para el tratamiento de fracturas diafisarias de húmero aplicando el principio de placa puente. Es un procedimiento biológico, técnicamente demandante, no exento de complicaciones.

Palabras clave: Fractura de húmero; osteosíntesis mínimamente invasiva; percutánea.

Nivel de Evidencia: IV

MINIMALLY INVASIVE PERCUTANEOUS LATERAL PLATE OSTEOSYNTHESIS IN HUMERAL SHAFT FRACTURES

Abstract

Introduction: The aim of this study is to retrospectively assess functional and radiological outcomes, and immediate and long-term post-surgical complications in a series of patients with humeral fractures treated with osteosynthesis using a minimally invasive technique.

Methods: Retrospective multicenter study of 14 patients with humeral fractures treated with minimally invasive plate osteosynthesis through lateral approaches between 2007 and 2013. Seven were females and 7 males, age averaged 48.7 years (range 21-73). Fractures were classified according to the AO classification: 12A1 (n = 1), 12B1 (n = 1), 12B2 (n = 3), 12C1 (n = 6), 12C2 (n = 1), and 12C3 (n = 2). Two lateral incisions (proximal and distal) were used. The plates were slid through a submuscular canal, and the radial nerve was protected.

Conflicto de interés: Los autores no declaran conflictos de intereses.

Results: Follow-up averaged 30 months. Union was achieved in 13 cases (92.85%), time to union averaged three months (range, 2 to 6). Flexion averaged 174.8°, external rotation was 67.2°, abduction 173.8° and internal rotation 72.1°. Elbow flexion and extension averaged 140.5°. Constant score averaged 82.66 points; DASH score averaged 15.27 points. Four patients had radial nerve neurapraxia (23.5%).

Conclusions: Percutaneous osteosynthesis with plates using a lateral minimally invasive approach has proven effective for the treatment of humeral shaft fractures, applying the principle of bridge plate. It is a biological, technically demanding procedure but not free from complications.

Key words: Fracture; humerus; minimally invasive osteosynthesis; percutaneous

Level of Evidence: IV

Introducción

Las fracturas de la diáfisis humeral representan el 3-5% de todas las fracturas.¹ La mayoría de ellas pueden ser tratadas eficazmente en forma conservadora.^{2,3} Si es necesaria la cirugía, se han logrado buenos resultados con los clavos endomedulares y las placas cuando la técnica quirúrgica es adecuada.⁴ La osteosíntesis percutánea mínimamente invasiva combina algunos beneficios de la fijación con placa, con otros del enclavado endomedular: una temprana rehabilitación funcional,⁵ menor daño en los tejidos blandos y preservación del hematoma fracturario.⁶ Esta técnica se ha aplicado ampliamente en las extremidades inferiores.^{7,8}

El objetivo de este estudio fue evaluar retrospectivamente los resultados funcionales, radiológicos y las complicaciones posquirúrgicas inmediatas y a largo plazo de una serie de pacientes con fracturas de húmero tratados mediante osteosíntesis con técnica mínimamente invasiva por abordaje lateral.

Materiales y Métodos

Se evaluó retrospectivamente a 14 pacientes con fractura de húmero que fueron tratados mediante fijación interna con placas utilizando una técnica mínimamente invasiva por abordajes laterales, en tres centros traumatológicos, entre noviembre de 2007 y febrero de 2013. Los pacientes eran siete mujeres (50%) y siete hombres (50%), con una edad promedio de 48.7 años (rango de 21 a 73). Según la clasificación AO/ASIF, las fracturas eran: 12A1 (un caso), 12B1 (un caso), 12B2 (3 casos), 12C1 (6 casos), 12C2 (un caso), 12C3 (2 casos) (Tabla). El mecanismo inicial del trauma fue accidente de tránsito (11 casos) y caídas de propia altura (3 casos).

Los procedimientos se llevaron a cabo con el paciente en posición semisentada (silla de playa), bajo anestesia regional supraclavicular. Se administró 1 g de cefazolina por vía endovenosa antes de la cirugía. Se realizaron dos incisiones mínimas de 4 a 7 cm de longitud: una transdeltoidea a nivel proximal lateral a la corredera bicipital y otra a distal, también sobre la cara lateral del húmero. En este abordaje, se deben identificar dos estructuras nerviosas: a nivel proximal, el nervio circunflejo y, a nivel distal, el nervio radial (Figura 1); ambos fueron reconocidos y

protegidos durante todo el procedimiento. Con un elevador de periostio se formó un túnel submuscular a lo largo de la diáfisis humeral, por el cual luego se deslizó la placa cuidando que el nervio circunflejo permanezca superficial a esta. El codo se mantuvo en flexión de 90°, alineando los fragmentos mediante tracción. Todo el proceso se llevó a cabo bajo guía radioscópica. Los implantes utilizados fueron: clavo placa de 90° bloqueado (3 casos), placas de compresión bloqueadas de 4,5 mm (7 casos) y placas de compresión bloqueadas de 3,5 mm (4 casos). En la mayoría, se colocó una placa nacional con una configuración de seis corticales a proximal y seis a distal.

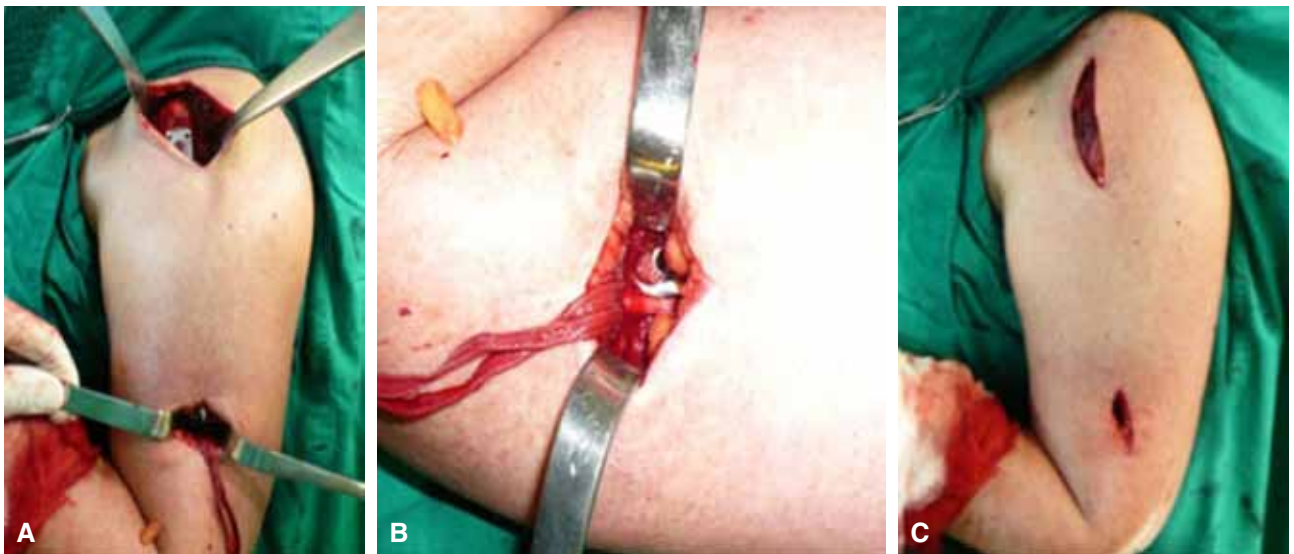
Se realizaron controles radiográficos en el posoperatorio inmediato, a la semana 6, a los meses 3, 9, 12 de la cirugía y en el último control antes del alta. El análisis objetivo se realizó midiendo el rango de movimiento con un goniómetro; todos los pacientes fueron evaluados con el test de Constant. Para la evaluación subjetiva se utilizó la escala DASH (*Disabilities of the Arm, Shoulder and Hand*).⁹ Las mediciones y los cuestionarios se efectuaron en el último control.

Resultados

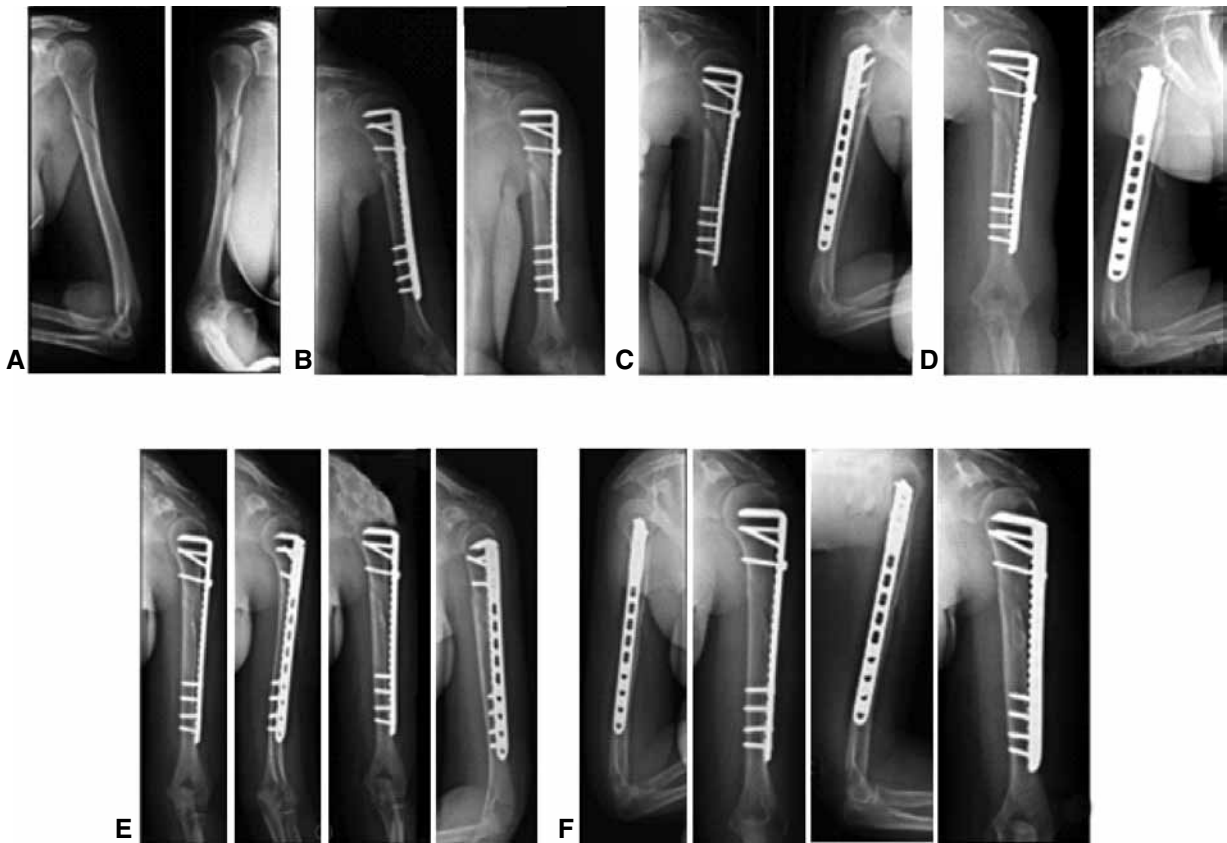
El seguimiento promedió 30 meses (rango de 10 a 69). Se observó la consolidación en 13 de los 14 pacientes (92,85%), en un tiempo promedio de tres meses (rango de 2 a 6) (Figura 2). En un caso, a los 14 meses de seguimiento, no se visualizan signos radiográficos de consolidación, el paciente no manifiesta dolor y puede realizar sus actividades diarias sin problemas, por lo que se decidió adoptar una conducta expectante y regresa a controles de forma periódica. Ninguno tuvo signos radiográficos de aflojamiento ni de rotura del material de osteosíntesis. Los promedios en el rango de movimiento al último control fueron: flexión 174,8° (rango de 152° a 180°), rotación externa 67,2° (rango de 46° a 81°), abducción 173,8° (rango de 131,4° a 180°) y rotación interna 72,1° (rango de 52° a 84°). El arco de flexo-extensión del codo fue de 140,5° (rango de 132° a 145,3°). El test de Constant al último control fue de 87,66 puntos (rango de 78 a 88) y el puntaje DASH al último control, 17,27 (rango de 9,2 a 21,3). Cuatro pacientes (23,5%) presentaron neuropraxia del nervio radial posoperatoria, todos evolucionaron hacia la recuperación motora antes de los siete meses pos-

Tabla. Características de los pacientes

Caso	Sexo	Edad	Clasificación	Complicaciones	Seguimiento	Consolidación
1	F	33	12A1	No	60 meses	Sí
2	F	40	12C1	No	60 meses	Sí
3	F	49	12C1	No	69 meses	Sí
4	M	67	12C1	Déficit radial	19 meses	No
5	M	67	12C2	Déficit radial	18 meses	Sí
6	M	71	12C3	No	13 meses	Sí
7	M	73	12C3	No	13 meses	Sí
8	F	39	12C1	No	13 meses	Sí
9	M	54	12B2	Déficit radial	12 meses	Sí
10	F	55	12B2	Déficit radial	10 meses	Sí
11	F	45	12C1	No	14 meses	Sí
12	F	62	12B1	No	10 meses	Sí
13	M	72	12C1	No	58 meses	Sí
14	F	46	12B2	No	56 meses	Sí



▲ **Figura 1.** A. Técnica mínimamente invasiva. Se observa la placa ya colocada. B. Liberación y protección de nervio radial.



▲ **Figura 2.** A. Fractura de húmero de tipo 12C1. B. Radiografía del período posquirúrgico inmediato. C. Radiografía de frente y de perfil a las seis semanas. D. Radiografía a los tres meses de la cirugía. E. Radiografía a los nueve meses. F. Radiografía de frente, de perfil y oblicua a los 12 meses.

teriores a la cirugía, sin necesidad de revisión quirúrgica. No se registraron casos de lesión del nervio circunflejo, ni infecciones y, en ningún caso, fue necesario retirar el material de osteosíntesis.

Discusión

El método de estabilización de elección en fracturas de húmero que necesitan tratamiento quirúrgico sigue siendo controvertido. Aunque el tratamiento conservador es exitoso en la mayoría de los casos, se han propuesto varias opciones quirúrgicas.^{10,11} Las opciones de estabilización incluyen placas, clavos endomedulares y fijación externa. La osteosíntesis con clavos endomedulares bloqueados también es un procedimiento mínimamente invasivo, que preserva los tejidos blandos alrededor del foco de fractura y con el que se han logrado buenos resultados en fracturas de húmero; la complicación más frecuente es el daño a nivel del punto de ingreso del clavo, ya sea por vía anterógrada o retrógrada. Las limitaciones observadas con la osteosíntesis con clavo endomedular en el húmero son la falta de estabilidad en fracturas con extensión metafisarias y la necesidad de sistema de compresión y de doble bloqueo a nivel proximal y distal.⁴

Con el advenimiento de nuevos implantes, las técnicas mínimamente invasivas han ganado popularidad en los últimos años por el énfasis que ponen en los aspectos biológicos del tratamiento de las fracturas.^{6,12,13}

Sin embargo, la interpretación de los resultados es, a menudo, difícil, debido al pequeño número de pacientes, los distintos patrones de fractura, la diversidad de los implantes utilizados y las distintas vías de abordajes. El objetivo de los procedimientos mínimamente invasivos es producir un menor daño en los tejidos blandos y preservar la biología de la fractura, a través de fijaciones más flexibles.^{14,15} El término “biológico”¹⁶ propone una reducción no tan precisa, se realiza indirectamente con una placa, aplicando el principio de placa puente;^{17,18} así disminuye la tasa de infección y el tiempo de consolidación. En esta serie, no se registró ningún caso de infección. La reducción indirecta implica la falta de visualización de los segmentos óseos, algunas veces, lograr la alineación perfecta del hueso es complejo y persiste algún grado de desaje. Una ventaja técnica de los procedimientos mínimamente invasivos en el húmero es que, a diferencia de los miembros inferiores, el húmero tolera mayores grados de deformidades angulares. La reducción indirecta a través de abordajes mínimos es técnicamente más demandante, es

imprescindible contar con un intensificador de imagen para controlar cada paso de la reducción con el objetivo de preservar el eje axial y la rotación ósea.¹⁹

Las lesiones neurovasculares representan un riesgo en el tratamiento quirúrgico de las fracturas del húmero, el nervio circunflejo a nivel proximal y el nervio radial a nivel distal. En este estudio, no se registraron lesiones del nervio circunflejo. En el abordaje lateral, este nervio se localiza 6 cm distal al acromion en la cara lateral del húmero,^{20,21} es importante identificar el nervio axilar y protegerlo colocando el dedo índice sobre el nervio durante la inserción de la placa en el húmero proximal.²² En esta serie, en las fracturas que se extendían hasta el tercio distal del húmero y cuando la placa se colocaría cerca del nervio radial, se visualizó directamente el nervio durante la cirugía y se lo protegió en el momento de pasar la placa, a fin de disminuir el riesgo de lesión. Ji y cols.,²³ en un estudio anatómico cadavérico, muestran que es posible, seguro y conveniente realizar la osteosíntesis con una técnica mínimamente invasiva en fracturas distales de húmero por un abordaje lateral. Sin embargo, cuatro pacientes presentaron déficit radial posoperatorio que desapareció completamente antes de los siete meses. Zhiquan y cols.¹⁰ compararon grupos de pacientes con osteosíntesis percutánea por abordaje anterior y osteosíntesis con reducción abierta, y observaron, en el segundo grupo, mayor incidencia de lesiones nerviosas y un tiempo más prolongado para la consolidación de la fractura. En un grupo de 17 pacientes tratados por fractura de húmero proximal, Jiang

y cols.²⁴ observaron tres casos de neuropraxia del nervio radial con una recuperación promedio a los seis meses, similar a nuestra serie. Gallucci y cols.²⁵ presentan una serie de 11 casos tratados con osteosíntesis percutánea por vía posterior, con buenos resultados funcionales y un puntaje DASH inferior al obtenido en nuestro estudio.

Las limitaciones de este trabajo fueron el diseño retrospectivo y el número limitado de pacientes (14 casos). Aunque no se ha demostrado la superioridad de esta técnica con respecto a otros métodos alternativos, inclusive el tratamiento conservador, este procedimiento permite obtener buenos resultados si se sigue una técnica quirúrgica adecuada y si se cuenta con los implantes apropiados. Se debe informar al paciente sobre la posibilidad de tener que ampliar los abordajes, si no se logra una buena reducción de la fractura o por otra complicación del procedimiento quirúrgico.

Conclusiones

Se ha demostrado la eficacia de la osteosíntesis con placas percutáneas mediante un abordaje lateral mínimamente invasivo para tratar fracturas diafisarias de húmero, debido a que es un procedimiento biológico, con menor lesión de los tejidos blandos, que permite una rehabilitación funcional temprana. Aunque es un procedimiento que no está exento de complicaciones y es una técnica quirúrgica demandante, resulta una buena opción para este tipo de patologías.

Bibliografía

1. Volgas DA, Stannard JP, Alonso JE. Nonunions of the humerus. *Clin Orthop Relat Res* 2004;419:46-50.
2. Bhandari M, Devereaux PJ, McKee MD, Schemitsch EH. Compression plating versus intramedullary nailing of humeral shaft fractures—a meta-analysis. *Acta Orthop* 2006;77: 279-84; Suppl 33:19-27.
3. Sarmiento A, Kinman PB, Galvin EG, Schmitt RH, Phillips JG, et al. Functional bracing of fractures of the shaft of the humerus. *J Bone Joint Surg Am* 1977;59:596-601.
4. Walker M, Palumbo B. Humeral shaft fractures: a review. *J Shoulder Elbow Surg* 2011;20:1-12.
5. Rupenian PR. Osteosíntesis mínimamente invasiva con placa en fracturas diafisarias de húmero. *Rev Asoc Argent Ortop Traumatol* 2013;78:53-63.
6. Rancan M, Dietrich M, Lamdark T, Can U, Platz A. Minimal invasive long PHILOS1-plate osteosynthesis in metadiaphyseal fractures of the proximal humerus. *Injury* 2010;41:1277-83.
7. Helfet DL, Shonnard PY, Levine D, Borrelli J Jr. Minimally invasive plate osteosynthesis of distal fracture of the tibia. *Injury* 1997;28(Suppl 1):42-8.
8. Krettek C, Gerich T, Miclau T. A minimal invasive medial approach for proximal tibia fractures. *Injury* 2001;32(Suppl 1):4-13.
9. Kennedy CA, Beaton DE, Solway S, McConnell S, Bombardier C. *Disabilities of the Arm, Shoulder and Hand (DASH). The DASH and Quick DASH Outcome Measure User's Manual*, 3rd ed. Toronto, Ontario: Institute for Work & Health; 2011.
10. Apivatthakakul T, Arpornchayanon O, Bavornratanavech S. Minimally invasive plate osteosynthesis of the humeral shaft fracture. Is it possible? A cadaveric study and preliminary report. *Injury* 2005;36:530-8.
11. Sarmiento A, Waddell JP, Latta LL. Diaphyseal humeral fractures: treatment options. *Instr Course Lect* 2002;51:257-69.
12. Zhiquan A, Bingfang Z, Yeming Q, Chi Z, Peiyan H. Minimally invasive plating osteosynthesis of middle and distal third humeral shaft fractures. *J Orthop Trauma* 2007;21:628-33.

13. Farouk O, Krettek C, Miclau T, Schandelmaier P, Guy P, Tscherne H. Minimally invasive plate osteosynthesis: does percutaneous plating disrupt femoral blood supply less than the traditional technique? *J Orthop Trauma* 1999;13:401-6.
14. Kleinig R, Hax PM. Die interne Überbrückungsosteosynthese ohne Reposition des Stückbruchbereiches als Alternative zur internen Fragmentfixation von Stückbrüchen nach anatomischer Reposition. *Hefte Unfallheilkd* 1980;153:213-8.
15. Thielemann FW, Blersch E, Holz U. Plate osteosynthesis of femoral shaft fracture with reference to biological aspects. *Unfallchirurg* 1988;91:389-94.
16. Ganz R, Mast J, Weber B, Perren S. Clinical aspects of biological plating. *Injury* 1991;22:4-5.
17. Mast JW, Jakob R, Ganz R. *Planning and reduction technique in fracture surgery*. Berlin: Springer-Verlag; 1989.
18. Leunig M, Hertel R, Siebenrock KA, Ballmer FT, Mast JW, Ganz R, et al. The evolution of indirect reduction techniques for the treatment of fractures. *Clin Orthop* 2000;375:7-14.
19. Gautier EL, Sommer C. Guidelines for the clinical application of the LCP. *Injury* 2003;34(Suppl 2):B63-76.
20. Burkhead WZ, Scheinberg RR, Box G. Surgical anatomy of the axillary nerve. *J Shoulder Elbow Surg* 1992;1:31-6.
21. Cetik O, Uslu M, Acar HI, Comert A, Tekdemir I, Cift H. Is there a safe area for the axillary nerve in the deltoid muscle? A cadaveric study. *J Bone Joint Surg Am* 2006;88:2395-99.
22. Smith J, Berry G, Laflamme Y, Blain-Pare E, Reindl R, Harvey E, et al. Percutaneous insertion of a proximal humeral locking plate: An anatomic study. *Injury* 2006;[publicación en internet]
23. Ji F, Tong D, Tang H, Cai X, Zhang Q, Li J, Wang Q. Minimally invasive percutaneous plate osteosynthesis (MIPPO) technique applied in the treatment of humeral shaft distal fractures through a lateral approach. *Int Orthop* 2009;33:543-7.
24. Jiang R, Luo CF, Zeng BF, Mei GH. Minimally invasive plating for complex humeral shaft fractures. *Arch Orthop Trauma Surg* 2007;127:531-5.
25. Gallucci G, Vujovich A, Boretto J, Alfie A, Donndorff A, De Carli P. Técnica mínimamente invasiva por vía posterior para el tratamiento de fracturas diafisarias de húmero. *Rev Asoc Argent Ortop Traumatol* 2013;78(2):64-73.