

Osteotomía percutánea de Bösch. ¿El paciente acepta el clavo? Análisis clínico-funcional y resultados a corto plazo

IGNACIO R. ARZAC ULLA, GUSTAVO FIORENTINI, GONZALO PÉREZ PAZ

*Servicio de Ortopedia y Traumatología, Sector Pie y Tobillo, Hospital Churruca Visca,
Ciudad Autónoma de Buenos Aires*

Recibido el 19-1-2015. Aceptado luego de la evaluación el 15-2-2015 • Dr. IGNACIO R. ARZAC ULLA • ignacioarzac@hotmail.com

Resumen

Introducción: El hallux valgus es una deformidad frecuente de la articulación metatarsofalángica del primer rayo. El tratamiento quirúrgico en forma percutánea es un procedimiento demandante que implica una curva de aprendizaje prolongada y constituye un desafío para el cirujano especialista.

Materiales y Métodos: Estudio de cohorte retrospectivo. Setenta pacientes operadas de hallux valgus con técnica percutánea de Bösch. Se evaluaron las características del intraoperatorio y la hospitalización, los resultados funcionales según el puntaje de la AOFAS y las molestias con el uso del clavo de Steinmann para fijación de osteotomía; y los resultados radiológicos. El seguimiento promedio fue de 12.8 meses.

Resultados: El tiempo promedio de uso del clavo de Steinmann fue de 31.44 días, 18 pacientes refirieron insatisfacción o incomodidad con el clavo de Steinmann en el posoperatorio, pero manifestaron que se volverían a operar con una técnica quirúrgica similar. Sin embargo, tres pacientes que estuvieron conformes, afirmaron que no volverían a operarse con esta técnica.

Conclusión: La cirugía de Bösch y la estabilización de la osteotomía con un clavo de Steinmann es una solución eficaz para el tratamiento del hallux valgus.

Palabras clave: Hallux valgus; técnica de Bösch; osteotomía de hallux.

Nivel de Evidencia: IV

BOSCH PERCUTANEOUS OSTEOTOMY. DOES THE PATIENT ACCEPT THE NAIL?

CLINICAL AND FUNCTIONAL ANALYSIS AND SHORT-TERM RESULTS

Abstract

Introduction: Hallux valgus is a common deformity of the metatarsophalangeal joint. Its percutaneous surgical treatment is a demanding procedure that involves a long learning curve and constitutes a challenge for the surgeon.

Methods: Retrospective cohort study. Seventy patients with hallux valgus operated on with percutaneous Bösch technique. Intraoperative characteristics and hospitalization, functional results according to AOFAS score and discomfort with the use of a Steinmann pin for osteotomy fixation, and radiological results were evaluated. The average follow-up was 12.8 month.

Conflicto de intereses: Los autores declaran no tener conflictos de intereses.

Results: The Steinmann pin was used for an average of 31.44 days. Eighteen patients showed discomfort with the Steinmann pin in the postoperative period, but they said they would turn to operate on with a similar surgical technique. However, three patients who were dissatisfied said they would not be operated on with this technique.

Conclusion: Bösch surgery and the stabilization of the osteotomy with a Steinmann pin is an effective solution for the treatment of hallux valgus.

Key words: Hallux valgus; Bösch technique; hallux osteotomy.

Level of Evidence: IV

Introducción

El hallux valgus es una deformidad frecuente de la articulación metatarsofalángica del primer rayo¹ que predomina en el sexo femenino.² En la etiología de esta entidad, participan factores anatómicos, biomecánicos y variantes metatarsianas, tales como primer metatarsiano largo y metatarso primo varo.²

En la actualidad, hay más de 100 técnicas descritas y popularizadas para el tratamiento de esta patología.^{1,3-8}

La osteotomía distal del metatarsiano puede utilizarse para corregir valgos leves o moderados con ángulo intermetatarsal de 10° a 20°. ^{4,9-13} En adultos, la indicación quirúrgica es el dolor asociado a deformidad.⁹

El tratamiento mínimamente invasivo del hallux valgus incluye cirugía artroscópica y percutánea. Debido al avance de la artroscopia, se pueden realizar procedimientos de liberación lateral del primer metatarsiano y plicatura de la cápsula medial, cuyas ventajas son la visualización directa de la reducción de los sesamoideos y evitar la hipercorrección del hallux. Sin embargo, la cirugía artroscópica es más compleja, dura más y el riesgo de lesionar el nervio colateral dorso medial es más alto.¹⁴⁻¹⁶

El tratamiento quirúrgico del hallux valgus en forma percutánea es un procedimiento demandante que implica una curva de aprendizaje prolongada y constituye un desafío para el cirujano especialista.¹⁷ Las ventajas de esta cirugía son, además de disminuir el tiempo quirúrgico utilizando un abordaje más pequeño, la posibilidad de realizar procedimientos en forma bilateral con escasas complicaciones, el empleo de anestesia regional y la carga de peso precoz.^{1,4,9,14,15,18,19}

Según la técnica descrita por Bösch, en 1990, se puede emplear una osteotomía transversal distal del primer metatarsiano con una incisión percutánea de la piel, asegurando una correcta estabilización ósea y utilizando un clavo de Steinmann endomedular.^{18,20,21} En 1990, Kramer consideró que se trataba de una osteotomía inestable y publicó que la fijación con osteodesis transitorias y el yeso en el posoperatorio eran necesarios.^{17,22}

Las osteotomías en cuñas de cierre sobre la falange proximal también pueden corregir las pronaciones o los valgos interfalángicos.²³ Por todo esto, se plantea llevar a cabo este estudio cuyos objetivos son: evaluar la satisfacción de los pacientes, saber si se someterían nuevamente a dicho procedimiento, comparar los diferentes ángulos:

intermetatarsiano (AIM), hallux valgus (AHV) y articular metatarsiano distal (AAMD) antes de la cirugía y después de ella, evaluar los resultados clínico-funcionales y la satisfacción del paciente con el uso del clavo de Steinmann en la fijación transitoria de esta técnica.

Materiales y Métodos

Se realizó un estudio de cohorte retrospectivo de pacientes con hallux valgus moderado y grave, sin alteración del AAMD >9°, entre 2008 y 2013, en el Hospital Churruca Visca de la Ciudad Autónoma de Buenos Aires. La población del estudio estaba constituida por mujeres >18 años, con diagnóstico de hallux valgus, a quienes se les realizó un seguimiento hasta el alta a los 18 meses del posoperatorio.

La muestra fue consecutiva. Se efectuó una revisión retrospectiva de historias clínicas de los pacientes en la que se mantuvo el anonimato y la confidencialidad de los datos. La información se volcó en una planilla de recolección confeccionada para tal fin. Se evaluaron las siguientes variables: AIM, AHV y AAMD prequirúrgicos y posquirúrgicos, cirugía de Akin asociada, tiempo de utilización del clavo, satisfacción con el uso del clavo, posibilidad de operarse con la misma técnica y puntaje de la AOFAS.

A todas las pacientes se le solicitaron radiografías anteroposterior y latero-lateral, y oblicua de pie con apoyo y carga de peso corporal antes de la cirugía y después de ella, con el fin de establecer el AIM, el AHV y el AAMD, la congruencia de la articulación metatarsofalángica, el ángulo interfalángico, el grado de deformidad, y para realizar la planificación preoperatoria.

El seguimiento promedio fue de 12.8 meses (rango de 18 a 36 meses). Se utilizó el puntaje de la AOFAS para evaluar los resultados clínico-funcionales.

Análisis estadístico

Las variables continuas se expresan en mediana e intervalo intercuartil (IIC) según la distribución observada, y las variables categóricas, como proporciones. Se compararon las proporciones entre ambos grupos con el test de ji al cuadrado o la prueba exacta de Fisher según supuestos. Se compararon las medias con el test T para datos apareados y las medianas con el test de Mann-Whitney. Para el análisis estadístico se utilizó el programa SPSS versión 17.0. Se tomaron como estadísticamente significativas las probabilidades <0,05.

Resultados

Se incluyeron 70 pacientes de sexo femenino con diagnóstico de hallux valgus. Las características iniciales se muestran en la Tabla 1 y los cambios angulares grupales, en la Tabla 2. La satisfacción de ambos grupos está detallada en la Tabla 3 y los hallazgos vinculados al cambio angular se muestran en la Tabla 4.

Todas tuvieron una remisión completa del dolor y fueron evaluadas cada siete días hasta completar los 30 días del posoperatorio, momento en el que se retiró el clavo en el consultorio. Luego, se efectuó un control cada dos meses hasta el año de la cirugía para llegar a un control final a los 18 meses posoperatorios.

El AHV era de 26,28° (rango de 15° a 35°) en el preoperatorio y de 13,71° (rango de 8° a 19°) en el posoperatorio. El AIM preoperatorio era de 14,71° (rango de 10° a 28°) y de 9,48° (rango de 6° a 20°) en el posoperatorio. El AAMD preoperatorio fue de 8,3° (rango de 6° y 10°) y de 8,35° (rango de 5° a 10°) en el posoperatorio.

En el 38% (rango del 0% al 77%), se observó el desplazamiento lateral de la cabeza del primer metatarsiano luego de consolidada la osteotomía. El tiempo promedio

Tabla 1. Características iniciales del grupo

	Pacientes sometidos a técnica de Bösch (n = 70)
Edad	48.5 (24)
Sexo femenino	100% (9)
Lado izquierdo	35,7% (25)
Lado derecho	37,1% (26)
Bilateral	27,1% (19)
Tiempo con el clavo (días)	31 (3)
Tiempo de uso de rayos X (segundos)	9 (2)
Tiempo de cirugía (minutos)	15 (1,25)
Akin asociado	10% (7)
AOFAS 6 meses	100 (10)
Satisfecho	74,3% (52)
Se operaría nuevamente	84,3% (59)

Todas las variables se expresan en porcentaje (cantidad de observaciones).

Tabla 2. Características de los ángulos antes del procedimiento y después de este

	Antes del procedimiento (n = 70)	Después del procedimiento (n = 70)	p
Ángulo intermetatarsiano	14,71° (3,81)	9,48° (1,96)	<0,001
Ángulo de hallux valgus	26,28° (4,71)	13,71° (2,97)	<0,001
Ángulo articular metatarsiano distal*	8,3° (0,82)	8,35° (1,07)	<0,520

Todas las variables se expresan en porcentaje (cantidad de observaciones); *mediana (intervalo intercuartil).

Tabla 3. Características iniciales de los subgrupos según la satisfacción

	Pacientes satisfechos con la técnica de Bösch (n = 52)	Pacientes satisfechos con la técnica de Bösch* (n = 18)	p
Edad	47.5 (20,5)	58.5 (23)	0,066
Lado izquierdo	80% (20)	20% (5)	0,677
Lado derecho	69,2% (18)	30,8% (8)	0,677
Bilateral	73,7% (14)	26,3% (5)	0,677
Tiempo con el clavo (días)	31 (3)	31 (2,25)	0,761
Tiempo de uso de rayos X (segundos)	9 (2)	10 (2)	0,848
Tiempo de la cirugía (minutos)	15 (1,75)	15 (2)	0,934
Akin asociado	71,4% (5)	28,6% (2)	1
AOFAS 6 meses	100 (10)	100 (2,5)	0,417
Se operaría nuevamente	74,6% (44)	25,4% (15)	1

Todas las variables se expresan en porcentaje (cantidad de observaciones); *mediana (intervalo intercuartil).

Tabla 4. Características de los ángulos antes del procedimiento y después de este

	Pacientes satisfechos con la técnica de Bösch (n = 52)	Pacientes satisfechos con la técnica de Bösch* (n = 18)	p
Delta ángulo intermetatarsiano	-5,28(3,23)	-5,05(4,51)	0,814
Delta ángulo de hallux valgus	-12,57(4,60)	-12,55(4,20)	0,986
Delta ángulo articular metatarsiano distal*	0,769(0,788)	0,0(3,54)	0,707

Todas las variables se expresan en porcentaje (cantidad de observaciones); *mediana (intervalo intercuartil).

de utilización del clavo de Steinmann fue de 31.44 días, (rango de 7 a 45 días) (Figura). A una paciente se le retiró el clavo de Steinmann el día 45 no por indicación médica, sino porque no acudió a los controles correspondientes. Dieciocho pacientes se mostraron insatisfechos o incómodos con el clavo, pero manifestaron que se volverían a operar con una técnica quirúrgica similar. Sin embargo, tres pacientes que estuvieron conformes con el clavo, refirieron que no volverían a operarse con esta técnica.

En siete pacientes, se realizó una osteotomía percutánea de Akin adicional para corregir el valgo interfalángico.

En todas las cirugías, fue necesario emplear el intensificador de imágenes, con un tiempo total de exposición promedio de 9.25 segundos (rango de 6 a 20 segundos) y el tiempo quirúrgico promedio fue de 15.8 minutos (rango de 10 a 22 minutos).

Todas las pacientes presentaron remisión completa del dolor con un puntaje final de la AOFAS de 96,21.

En cuanto a las complicaciones observadas, en una paciente operada de ambos pies, se produjo la extrusión de ambos clavos de Steinmann a los siete días de la cirugía, con pérdida de la corrección y un puntaje final de la AOFAS de 90 y 95 puntos, respectivamente.

En nuestra serie, no hubo pseudoartrosis, ni infecciones superficiales ni profundas.

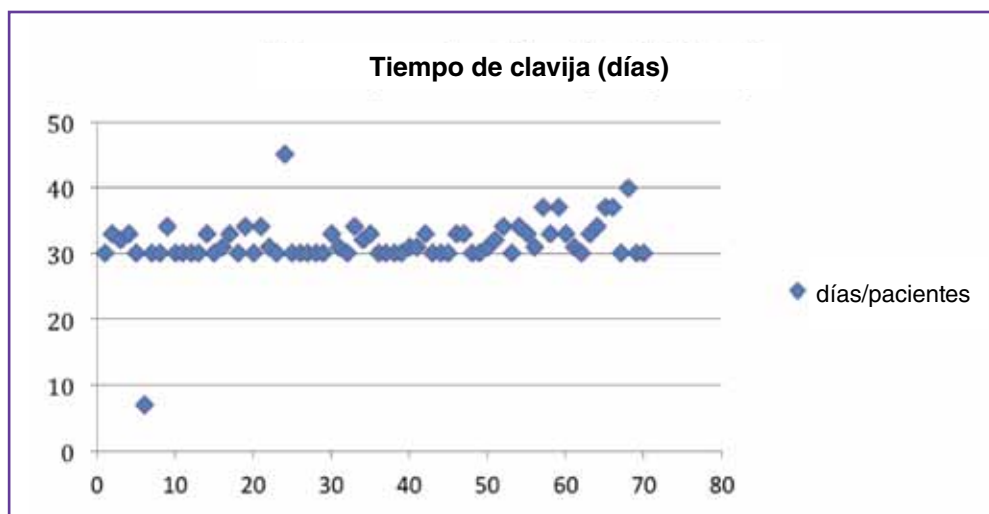
Discusión

La osteotomía metatarsiana percutánea ha superado los objetivos en el tratamiento de la cirugía del hallux valgus, ha obtenido resultados clínico-radiográficos similares a los de las técnicas abiertas convencionales, pero con menores daños sobre las partes blandas.^{4,10,12,13,24,25}

Una contraindicación para este procedimiento es el hallux rigidus con osteofitos marginales y la rigidez articular, que no pueden ser tratados por técnicas percutáneas.^{4,17} Si bien en la bibliografía no hay contraindicación para utilizar esta técnica en AIM de hasta 20°,^{9,13} en nuestra serie, realizamos la cirugía de Bösch en AIM de hasta 28°, con resultados satisfactorios.

El tipo de fijación es un elemento importante de la técnica quirúrgica.^{4,18,26} El clavo de Steinmann percutáneo insertado lateral a la falange distal, de forma retrógrada, en posición endomedular, a nivel de la diáfisis del primer metatarsiano, parece ser adecuado para estabilizar la osteotomía si se mantiene, como mínimo, por cuatro semanas.^{4,17}

En este estudio, la consolidación de la osteotomía, confirmada radiográficamente, fue dentro de los 6 meses del posoperatorio, al igual que en la serie publicada por Sotelano y Mígués.¹⁷



▲ **Figura.** Retiro del clavo en días.

En nuestra serie, no observamos infecciones profundas ni superficiales que hayan requerido el retiro del clavo de Steinmann, como así tampoco hubo hipercorrecciones ni hallux varus, complicación que nunca se ha reportado con esta técnica.^{1,4,19}

La crítica hacia la cirugía de Bösch es el riesgo de rigidez posoperatoria, pero, como se trata de una osteotomía extrarticular, este riesgo queda minimizado.⁴

Magnan y cols. comunicaron que, de los 118 pacientes con técnica de Bösch evaluados, ocho presentaron rigidez de la articulación metatarsofalángica. En nuestra serie, no se produjo esta complicación, pero sí una disminución de la movilidad comparativa con el lado no afectado. Creemos que todos los pacientes deben ser informados sobre una eventual pérdida de la movilidad de la articulación metatarsofalángica luego de la cirugía de Bösch.^{4,12}

Kadakia y cols., en la serie de 13 pacientes con cirugía percutánea de Bösch, informaron una alta tasa de complicaciones que incluyeron la consolidación viciosa dorsal (69%) y el hallux valgus recurrente (38%).²⁷ Ianno y cols. describieron, en una serie de 106 pacientes, tres casos de necrosis avascular.²⁸ En nuestra serie, no hubo recidivas ni consolidaciones viciosas dorsales ni necrosis avascular. En cuanto al tiempo quirúrgico, Giannini y cols. descri-

bieron en su serie SERI (*Simple, Effective, Rapid, Inexpensive*) que realizaban la cirugía de Bösch en cinco minutos.¹³ En nuestro caso, el tiempo quirúrgico fue un poco mayor, con un promedio de 15.8 minutos.

Con respecto a la estabilización de la osteotomía, no realizamos ningún tipo de fijación definitiva y obtuvimos buenos resultados radiográficos y clínicos.

La incomodidad que provoca el clavo de Steinmann en el posoperatorio no debería ser una limitación en esta técnica quirúrgica, ni motivo para agregar una osteosíntesis definitiva, ya que, luego de retirarlo, no se modifica la corrección de la osteotomía.

Conclusiones

Los resultados de este estudio demuestran que la cirugía de Bösch y la estabilización de la osteotomía con un clavo de Steinmann es una solución eficaz para el tratamiento del hallux valgus. Esta técnica tiene varias ventajas con respecto a la cirugía abierta. Es más simple, demanda un menor tiempo quirúrgico y genera menos complicaciones. Pese a que algunas pacientes tuvieron cierta incomodidad con el clavo de Steinmann, refirieron que se volverían a operar con una técnica similar.

Bibliografía

1. Portaluri M. Hallux valgus correction by the method of Bosch. *Foot Ankle Clin* 2000;5:499-511.
2. Perera A, Stephens M. The pathogenesis of hallux valgus. Current concepts review. *J Bone Joint Surg Am* 2011;93:1650-61.
3. Deenik A, Pilot P, Brandt S. Scarf versus chevron osteotomy in hallux valgus: A randomized controlled trial in 96 patients. *Foot Ankle Int* 2007;28:537-41.
4. Magnan B, Pezzé L, Rossi N, Bartolozzi P. Percutaneous distal metatarsal osteotomy for correction of hallux valgus. *J Bone Joint Surg Am* 2005;87:1191-9.
5. Austin DW, Leventen EO. A new osteotomy for hallux valgus: a horizontally directed "V" displacement osteotomy of the metatarsal head for hallux valgus and primus varus. *Clin Orthop Relat Res* 1981;157:25-30.
6. Kramer J. Die Kramer-Osteotomie zur behandlung des hallux valgus und des digitus quintus varus. *Operat Orthop Traumat* 1990;2:29-38.
7. Homann G. Symptomatische oder physiologische behandlung des hallux valgus. *Munch Med Wschr* 1921;68:1042-5.
8. Bösch P, Markowski H, Rannicher V. Technik und erste ergebnisse der subkutanen distalen metatarsale-I-osteotomie. *Orthopädische Praxis* 1990;26:51-6.
9. Magnan B, Bortolozzi R, Samaila E, Pezzé L, Rossi N, Bartolozzi P. Percutaneous distal metatarsal osteotomy for correction of hallux valgus. Surgical technique. *J Bone Joint Surg Am* 2006;88:135-48.
10. Johnson KA, Cofield RH, Morrey BF. Chevron osteotomy for hallux valgus. *Clin Orthop Relat Res* 1979;142:44-7.
11. Mann RA, Coughlin MJ. Hallux valgus—etiology, anatomy, treatment and surgical considerations. *Clin Orthop Relat Res* 1981;157:31-41.
12. Trnka HJ, Zembsch A, Easley ME, Salzer M, Ritschl P, Myerson MS. The chevron osteotomy for correction of hallux valgus. Comparison of findings after two and five years of follow-up. *J Bone Joint Surg Am* 2000;82:1373-8.
13. Maffulli N, Longo U, Denaro V, Coppola C. Bosch osteotomy and scarf osteotomy for hallux valgus correction. *Orthop Clin North Am* 2009;40:515-24.
14. Maffulli N, Longo U, Marinozzi A, Denaro V. Hallux valgus: effectiveness and safety of minimally invasive surgery. A systematic review. *Br Med Bull* 2011;97:149-67.

15. Lui TH. First metatarsophalangeal joint arthroscopy in patients with hallux valgus. *Arthroscopy* 2008;24:1122-9.
16. Lui TH, Ng S, Chan KB. Endoscopic distal soft tissue procedure in hallux valgus surgery. *Arthroscopy* 2005;21:1403.
17. Sotelano P, Migueles A. Tratamiento percutáneo del hallux valgus. Técnica de Bosch. *Rev Asoc Argent Ortop Traumatol* 2007; 72:233-41.
18. Bartolozzi P, Magnan B. *L'osteotomia distale percutánea nella chirurgia dell'alluce valgo*. Bologna: Timeo; 2000:7-24.
19. Bösch P, Wanke S, Legenstein R. Hallux valgus correction by the method of Bösch: a new technique with a seven-to-ten-year follow-up. *Foot Ankle Clin* 2000;5:485-98.
20. Bösch P, Markowski H, Rannicher V. Technik und erste ergebnisse der subkutanen distalen metatarsale-I-osteotomie. *Orthopädische Praxis* 1990;26:51-6.
21. Magnan B, Montanari M, Bragantini A, Fieschi S, Bartolozzi P. Trattamento chirurgico dell'alluce valgo con tecnica "mini-invasiva" percutánea (P.D.O.: percutaneous distal osteotomy). En: Malerba F, Dragonetti L, Giannini S (eds.) *Progressi in medicina e chirurgia del piede*. Bologna: Aulo Gaggi; 1997, vol. 6, p. 91-104.
22. Kramer J. Die Kramer-Osteotomic zur Behandlung des Hallux Valgus und des digitus quintus varus. *Operat Orthop Trauma* 1990;2:29-38.
23. Coughlin M, Smith B. Hallux valgus and first ray mobility. Surgical technique. *J Bone Joint Surg Am* 2008;90:153-70.
24. Roukis TS. Central metatarsal head-neck osteotomies: indications and operative techniques. *Clin Podiatr Med Surg* 2005;22(2):197-222.
25. Lamprecht E, Kramer J. Die retrokapitale osteotomie nach Kramer und ihre stabitisierung ohne schraube, platte oder gips. *Z Orthop Ihre Grenzgeb* 1984;122:607.
26. Mann RA, Coughlin MJ. Hallux valgus in adults. En: Coughlin MJ, Mann RA (eds.) *Surgery of the foot and ankle*, 7th ed. St Louis: Mosby; 1999:147-264.
27. Kadakia A, Smerek J, Myerson M. Radiographic results after percutaneous distal metatarsal osteotomy for correction of hallux valgus deformity. *Foot Ankle Int* 2007;28: 355.
28. Iannò B, Familiari F, De Gori M, Gelasso O, Ranuccio F, Gasparini G. Midterm results and complications after minimally invasive distal metatarsal osteotomy for treatment of hallux valgus. *Foot Ankle Int* 2013;34:969.