

Enfermedad de Legg-Perthes-Calvé recurrente

Descripción de un caso y revisión de la literatura

ELENA MARTÍN FLORES* Y ÁNGEL PALAZÓN QUEVEDO**

*Cirugía Ortopédica y Traumatología, Complejo Hospitalario de Cáceres,
**Cirugía Ortopédica y Traumatología, Hospital Niño Jesús, Madrid, España

Caso clínico

Paciente con diagnóstico de enfermedad de Perthes de cadera derecha a los 3 años. Estuvo inmovilizado durante 9 meses con una ortesis, y fue dado de alta después de 3 años (Fig. 1). A los 6 años y 4 meses de vida, comenzó con dolor y claudicación intermitente. Presentaba limitación de la movilidad, sobre todo la flexión y la rotación interna. No existía discrepancia de longitud.

En las imágenes radiológicas, se apreciaba un pilar lateral Herring B (Fig. 2) y, en la resonancia magnética, una coxa magna, con esclerosis, aplanamiento de la epífisis, edema óseo en cuello y metáfisis, y un defecto lítico fiso-metafisario (Fig. 3).

Tras 4 meses de empeoramiento clínico y radiológico (fragmentación del núcleo, signo de Gage, horizontalización de la fisis, subluxación [Fig. 4]), se decide la hospitalización para tratamiento ortopédico con tracción blanda

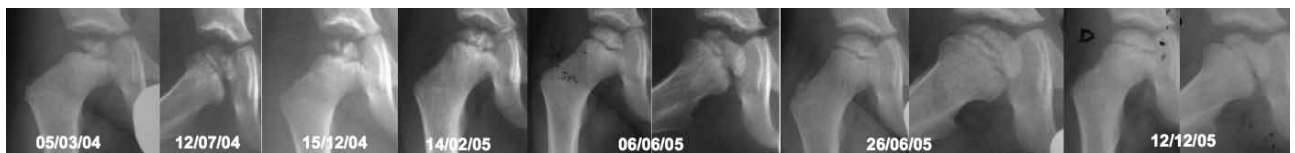

Figura 1. Evolución radiológica del primer episodio de la enfermedad de Legg-Perthes-Calvé, clasificada como Herring A y Stulberg de tipo 1 después del tratamiento.

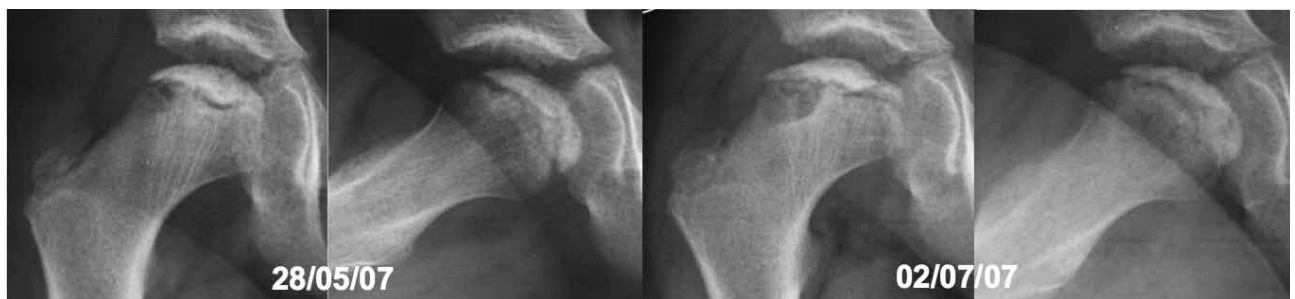

Figura 2. Radiografías que muestran el comienzo de la recurrencia de la enfermedad de Legg-Perthes-Calvé. Se aprecia un pilar lateral Herring B.

Recibido el 4-11-2014. Aceptado luego de la evaluación el 26-12-2014.

Correspondencia:

Dra. ELENA MARTÍN FLORES
emartinf84@gmail.com

de 2 kg en abducción bilateral. Mediante una artrografía, se descartó la presencia de bisagra. Se decidió inmovilización con yeso de Petrie durante 6 semanas.

Pasado un año y tras una evolución tórpida, se realizó una artrografía que reveló una bisagra en extensión. La radiografía mostraba una necrosis de la cabeza femoral que implicaba la fisis, con subluxación evidente (Fig. 5).

Se optó por un tratamiento quirúrgico (8 años de edad), se efectuó una osteotomía valguizante de fémur proximal con osteosíntesis con un tornillo-placa de 140° (Fig. 6, izquierda).

La evolución fue favorable. Se realizó extracción de la placa 3 años después; en la artrografía, se visualizó una congruencia articular y una giba de tipo CAM. En la última radiología, se apreciaba una articulación coxofemoral de tipo 4 dentro de la clasificación de Stulberg, con una cadera en valgo (Fig. 6, derecha).

En la última revisión (12 años y 7 meses de edad), el paciente estaba clínicamente asintomático, con ligera marcha en Trendelenburg y con una limitación residual de las rotaciones de cadera derecha.

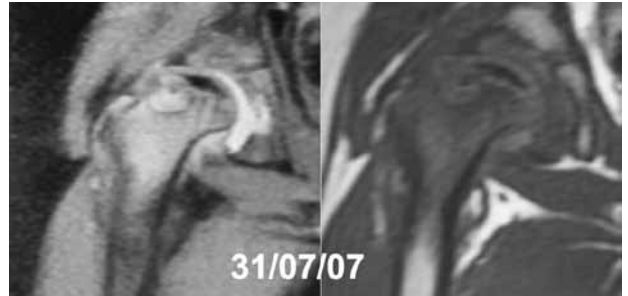


Figura 3. Resonancia magnética en la que se aprecia una coxa magna, con esclerosis, aplanamiento de la epífisis, edema óseo en cuello y metáfisis, y un defecto lítico fiso-metáfisario.

Discusión

La enfermedad de Legg-Perthes-Calvé (LPC) es una patología muy frecuente cuya recurrencia es algo excepcional. Se trata de una enfermedad idiopática de la cadera que produce una necrosis isquémica de la cabeza femoral en crecimiento, y provoca cojera en niños de entre 3 y 9 años. La tasa de recurrencia oscila entre el 0,14%¹ y el 0,25%.²

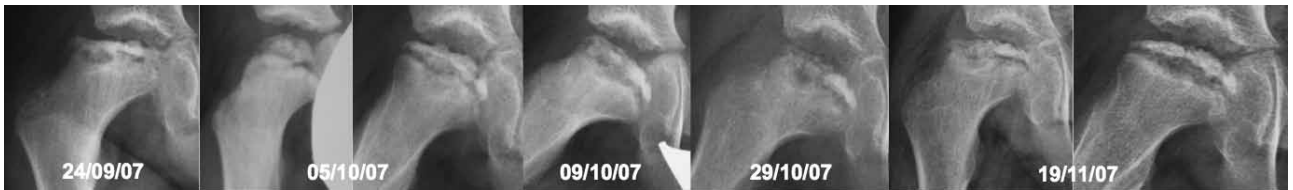

Figura 4. Evolución radiológica desfavorable en la recurrencia de la enfermedad de Legg-Perthes-Calvé (fragmentación del núcleo, signo de Gage, horizontalización de la fisis, subluxación).

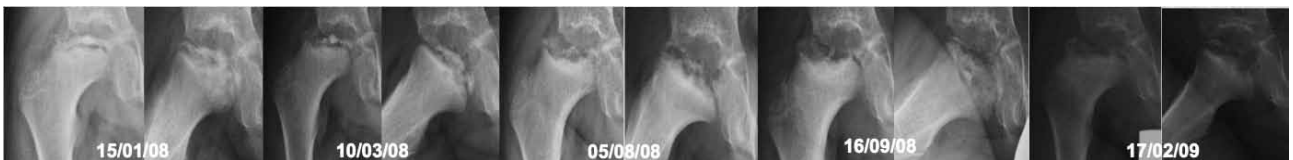

Figura 5. Evolución radiológica en la que se aprecia necrosis de la cabeza femoral que implica la fisis, con subluxación evidente.

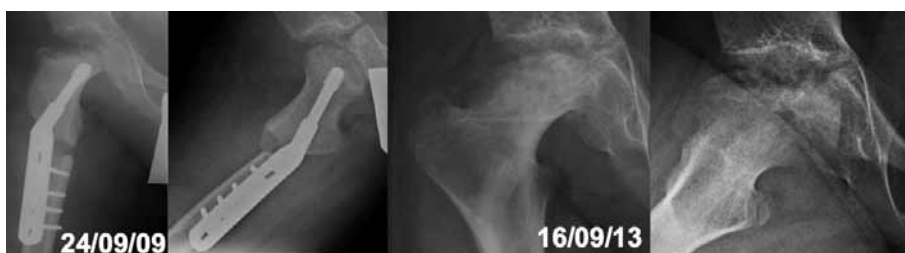

Figura 6. Derecha: imagen posoperatoria, tras osteotomía valguizante de fémur proximal con osteosíntesis con un tornillo-placa de 140°. Izquierda: último control radiológico en el que se observa una articulación coxofemoral de tipo 4 dentro de la clasificación de Stulberg, con una cadera en valgo.

En una búsqueda bibliográfica, se encontraron solo 11 casos descritos de enfermedad de LPC recurrente (Tabla).¹⁻¹⁰ En todos ellos, estaba documentada la recuperación completa del primer episodio. La gran mayoría (9 de 11), como en nuestro caso, eran varones. La edad media de inicio era de 4 años (entre 2.5-6 años), similar a nuestro paciente, que comenzó a los 3 años. La edad media de recurrencia era de 9.4 años (entre 6 y 12 años), en nuestro caso, fue 6 años. En el 45% de los casos hallados, la patología era bilateral, a diferencia del 15-20% habitual.¹ Algunos autores han puesto en duda el diagnóstico de sus propios casos, catalogándolos como una posible enfermedad de Meyer,³ una osteocondritis bilateral que afecta a pacientes más jóvenes, con un mejor pronóstico que la enfermedad de LPC. Otros autores defienden la recurrencia de esta enfermedad en sus pacientes, argumentando que, además de la diferencia en la clínica, las características radiológicas de la enfermedad de LPC están suficientemente documentadas para dar un diagnóstico certero.¹

No se identificaron factores de riesgo relacionados con la recurrencia de esta enfermedad.⁴

En cuanto a la evolución de los pacientes, la recurrencia fue más grave que la enfermedad inicial. Esto se justifica por la mayor edad en el segundo episodio: a mayor edad de inicio, peor pronóstico.⁴

El tratamiento fue conservador en la mayoría de los casos. El tratamiento quirúrgico de las recurrencias, como en nuestro caso, tuvo lugar por una mala evolución^{5,6} o por rigidez de la cadera y deformidad residual de la cabeza femoral.⁷ En uno de los pacientes, se halló una discrepancia final de 2,5 cm.⁸

Como conclusión recordamos que, a pesar de ser excepcional, la recurrencia de la enfermedad de LPC es posible. Es más frecuente en varones en los que el primer episodio ocurre antes de los 6 años. El pronóstico suele ser peor en el segundo episodio, debido a la mayor edad del paciente.

Tabla. Casos descritos en la literatura

		Sexo	Edad primer episodio (años)	Edad segundo episodio (años)	Lateralidad primer episodio	Lateralidad segundo episodio	Clasificación de Catterall primer episodio	Resolución radiológica del primer episodio	Clasificación de Catterall segundo episodio
1	Henner y cols. ²	F	4.5	8	Bilateral	D	2	Sí	3
2	Katz ¹	M	5.5	11	Bilateral	D	--	Sí	--
3	Bierkreim y Hauge ³	M	3	12	I	I	2	Sí	3
4	Bierkreim y Hauge ³	M	2.5	8	D	D	2	Sí	3
5	Ghanem y cols. ⁴	M	2.5	11.5	Bilateral	I	2	Sí	3
6	Burkhead y Wenger ⁵	M	6	10	Bilateral	I	2	Sí	3
7	Schonecker y cols. ⁶	M	3	6	D	D	2	Sí	4
8	Martínez y Weinstein ⁷	F	3	10	Bilateral	D	1	Sí	2 - 4
9	Stevens y cols. ⁸	M	5.5	11	I	I	1	Sí	2
10	Kemp y cols. ⁹	M	4	7.5	D	D	1	Sí	2
11	Axer y Hendel ⁹	M	4	8	I	I	--	Sí	--
12	Caso descrito ¹	M	3	6.5	D	D	1	Sí	4

M = masculino, F = femenino, D = derecha, I = izquierda.

Bibliografía

1. **Henner J, Chotel F, Cunin V, Bérard J.** Recurrent Legg-Perthes-Calvé disease. *Orthop Traumatol Surg Res* 2010;96(4):480-4.
2. **Katz JF.** Recurrent Legg-Calve-Perthes disease. *J Bone Joint Surg Am* 1973;55:833-6.
3. **Bjerkreim I, Hauge MF.** So-called recurrent Perthes' disease. *Acta Orthop Scand* 1976;47:181-5.
4. **Ghanem I, Khalife R, Haddad F, Kharrat K, Dagher F.** Recurrent Legg-Calvé-Perthes disease revisited: fake or reality? *J Pediatr Orthop Br* 2005;14(6):422-5.
5. **Burkhead WZ, Wenger DR.** Recurrent Legg-Calve-Perthes disease. *Iowa Orthop J* 1981;1:46-9.
6. **Schonecker G, Lampe R, Heimkes B.** Recurrent Perthes disease in a 6-year-old boy. *Z Orthop Ihre Grenzgeg* 1998;136:26-9.
7. **Martinez AG, Weinstein SL.** Recurrent Legg-Calve-Perthes disease: case report and review of the literature. *J Bone Joint Surg Am* 1991;73:1081-5.
8. **Stevens DB, Tao SS, Glueck CJ.** Recurrent Legg-Calvé-Perthes disease: case report and long-term follow-up. *Clin Orthop Relat Res* 2001;385:124-9.
9. **Kemp HB, Cholmeley JA, Baijens JK.** Recurrent Perthes' disease. *Br J Radiol* 1971;44:675-81.
10. **Axer A, Hendel D.** Recurrent Legg-Calve-Perthes' disease. A case report. *Clin Orthop Relat Res* 1977;126:170-1.