

Tratamiento de la inestabilidad femoropatelar objetiva

FEDERICO ALFANO

Hospital Español de Buenos Aires

Recibido el 2-11-2014. Aceptado luego de la evaluación el 13-4-2015 • Dr. FEDERICO ALFANO • drfedericoalfano@gmail.com

Resumen

Introducción: El objetivo de este estudio es presentar los diferentes procedimientos quirúrgicos en el tratamiento de las inestabilidades femoropatelares objetivas, como la osteotomía de la tuberosidad tibial anterior y la trocleoplastia femoral.

Materiales y Métodos: Se analizó el Índice de Caton-Deschamps para evaluar la altura rotuliana, la distancia desde la tuberosidad tibial anterior hasta la tróclea femoral en la tomografía computarizada, en el plano axial, y los morfotipos troclear y rotuliano. Se incluyeron 11 pacientes (11 rodillas) tratados por inestabilidad femoropatelar objetiva y documentada.

Resultados: Los resultados fueron satisfactorios tanto con la transferencia de la tuberosidad tibial anterior como con la trocleoplastia. En ambos procedimientos, se realizó una reconstrucción del ligamento femoropatelar medial. La recurrencia de la inestabilidad es muy rara después de estos procedimientos y es más probable que sea secundaria a anomalías asociadas no diagnosticadas.

Conclusión: Se requiere una planificación preoperatoria precisa para determinar la altura rotuliana, la ubicación de la tuberosidad tibial anterior, y los morfotipos troclear y rotuliano para lograr resultados satisfactorios. De todas formas y, como cualquier procedimiento quirúrgico, tanto las osteotomías de la tuberosidad tibial anterior, como la trocleoplastia pueden causar complicaciones.

Palabras clave: Inestabilidad femoropatelar; trocleoplastia; osteotomía de la tuberosidad tibial.

Nivel de Evidencia: IV

TREATMENT OF OBJECTIVE PATELLOFEMORAL INSTABILITY

Abstract

Introduction: The aim of this study is to show the different surgical procedures for treating the objective patellar instability, including the different tibial tubercle osteotomies and the sulcus deepening trochleoplasty.

Methods: This study analyzed the Caton-Deschamps index used for assessment of patellar height, the distance from the tibial tubercle to the trochlear groove on CT scan in the axial view, and the different trochlear and patellar morphotypes. We included 11 knees (11 patients) treated due to an objective and documented patellofemoral instability.

Results: We obtained good results with both the transfer of the tibial tuberosity and the trochleoplasty. A reconstruction of the medial patellofemoral ligament was performed in both procedures. Recurrence of instability is very rare after these procedures and this is more likely to result from missed associated abnormalities.

Conclusion: Accurate preoperative planning of the patellar height and determining the location of the tibial tubercle and the trochlear and patellar morphotypes for satisfactory results are required. However, as with any surgical procedure, both tibial tubercle osteotomy and the sulcus deepening trochleoplasty are susceptible of complications.

Key words: Objective patellofemoral instability; trochleoplasty; tibial tubercle osteotomy.

Level of Evidence: IV

Conflicto de intereses: El autor no declara conflicto de intereses.

Introducción

La articulación femoropatelar tiene un bajo grado de congruencia. Su estabilidad estática depende de la forma de la tróclea y la rótula, mientras que su estabilidad dinámica queda supeditada a los músculos y ligamentos circundantes. Por lo tanto, las distintas displasias de la articulación femoropatelar pueden provocar luxaciones recidivantes de la rótula, que pueden ser invalidantes o, al menos, limitantes para el paciente.

A su vez, la luxación recidivante de la rótula puede mostrar signos radiológicos, como la displasia troclear que, efectivamente, se evidencia con el “signo del cruce” descrito por Henry Dejour^{1,2} e, incluso, en los cortes axiales de la tomografía computarizada, ambos elementos radiológicos son complementarios entre sí. Por otro lado, la rótula alta se valora en la vista sagital de la rodilla y se la considera en presencia de un índice de Caton-Deschamps^{3,4} $\geq 1,2$. Igualmente, una distancia aumentada desde la tuberosidad tibial anterior hasta el surco troclear (TT-ST) en el plano axial de la tomografía computarizada (Goutallier y Bernageau)^{5,6} con un valor >15 mm en extensión completa se considera un factor de riesgo para la luxación recidivante de la rótula.

El procedimiento quirúrgico más común para tratar las luxaciones recidivantes es la osteotomía de la tuberosidad tibial, que se indica ante una rótula alta o una distancia TT-ST aumentada. En este caso, el procedimiento de Roux-Elmslie-Trillat⁷⁻⁹ es de preferencia, se trata de una osteotomía completa o incompleta, según si la rótula es alta o no.

Las trócleas displásicas son poco profundas, planas o convexas. Es fácil considerar y definir su anormalidad en términos de función o desviación de la normalidad habitual. Estos morfotipos displásicos no son eficaces en la contención rotuliana. Esto también impone un tratamiento “a la carta” y la trocleoplastia de Masse¹⁰ modificada por Dejour es el procedimiento de elección.

El objetivo de este trabajo es presentar los resultados de la osteotomía y la transferencia de la tuberosidad tibial anterior y de la trocleoplastia femoral, según el caso, ambos procedimientos asociados a la reconstrucción del ligamento femoropatelar medial (LFPM) en una serie de pacientes intervenidos con luxación recidivante de la rótula sin respuesta al tratamiento conservador.

Materiales y Métodos

Estudio retrospectivo que incluyó a pacientes tratados por luxación rotuliana recidivante entre junio de 2011 y septiembre de 2013. Este estudio fue aprobado por el Comité de Ética de nuestra institución. Los criterios de inclusión fueron: pacientes de entre 15 y 40 años, con más de tres episodios documentados de luxación rotuliana secundaria a un alto grado de displasia troclear (según la clasificación de Dejour), una rótula alta o una distancia TT-ST aumentada. Los criterios de exclusión fueron: ci-

rugía previa del aparato extensor de la rodilla, fisas abiertas, daño condral u osteocondral rotuliano establecido e inestabilidades femoropatelares potenciales (sin luxación documentada u objetivable).

Evaluación de la altura de la rótula

En nuestra opinión, el método diagnóstico más preciso es el índice de Caton-Deschamps (con la rodilla a 30° de flexión), porque se basa en una relación de puntos anatómicos fácilmente identificables y reproducibles, y es posible determinar la altura rotuliana, independientemente del tamaño de la rótula y del morfotipo troclear. Fue descrita, por primera vez, por J. Caton, en 1976, esta relación se modificó en 1982 y, en la actualidad, se la conoce como Índice de Caton-Deschamps.^{3,4}

La medición consiste en el trazado de la distancia entre el polo inferior de la superficie articular de la rótula y el ángulo anterosuperior de la tibia en la radiografía simple con proyección de perfil estricto y la longitud de la superficie articular de la rótula. Cuando la relación es $\geq 1,2$ se define como rótula alta y cuando es $\leq 0,6$ es una rótula ínfera (Figura 1).

Distancia TT- ST

Esta medida se obtuvo mediante la superposición de la sección que represente mejor la tróclea y la sección más proximal que pasa a través de la tuberosidad tibial anterior (Figura 2). Se trazan dos líneas, una a partir de la parte inferior de la tróclea femoral y otra a través del centro de la tuberosidad tibial anterior, ambas perpendiculares a la línea condílea posterior. Esta distancia se midió en milímetros (mm), y una distancia >20 mm se consideró para

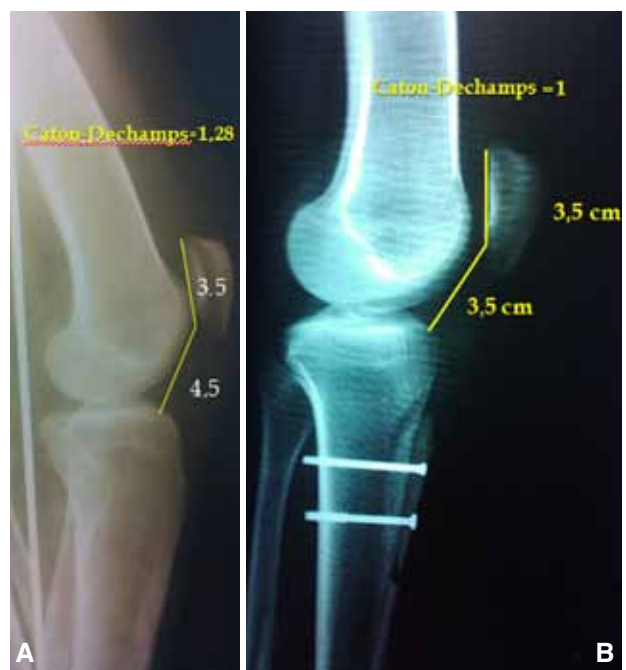

Figura 1. A. Situación preoperatoria en una paciente de 17 años. B. Altura rotuliana corregida posoperatoria.

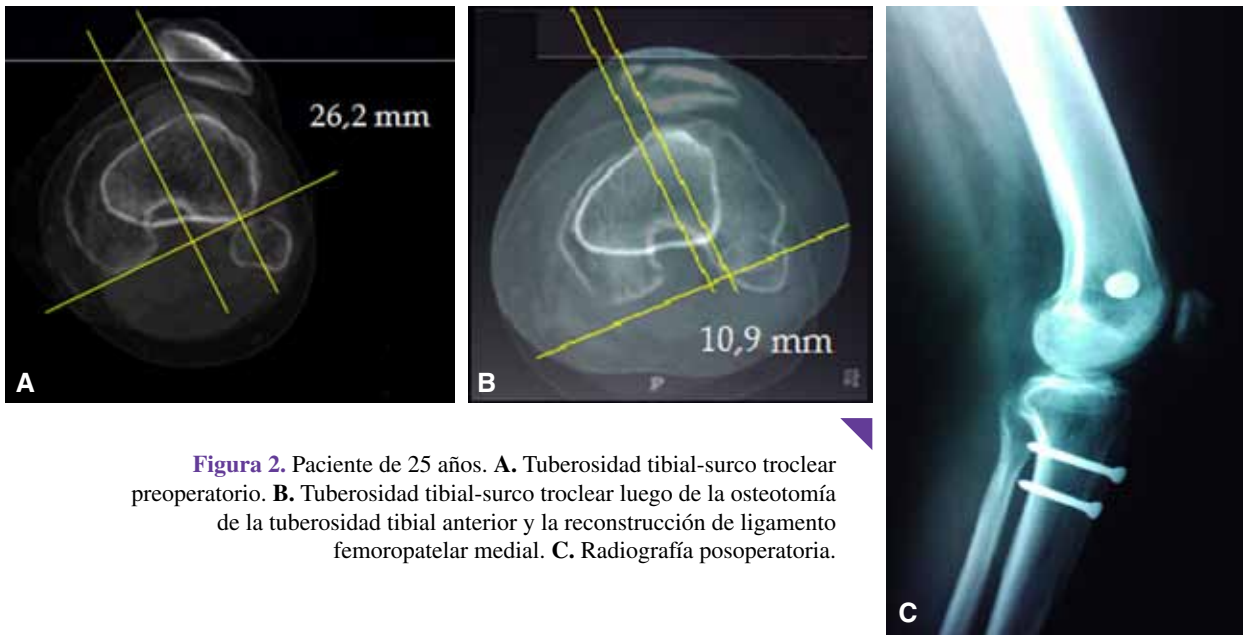


Figura 2. Paciente de 25 años. **A.** Tuberosidad tibial-surco troclear preoperatorio. **B.** Tuberosidad tibial-surco troclear luego de la osteotomía de la tuberosidad tibial anterior y la reconstrucción de ligamento femoropatelar medial. **C.** Radiografía posoperatoria.

trasladar la tuberosidad tibial anterior en una dirección latero-medial, hasta llevar esa distancia a un valor <15 mm.

Displasia troclear

Se evalúa combinando una serie de cortes tomográficos axiales de la tróclea femoral y mediante un perfil estricto de rodilla (existe una perfecta superposición de ambos cóndilos femorales en su región posterior). En la radiografía simple, se valora el contorno de las facetas, y posterior a ellas, la línea que representa la parte más profunda del surco troclear.

En las proyecciones de perfil, la displasia troclear se define con el “signo del cruce” de Dejour, donde la línea radiográfica de la tróclea cruza o se superpone a la proyección de ambos cóndilos femorales. El “signo del cruce” representa la ubicación exacta en la que el punto más profundo de la tróclea femoral alcanza la misma altura que la de los cóndilos femorales, lo que significa que la tróclea se

hace plana o hasta incluso convexa (representado con una saliente) en esta ubicación exacta.

La imagen del doble contorno representa la hipoplasia de la faceta medial, es posterior y menor que la faceta lateral en esta proyección. Con estos criterios, y utilizando los cortes tomográficos axiales, se puede clasificar a la displasia troclear en cuatro tipos: tipo A (la tróclea es menos profunda que lo normal, pero aún simétrica y cóncava. Presenta el signo del cruce), tipo B (la tróclea es plana o convexa. Presenta una saliente troclear), tipo C (signo del doble contorno en la proyección lateral de la radiografía simple. La faceta lateral es convexa en la tomografía axial) y tipo D (combina todos los signos anteriores) (Figura 3).

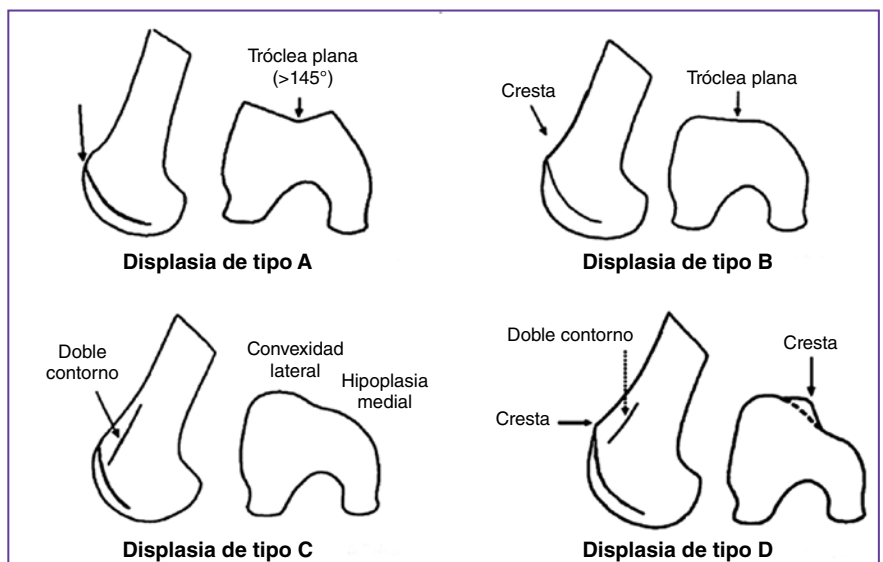


Figura 3. Clasificación de la displasia troclear.

Procedimientos para la luxación recidivante de la rótula

Osteotomía y transposición de la tuberosidad tibial anterior

Este procedimiento implica la transposición de la tuberosidad tibial anterior con su inserción del tendón rotuliano a fin de realinear el mecanismo extensor de la rodilla (corrigiendo la distancia TT-ST) o corrigiendo la altura rotuliana.

Mediante un abordaje anterior a la tuberosidad tibial anterior, se libera el retináculo lateral, seguido de una diéresis instrumentada delicada del tejido blando medial para obtener una exposición completa de la tuberosidad tibial. Tras la identificación del tendón rotuliano, se efectúa una osteotomía dejando una pastilla de 6 cm para realizar la transposición según la planificación correspondiente acorde a la técnica de Dejour.¹¹

La transposición latero-medial pura de la tuberosidad tibial está indicada para distancias TT-ST aumentadas >15-20 mm sin una rótula alta. Se estabiliza dicha transposición con dos tornillos de 4,5 mm de diámetro y se sutura el periostio lateral al fragmento de hueso previamente osteotomizado (Figura 4). El procedimiento se completa con una reconstrucción del LFPM utilizando un injerto de tendón semitendinoso, el cual se tuneliza a través de la rótula y se fija en el punto de isometría femoral,¹² según Schöttle, y una plástica del vasto oblicuo medial (plástica de Insall-modificada).

Desde el posoperatorio inmediato, se restringe la flexión de la rodilla por seis semanas utilizando una férula larga de miembro inferior. El paciente puede deambular con carga completa desde el primer día posoperatorio.

Trocleoplastia

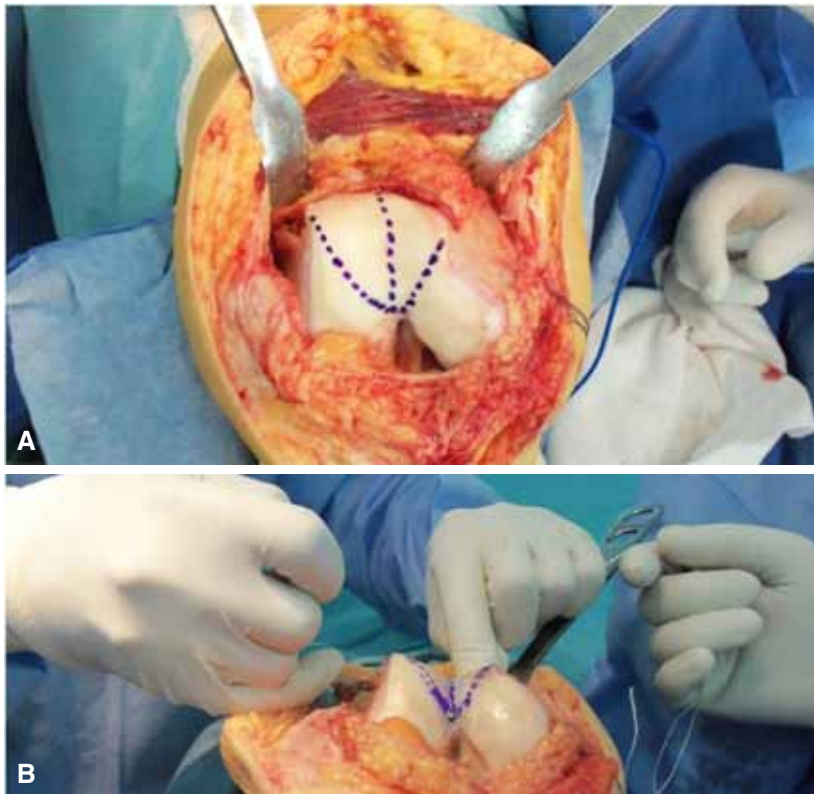
Las indicaciones para este procedimiento son específicas: displasia troclear de alto grado (especialmente el morfotipo B y D) con inestabilidad rotuliana sin artrosis femoropatelar o en fisas abiertas, ambos casos son una contraindicación establecida.

Se efectúa una incisión recta longitudinal en la cara anterior de la rodilla desde el margen superior de la rótula hasta la articulación femorotibial con la rodilla a 90° de flexión. Luego, la rodilla se coloca en extensión y se realiza una artrotomía siguiendo las fibras del vasto oblicuo medial, exponiendo 1-2 cm el borde medial de la rótula. La rótula es evertida para inspeccionar posibles lesiones osteocondrales tanto femorales como rotulianas y, luego, se retrae lateralmente, exponiendo y reconociendo el morfotipo troclear por tratar. Con el principal objetivo de disminuir la prominencia troclear y crear un nuevo surco de profundidad y vertientes anatómicos, se realiza la trocleoplastia planificada (Figura 5). El procedimiento se completa con una reconstrucción del LFPM mediante un injerto de tendón semitendinoso, el cual se tuneliza a través de la rótula y se fija en el punto de isometría femoral.¹²

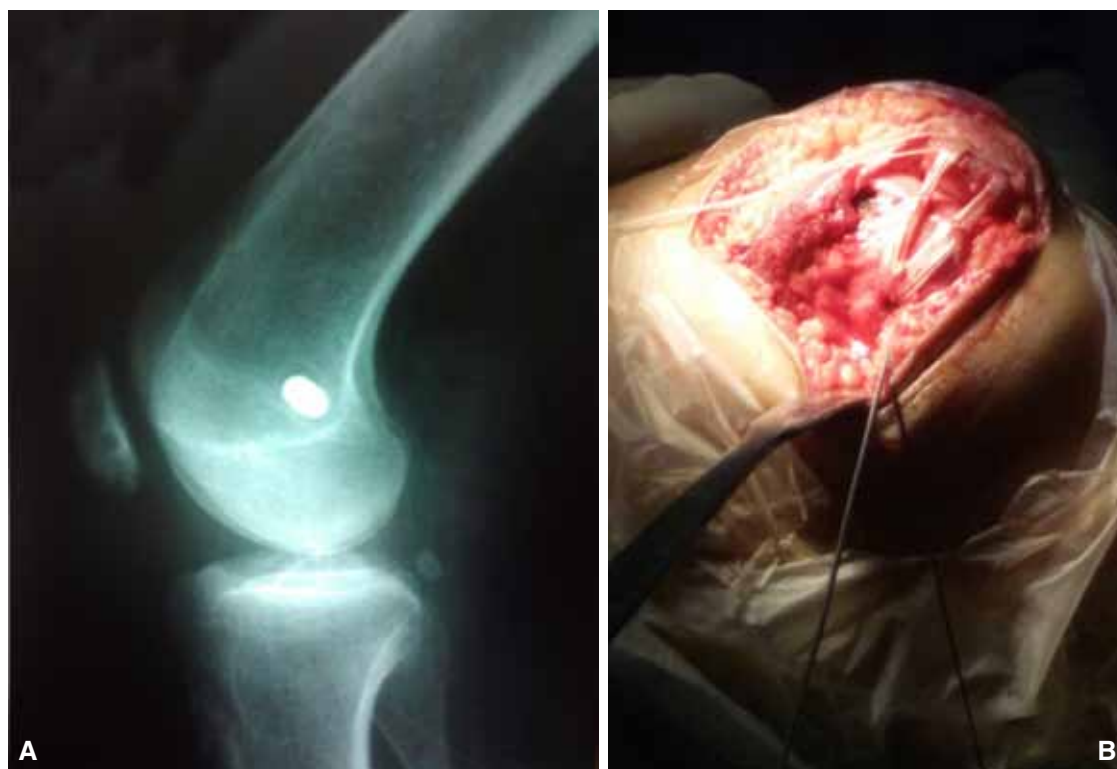

Figura 4. **A.** Tornillo interferencial que estabiliza la reconstrucción del ligamento femoropatelar medial con injerto autólogo de tendón semitendinoso. **B.** Imagen intraoperatoria del injerto de semitendinoso que atraviesa el borde rotuliano medial a través de túneles transóseos.

Figura 5. A. Imagen intraoperatoria de una paciente de 37 años antes de la trocleoplastia. **B.** Imagen luego de la trocleoplastia.



En el posoperatorio, no se restringe la flexo-extensión y se permite la deambulación con carga completa desde el primer día posoperatorio.

Análisis estadístico

Las diferencias entre los valores medios preoperatorios y posoperatorios se compararon mediante una prueba t apareada. Se consideró un valor $p < 0,05$ estadísticamente significativo.

Resultados

Se estudiaron, en forma retrospectiva, 11 pacientes (11 rodillas). Ninguno fue sometido a cirugía en su rodilla contralateral, debido a ausencia de inestabilidad objetiva o potencial (no documentada). Nueve (81%, IC 47-96%) de las cirugías se realizaron en la extremidad dominante. Todos los pacientes presentaban signo de aprehensión positivo preoperatorio (100%, IC 71-100%). La edad promedio fue de 25.2 años (rango de 16 a 37) en el momento de la cirugía, con una relación mujer:varón de 0,83 (5 mujeres, 6 hombres). La edad promedio cuando ocurrió el primer episodio de luxación rotuliana fue a los 14.4 años (rango de 11 a 16). El promedio de años desde el primer episodio hasta la cirugía fue de 10.8 años (rango de 2 a 22). El promedio de episodios de luxaciones hasta la cirugía fue de 9.1 veces (rango de 7 a 30). El seguimiento se prolongó un año, y ningún paciente se perdió durante el seguimiento.

El 36% (IC 10-70%) ($n = 4$) tenía antecedentes familiares positivos de luxaciones rotulianas recurrentes. Ocho casos fueron resueltos con osteotomía y transposición de la tuberosidad tibial anterior y tres casos, con trocleoplastia femoral. A ambos procedimientos se les agregó la reconstrucción del LFPM con tendón del músculo semitendinoso autólogo.

El promedio del ángulo del surco troclear se modificó en los tres casos tratados mediante la trocleoplastia. Dicho ángulo se modificó de $158^\circ \pm 19$ a $140^\circ \pm 6^\circ$ después del procedimiento (valor normal $137^\circ \pm 6^\circ$). En estos pacientes (a quienes no se les efectuó una osteotomía de la tuberosidad tibial anterior), el promedio de la distancia TT-ST

disminuyó de 19 mm (rango de 13 a 27) a 11 mm (rango de 8 a 17) luego de la trocleoplastia. Por otro lado, en los pacientes sometidos a la transposición distal o medial de la tuberosidad mediante una osteotomía, el promedio de la distancia TT-ST cambió de 22,8 mm (rango de 20 a 26) a 11,3 mm (rango de 6 a 24) después del procedimiento ($p < 0,05$).

En ambos grupos, la media de la báscula rotuliana disminuyó significativamente de 39° a 22° ($p < 0,05$).

Al año de seguimiento, no se habían producido episodios de luxación rotuliana, el signo de aprehensión se mantuvo positivo en el 18,1% de los casos ($n = 2$). El *tracking* patelofemoral fue normal en todos los pacientes. El puntaje preoperatorio del *International Knee Documentation Committee* fue de 27,8 (rango de 24 a 31) y el puntaje posoperatorio fue de 94,9 (rango de 69 a 100) ($p < 0,01$). No hubo ningún caso de condrólisis en el grupo de la trocleoplastia.

Todos los pacientes (90%, IC 58-99%), excepto uno, manifestaron estar satisfechos con los resultados de sus cirugías. El caso mencionado, a quien se le realizó una osteotomía y transposición de la tuberosidad tibial anterior, evolucionó hacia una artritis séptica en el posoperatorio inmediato que requirió dos artrotomías y limpieza quirúrgica seguidas de dos semanas de antibiótico por vía parenteral, durante la hospitalización. Superada la complicación inicial, progresó hacia la rigidez articular y requirió dos movilizaciones bajo anestesia; esta fue la única complicación importante registrada durante el período del estudio. De todas formas, fue posible conservar el material de osteosíntesis y la reconstrucción del LFPM.

Discusión

Los resultados a mediano plazo de estos procedimientos mostraron la corrección satisfactoria de la estabilidad de la rótula, los hallazgos radiológicos de la displasia troclear mejoraron, los puntajes funcionales aumentaron y, en términos generales, se evidenció satisfacción por parte de los pacientes.

Si bien el objetivo de la trocleoplastia es devolverle a la tróclea su morfotipo normal, la inestabilidad de la rótula también puede ser secundaria a factores coexistentes que deben abordarse, como la altura rotuliana o la distancia TT-ST, y su tratamiento casi siempre requiere de un procedimiento de partes blandas combinado, como la reconstrucción del LFPM.¹³⁻¹⁵ Esto se debe a que la estabilidad de la rótula durante la flexión temprana se logra mediante el correcto funcionamiento del LFPM que es tensionado durante la extensión completa de la rodilla. A su vez, actúa como un estabilizador durante la flexión temprana (15-20°).

Conclusiones

Consideramos que la rotura del LFPM es la consecuencia de una traslación rotuliana lateral patológica secundaria a anomalías óseas subyacentes. Esta es la razón por la cual, si bien el LFPM tiene un papel fundamental en la

estabilidad de la rótula, su reconstrucción aislada no debe ser considerada como la resolución de la causa subyacente, sino todo lo contrario.

En el caso de un morfotipo troclear convexo, hay una prominencia situada donde debería haber un surco. Esta prominencia está presente en el morfotipo tipos B y D (displasia de alto grado) de la clasificación de Dejour, donde se invierte la polaridad del surco troclear. En este escenario de alto grado de displasia troclear, si la luxación rotuliana se aborda sin tener en cuenta la displasia femoral, y sólo se reconstruye el LFPM, la rótula obtendrá una firme estabilización medial mediante partes blandas, pero tendrá una báscula medial paradójica y, en el corto plazo, presentará una lesión del cartílago articular o deterioro de las partes blandas reconstruidas.

Por otro lado, la trocleoplastia luego de otro procedimiento de estabilización femoropatelar en los casos de displasia troclear de alto grado no logra resultados tan favorables como la trocleoplastia realizada en primera instancia,¹⁶⁻¹⁸ por lo que recomendamos corregir las anomalías óseas a demanda y sin forzar indicaciones.

Por último, este perfil de tratamiento "a la carta" incluye procedimientos técnicamente exigentes con indicaciones precisas. Tiene la ventaja de abordar efectivamente una de las patologías más complejas de la rodilla, pero, como cualquier procedimiento quirúrgico, las complicaciones son un desenlace posible.

Bibliografía

1. Dejour H, Walch G, Neyret P, Adeleine P. La dysplasie de la trochlée fémorale. *Rev Chir Orthop* 1990;76:45-54.
2. Dejour H, Walch G, Nove Jossierand L, Guier CH. Factors of patellar instability: an anatomic radiographic study. *Knee Surg Sports Traumatol Arthrosc* 1994;2:19-26.
3. Caton J, Deschamp G, Chambat P, Lerat JL, Dejour H. Les rotules basses (Patellae inferae) A propos de 128 observations. *Rev Chir Orthop* 1982;68:317-25.
4. Caton J. Méthode de mesure de la hauteur de la rotule. *Acta Orthop Belg* 1989;55:385-6.
5. Bernageau J, Goutallier D. Examen radiologique de l'articulation fémoro-patellaire. En: *L'actualité rhumatologique*, Paris: Expansion Scientifique Française; 1984:105-10.
6. Goutallier D, Bernageau J, Lecudonnet B. Mesure de l'écart tubérosité tibiale antérieure-gorge de la trochlée (TA.GT). Technique Résultats Intérêts. *Rev Chir Orthop* 1978;64:423-8.
7. Pors WRR, Fulkerson JP. Distal realignment of the patella femoral joint. Indications, effects, results and recommendations. *Orthop Clin North Am* 1992;23:631-43.
8. Shabshin N, Schneitzer ME, Morrison WB, Parker L. MRI criteria for patella alta and baja. *Skelet Radio* 2004;33:445-50.
9. Trillat A, Dejour H, Couette A. Diagnostic et traitement des subluxations récidivantes de la rotule. *Rev Chir Orthop* 1964; 50:813-24.
10. Masse Y. Trochleoplasty. Restoration of the intercondylar groove in subluxations and dislocations of the patella. *Rev Chir Orthop Reparatrice Appar Mot* 1978;64:3-17.
11. Caton JH, Dejour D. Tibial tubercle osteotomy in patello-femoral instability and in patellar height abnormality. *Int Orthop* 2010;34(2):305-9.
12. Schöttle PB, Schmeling A, Rosenstiel N, Weiler A. Radiographic landmarks for femoral tunnel placement in medial patellofemoral ligament reconstruction. *Am J Sports Med* 2007;35(5):801-4.
13. Dejour D, Saggin P. The sulcus deepening trochleoplasty—the Lyon's procedure. *Int Orthop* 2010;34(2):311-6.

14. Dejour D, Le Coultre B. Osteotomies in patello-femoral instabilities. *Sports Med Arthrosc* 2007;15(1):39-46.
15. Arendt EA, Fithian DC, Cohen E. Current concepts of lateral patella dislocation. *Clin Sports Med* 2002;21(3):499-519.
16. Dejour D, Byn P, Ntangiopoulos PG. The Lyon's sulcus-deepening trochleoplasty in previous unsuccessful patellofemoral surgery. *Int Orthop* 2013;37(3):433-9.
17. Thauinat M, Bessiere C, Pujol N, Boisrenoult P, Beaufile P. Recession wedge trochleoplasty as an additional procedure in the surgical treatment of patellar instability with major trochlear dysplasia: early results. *Orthop Traumatol Surg Res* 2011; 97(8):833-45.
18. Nelitz M, Dreyhaupt J, Lippacher S. Combined trochleoplasty and medial patellofemoral ligament reconstruction for recurrent patellar dislocations in severe trochlear dysplasia: a minimum 2-year follow-up study. *Am J Sports Med* 2013;41(5):1005-12.