

# Tratamiento de las fracturas periprotésicas de fémur Vancouver B2 y B3

GERMÁN GARABANO, CÉSAR ÁNGEL PESCIALLO, GABRIEL NAZUR,  
DAMIÁN ARROQUY y HERNÁN DEL SEL

*Servicio de Ortopedia y Traumatología  
Hospital Británico de Buenos Aires*

## RESUMEN

**Introducción:** Las fracturas periprotésicas femorales luego de un reemplazo total de cadera son cada vez más prevalentes. Cuando estas asientan sobre un tallo flojo (B2) o con déficit de capital óseo (B3), según la clasificación de Vancouver, el tratamiento es la revisión del tallo femoral.

**Materiales y métodos:** Se analizó retrospectivamente a 22 pacientes, 9 fracturas tipo B2 y 13 tipo B3 de la clasificación de Vancouver. El promedio del seguimiento fue de 48 meses. Se utilizaron tallos largos cementados junto con aloinjerto óseo impactado, tablas corticales, tallos largos no cementados de fijación distal y endoprótesis no convencionales, según el caso.

**Resultados:** Se observó la curación y la remodelación de la fractura en todos los pacientes. Las complicaciones fueron 2 (9%) luxaciones, 1 (4,5%) infección, 1 (4,5%) fractura de calcar, 1 (4,5%) aflojamiento de cotilo y 2 (9%) decesos.

**Conclusiones:** Las fracturas posoperatorias periprotésicas de fémur tipo B2 y B3 requieren recambio del tallo femoral, si bien existe una tendencia actual a utilizar tallos no cementados, en esta serie, dada la superposición de tratamientos, según cada subtipo de fractura, no obtuvimos diferencias entre el uso de tallos cementados junto con injerto y tallos no cementados. En casos de grave déficit de capital óseo, las endoprótesis no convencionales ofrecen una opción terapéutica para pacientes con baja demanda funcional. La clasificación de Vancouver es un instrumento útil para evaluar y decidir el tratamiento.

**PALABRAS CLAVE:** Fractura periprotésica de cadera. Tallo largo cementado. Tallo largo no cementado. Revisión de cadera.

**TREATMENT OF VANCOUVER B2 AND B3 PERIPROSTHETIC FRACTURES OF THE FEMUR**

## ABSTRACT

**Background:** Periprosthetic fractures of the femur are becoming more prevalent. When this fracture occurs in a loose stem (B2) or with bone loss (B3), the treatment is femoral stem revision.

**Methods:** We analyzed retrospectively 22 patients, 9 with type B2 fractures and 13 with type B3 fractures of the Vancouver classification. Follow-up averaged 48 months. We used cemented long stems, with impacted bone allograft, strut allograft, uncemented long stems (with distal fixation) and unconventional endoprosthesis according to the case.

**Results:** All fractures healed and remodeled. The complications were 2 (9%) dislocations, 1 (4.5%) infection, 1 (4.5%) calcar fracture, 1 (4.5%) loosening of cemented acetabular component and 2 (9%) deaths.

**Conclusions:** The periprosthetic femoral fractures B2 and B3 require replacement of the femoral stem, while there is a trend to use uncemented stems; in this series due to the overlap of treatments according to each subtype of fracture, there were no differences between the use of cemented stems with allograft or uncemented stem. In cases of severe bone loss the unconventional endoprosthesis offer a treatment option for patients with low functional demand. The Vancouver classification is a useful tool to guide the surgeon on the treatment.

**KEY WORDS:** Hip periprosthetic fracture. Cemented long-stem, cementless long-stem. Hip revision.

Recibido el 12-5-2012. Aceptado luego de la evaluación el 27-11-2012.

Correspondencia:

Dr. GERMÁN GARABANO  
ggarabano@gmail.com

## Introducción

Sobre la base de los excelentes resultados a largo plazo y del relativo bajo riesgo de complicaciones, los reemplazos totales de cadera representan uno de los procedimientos más exitosos de la cirugía ortopédica.<sup>1-3</sup> Aunque afortunadamente son poco frecuentes, una de las complicaciones más temidas son las *fracturas periprotésicas*. Estas pueden ocurrir durante el acto quirúrgico (*intraoperatorias*) o después (*posoperatorias*) y afectar el fémur o, con mucha menor frecuencia, el acetábulo.<sup>2-6</sup> En cuanto a las fracturas posoperatorias femorales, su prevalencia varía según la serie analizada entre el 0,1% y el 2,1% para los procedimientos primarios, llega hasta un 4%-6% en cirugías de revisión y hasta el 26% en algunas series con la utilización de injerto óseo impactado.<sup>3,6-8</sup>

En la actualidad, el continuo crecimiento en la incidencia de estas fracturas puede explicarse por diferentes motivos, entre los que podemos destacar, el aumento del número de procedimientos anuales en todo el mundo, la ampliación de sus indicaciones, el aumento en la expectativa de vida de la población, y de la duración de la prótesis a largo plazo.<sup>7,9-12</sup>

Si bien se han ideado diferentes modalidades de tratamiento para cada una de ellas, el subtipo B1 requiere de osteosíntesis con conservación del implante, mientras que los subtipos B2 y B3 de la clasificación desarrollada por Duncan y Masry<sup>4</sup> (Tabla 1) donde coexisten la fractura con aflojamiento del componente femoral (B2) y el déficit de capital óseo (B3) necesitan el recambio protésico según diferentes autores (Fig. 1).<sup>4,8,10,12-16</sup>

La revisión del componente femoral luego de una fractura periprotésica puede resultar técnicamente demandante, no está exenta de riesgos y complicaciones, y representa un desafío para el cirujano ortopédico.<sup>17</sup> Lindhal y cols.<sup>18,19</sup> reportaron un índice del 23% de reoperaciones y del 18% de complicaciones al analizar más

**Tabla 1.** Descripción de la clasificación de Vancouver para las fracturas periprotésicas femorales posoperatorias

Tipo	Localización	Subtipo
A	Región trocantérica	AG Trocánter mayor AL Trocánter menor
B	Alrededor del tallo	B1 tallo fijo B2 tallo flojo B3 déficit de capital óseo
C	Distal al tallo	

de 1000 fracturas periprotésicas, mientras que Towels y Beals publicaron pobres resultados en el 52% de los casos analizados.<sup>20</sup>

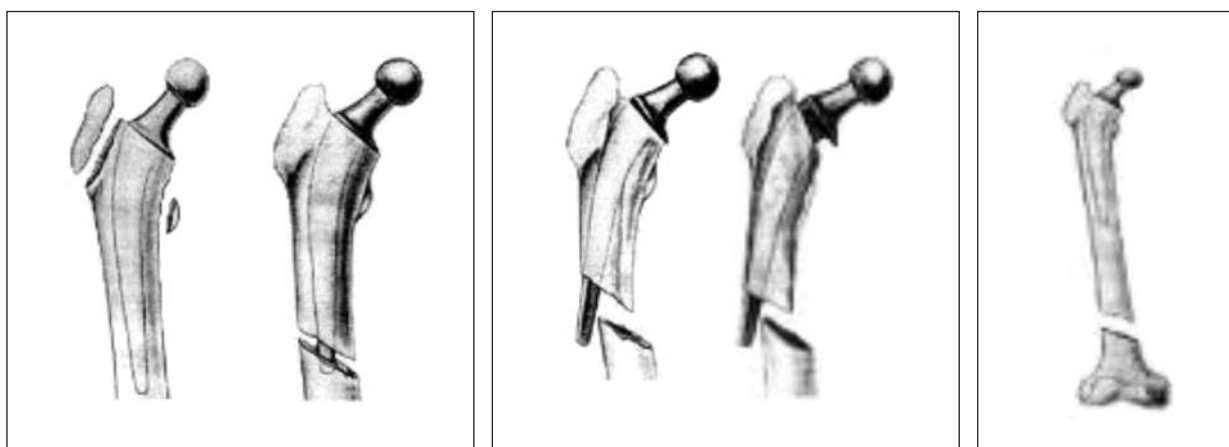
El objetivo del presente trabajo es mostrar nuestra experiencia en el tratamiento de las fracturas periprotésicas de fémur subtipos B2 y B3 de la clasificación de Vancouver analizando retrospectivamente una serie de pacientes tratados en nuestro Centro.

## Materiales y Métodos

Entre 1997 y 2010, en nuestro Centro, se trataron 51 fracturas periprotésicas de cadera, de las cuales 31 (61%) fueron posoperatorias. Se excluyeron las fracturas A, B1 y C, y quedaron 9 (29%) fracturas que correspondían al subtipo B2 y 13 (71%), al subtipo B3 de la clasificación de Vancouver.<sup>4,5</sup>

La serie estaba conformada por 14 (63%) mujeres y 8 (37%) varones, con un promedio de edad de 76,4 años (rango 57-87). De las 22 fracturas, 19 (86,3%) se habían producido alrededor de una prótesis primaria y 3 (13,7%), luego de una revisión.

Los diagnósticos que motivaron los reemplazos primarios fueron coxartrosis en 15 casos, 3 fracturas mediales de cuello femoral y una artritis reumatoide, mientras que las 3 revisiones



**Figura 1.** Imagen esquemática de los diferentes tipos de fracturas periprotésicas, según la clasificación de Vancouver.

obedecieron a aflojamientos mecánicos. Los resultados clínicos y radiográficos fueron evaluados retrospectivamente analizando las historias clínicas y los estudios radiográficos de cada paciente.

El tiempo promedio entre la colocación de la prótesis primaria y la fractura fue de 12 años y el tiempo entre la revisión y la fractura fue de 7 años en promedio. Los reemplazos primarios fueron cementados en 16 casos y no cementados en 3, mientras que las revisiones fueron cementadas en todos los casos. Cabe destacar que, de las 22 fracturas, en 10 casos, el reemplazo primario se había realizado en otro Centro, con lo cual no contamos con un seguimiento radiográfico antes de la fractura.

Todos los pacientes fueron operados por el mismo equipo quirúrgico, en quirófano de flujo laminar, con anestesia raquídea hipotensiva. El abordaje utilizado fue siempre la vía poste-

rolateral. Todos los pacientes recibieron cefazolina 1 g por vía endovenosa, antes de la cirugía, durante esta y en el posoperatorio, y la profilaxis tromboembólica se realizó con heparina de bajo peso molecular.

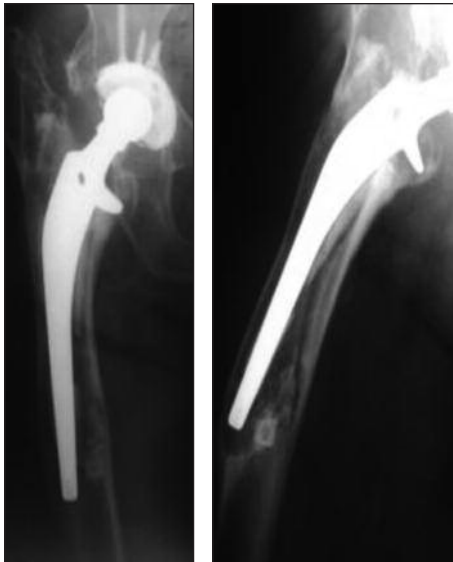En cuanto al tratamiento realizado según los subtipos (Tabla 2), para el subtipo B2, se utilizaron 3 (33%) prótesis de tallo largo cementadas asociadas a injerto óseo en 2 casos y una malla metálica, 6 (67%) prótesis de fijación distal asociadas a lazadas de alambre en 4 casos y a cables en 2 (Fig. 2). La diferente elección de tratamiento para este subtipo se debió a las características del paciente y a las del fémur, el tallo cementado se utilizó en los fémures en chimenea (relación corticomedular a favor de esta última).

Por otro lado, en las fracturas subtipo B3 (Fig. 2), se utilizaron 7 endoprótesis no convencionales, 6 de fémur proximal confec-

**Tabla 2.** Descripción de esta serie según clasificación y tratamiento

Paciente	Edad	Clasificación de Vancouver	Tratamiento
1	76	B2	Prótesis de fijación distal + lazadas de alambre
2	82	B2	Tallo largo cementado + ling + malla
3	83	B2	Prótesis de fijación distal + lazadas
4	78	B2	Prótesis de fijación distal + lazadas + malla
5	57	B2	Prótesis de fijación distal + cables
6	82	B2	Tallo largo cementado + lazadas
7	86	B2	Prótesis de fijación distal + lazadas
8	79	B2	Tallo largo cementado + ling + lazadas
9	75	B2	Prótesis de fijación distal + lazadas
10	84	B3	EPNC
11	83	B3	EPNC
12	89	B3	EPNC
13	69	B3	EPNC
14	70	B3	Tallo largo cementado + ling + lazadas
15	73	B3	Prótesis de fijación distal + lazadas
16	87	B3	EPNC
17	60	B3	Prótesis de fijación distal + lazadas
18	70	B3	Tallo largo cementado + ling + malla + tablas corticales
19	78	B3	Tallo largo cementado + ling + malla + tablas corticales
20	86	B3	EPNC
21	60	B3	Tallo largo cementado + ling + malla
22	84	B3	EPNC

Ling = aloinjerto molido e impactado, EPNC = endoprótesis no convencional.



**Figura 2.** Fractura periprotésica de cadera tipo B3. En la radiografía de perfil (A2), se observa el déficit de capital óseo en el fémur proximal.

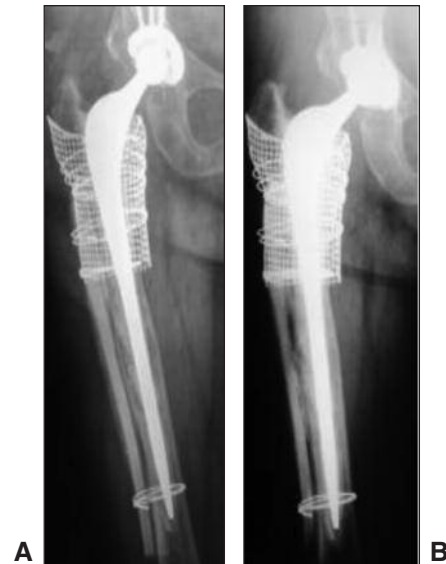cionadas a medida, debido a la importante pérdida de capital óseo y la edad avanzada de los pacientes; y una de fémur total en un paciente donde el déficit se extendía tanto a distal que el fémur remanente no era suficiente como para aceptar el tallo protésico, además de tener una importante afección artrósica de la rodilla. Cuatro tallos largos cementados asociados a injerto óseo molido e impactado en 3 y en 2 con aloinjerto estructural en forma de tablas junto a lazadas de alambre intentando devolver a estos el déficit óseo, mientras que las tablas fueron colocadas como refuerzo en las zonas más debilitadas de las corticales (Fig. 3); finalmente, en los dos casos restantes, se utilizaron 2 prótesis de fijación distal asociadas a lazadas de alambre, dado que las características de estos últimos 2 fémures en su zona distal aceptaban la colocación de estos tallos (Fig. 4).

Es importante destacar aquí que, en cuanto a la clasificación realizada antes de la cirugía, esta cambió durante la cirugía: 2 de las clasificadas como B2 en el preoperatorio fueron, en realidad, B3, con lo cual se utilizó adicionalmente al plan quirúrgico inicial, injerto óseo molido e impactado de nuestro banco de huesos. Esto puede ser consecuencia de que, si bien al planificar la cirugía de revisión, en ocasiones, pueden existir dudas en cuanto a la pérdida de capital óseo, a que luego de retirar el implante el déficit aumente o a la combinación de ambos; por lo tanto, previendo esto se contó con el injerto molido para utilizar en caso de ser necesario.

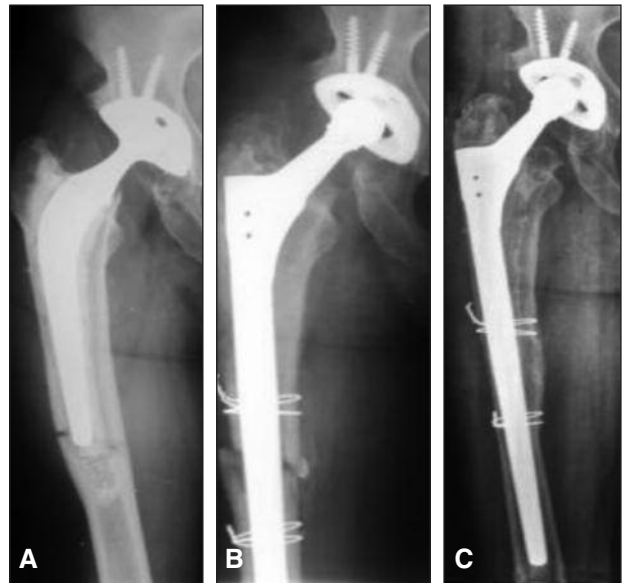
El promedio de seguimiento de la serie fue de 48 meses (12-96 meses).

## Resultados

En los 9 casos de fracturas B2, se observó la curación y la remodelación de la fractura. El tiempo promedio de internación fue de 7 días (rango 6-14). El Harris Hip Score posoperatorio promedio fue de 78 puntos (rango



**Figura 3. A.** Radiografía del posoperatorio inmediato de un paciente en el que se utilizó un tallo largo cementado, aloinjerto óseo impactado, malla metálica y una tabla cortical de aloinjerto. **B.** Radiografía a los tres años de la cirugía. Se observa la curación de la fractura, la reabsorción parcial de la tabla y la integración del injerto molido.



**Figura 4. A.** Fractura periprotésica de cadera, con aflojamiento del tallo femoral cementado (tipo B2) **B.** Radiografía del posoperatorio inmediato, donde se observa la fractura tratada con una prótesis de fijación distal junto a dos lazadas de alambre, con lo que se obtuvo una buena reducción. **C.** Radiografía posoperatoria a los 8 meses, donde se observa la curación y la remodelación de la fractura.

69-82). En los dos casos donde se utilizó un tallo largo asociado a injerto óseo molido, se observó la osteointegración con un hundimiento inicial del tallo de 4 mm en

un caso, que se estabilizó a los 4 meses; además otro paciente presentó una fractura de calcar asociada también al hundimiento de un tallo, en este caso no cementado, el cual evolucionó favorablemente con tratamiento incruento.

En cuanto a los casos clasificados como B3, dividiremos los resultados entre aquellos en los que se utilizaron prótesis de revisión y aquellos en los que se emplearon prótesis no convencionales, pues la agresividad del procedimiento, las características de los pacientes y su recuperación posoperatoria difieren bastante. En los primeros, se observó la curación y la remodelación ósea con integración del injerto. El tiempo promedio de internación fue de 8 días (rango 6-13). En los 2 casos en los que se utilizaron adicionalmente tablas corticales como refuerzo, se observó la reabsorción parcial de estas con el consecuente aflojamiento de las lazadas. Hubo un caso (7%) de infección a los 18 días de la cirugía que fue solucionado con una toilette quirúrgica y que evoluciona favorablemente hasta la fecha, y un episodio de luxación que requirió reducción cerrada sin repetir el episodio en otro paciente. Por último, un paciente presentó un hundimiento del tallo femoral de 10 mm que, aunque se consideró como una falla radiográfica, el paciente hasta el último control no requirió de revisión.

En cuanto a los 7 casos tratados con prótesis no convencionales, el tiempo promedio de internación fue de 12 días (rango 10-18). Las complicaciones fueron 2 (28%) pacientes que sufrieron un único episodio de luxación protésica, en las que fue necesaria una reducción cerrada y que evolucionan favorablemente y uno presenta en la actualidad un aflojamiento radiográfico de cotilo (14%) el cual todavía no fue revisado. Un paciente murió a los 7 días de la operación por un infarto agudo de miocardio y otro murió a los 27 meses por causas no relacionadas con la cirugía.

## Discusión

El primer informe de una fractura periprotésica de fémur luego de un reemplazo total de cadera fue publicado por Horwitz y Lenobel, en 1954. Comunicaron un caso de una fractura intertrocantérica alrededor de un tallo cementado. La primera serie con un mayor número de pacientes (20 casos) pertenece a Whittaker y cols., publicada en 1974.<sup>6</sup>

La presencia de una fractura periprotésica no debe entenderse como un hecho casual, sino por el contrario, por la concurrencia de ciertos factores epidemiológicos, como trauma, edad avanzada, algún grado de osteopenia, múltiples operaciones, aflojamiento y osteólisis periprotésica.<sup>7-10,16</sup> Diversos autores han concluido en que el trauma de menor energía, el aflojamiento y la osteólisis son los principales factores determinantes del desarrollo

de una fractura periprotésica femoral (FPF).<sup>2,4,7,21-25</sup> De acuerdo con esto, Beals y Tower<sup>20</sup> comunicaron que, en el 84% de su serie, la fractura fue causada por una caída o trauma de menor energía, mientras que Johanson y cols.,<sup>25</sup> Christensen y cols.,<sup>8</sup> Berry<sup>2</sup> detectaron que, entre el 30% y el 74% de sus pacientes, tenían aflojamiento u osteólisis periprotésica en diferentes grados. En nuestro medio, Farfalli y cols.<sup>26</sup> publicaron una serie en la que el 58% de los pacientes tenía signos claros de aflojamiento. En la Tabla 3, se enumeran otros factores de riesgo.

Si bien existen diferentes sistemas de clasificación para estas fracturas (Oregon, Jensen, Whittaker, Bethea, Tower y Beals, Johansson, etc.), en este artículo, utilizamos la clasificación de Vancouver.<sup>4</sup> De acuerdo con esta, las fracturas tipo B, que se sitúan alrededor del tallo femoral, representan el tipo de FPF más frecuente, con una incidencia cercana al 87% y, de estas aproximadamente el 82% corresponden a los subtipos B2 y B3.<sup>4,5,13,27,28</sup> Como características particulares ambas presentan aflojamiento del componente femoral, además, en el subtipo B3, hay déficit de capital óseo en el fémur proximal. A partir de dicha clasificación, los mismos autores diseñaron un algoritmo de tratamiento en el cual para el subtipo B2 recomiendan la revisión del componente femoral utilizan-

**Tabla 3.** Factores de riesgo locales y sistémicos asociados con las fracturas periprotésicas de cadera

Sistémicos	Locales
Osteopenia	Prótesis no cementadas
Osteoporosis	Deformidades en fémur proximal (displasia, pseudoartrosis, osteotomías previas, etc.)
Osteomalacia	Seudoartrosis
Osteogénesis imperfecta	Revisiones (osteoporosis por desuso, déficit de capital óseo, osteólisis)
Artritis reumatoide	Aflojamientos protésicos
Enfermedad de Paget	Sitios de estrés o debilitamientos en corticales (retiro de placas, tornillos, ventanas, osteotomías, etc.)
Sexo femenino	Copas elípticas
Mayor edad	
Talasemia	
Enfermedad neuromusculares	

do un tallo largo cementado o no y el uso de aloinjerto, si es necesario, mientras que, para el subtipo B3, proponen en caso de pacientes jóvenes o activos la revisión del tallo junto a injerto óseo, aloprótesis o, en pacientes mayores con menor expectativa de vida y poca demanda funcional, prótesis no convencionales.<sup>3,5,13,28</sup>

La mayoría de los autores recomiendan para la revisión emplear un tallo largo que sobrepase distalmente el sitio de fractura, al menos, 2 diámetros de cortical, pero no existe consenso aún si los tallos cementados logran mejores resultados que los no cementados; en la literatura actual, hay diferentes reportes a favor de cada uno de ellos.<sup>4,10,13,18,19,26,29,30</sup>

Schmidt y cols.<sup>31</sup> y Bethea y cols.<sup>3</sup> recomiendan los tallos no cementados de fijación distal suplementados al aloinjerto estructural en forma de tablas, y reservan los tallos cementados para pacientes de mayor edad junto a la utilización de aloinjerto molido e impactado, y hacen hincapié en que el cirujano no debe permitir que el cemento se interponga en el sitio de fractura para disminuir la incidencia de pseudoartrosis.<sup>13,18,22</sup>

Tsiridis y cols. comunicaron 75 fracturas B2 y B3, tratadas con tallos largos cementados asociados a injerto óseo con técnica de Ling.<sup>32</sup> En dicho estudio, hubo un 84% de buenos resultados, y destacan, de acuerdo con Leopold y Rosemberg,<sup>24</sup> que, cuando el canal medular mide más de 20 mm y la diáfisis capaz de albergar un tallo de fijación distal es superior a 4 cm, lo recomendable es utilizar esta técnica de reconstrucción. Entre las complicaciones relacionadas con esta técnica (además de la luxación, la infección y la pseudoartrosis de la fractura comunes a cualquier tipo de reconstrucción que se utilice en esta patología),<sup>4,9,10,12,17,18,32</sup> se encuentran las fracturas intraoperatorias (inclusive las falsas vías) y las posoperatorias con una incidencia del 4% al 25%, según la serie.<sup>4,10,11,15,24,26</sup> La incidencia de hundimiento protésico ha disminuido gracias a las mejoras en las técnicas de impactación del injerto y del cementado, se comunica una incidencia que oscila entre el 2% y el 9%.<sup>24,33-35</sup> A largo plazo,<sup>32,36,37</sup> el aflojamiento aséptico representa aproximadamente el 2%-14%, según diferentes autores.<sup>32,33,36-39</sup>

En cuanto al empleo de tallos no cementados porosos extendidos, que requieren, al menos, 4 cm (idealmente 6 cm) de diáfisis para su correcta colocación inicial a presión, numerosos autores informaron buenos resultados, sobre todo, en fracturas subtipo B2.<sup>3,15,18</sup> Mac Donald y cols. (14 pacientes) y Springer y cols. (30 pacientes) obtuvieron un 100% de consolidación de las fracturas subtipo B2 tratadas con estos tallos.<sup>36,38</sup> Incavo, Moran, Kolstad, Ko y Lindahl publicaron resultados similares con tallos estriados en sus respectivas series.<sup>18,21,22,39,40</sup> Estos autores destacan la posibilidad de una fractura en el extremo del tallo como complicación, la cual aumenta ante la utilización de tallos rectos, corticales debilitadas o

fémures con deformidades plásticas; en tanto que resaltan la posibilidad de dolor en la cara anterior del muslo con el empleo de los tallos porosos extendidos sobre todo aquellos de mayor grosor.<sup>15,19,25,38,39,41</sup> Asimismo, se puede mencionar el hundimiento protésico (del 0% al 17%).<sup>15,17,23,38</sup>

Al igual que estos autores, obtuvimos un 100% de consolidación de las fracturas subtipo B2, utilizando prótesis cementadas (3 casos), en 2 de ellos se usó también injerto óseo molido y prótesis no cementadas de fijación distal (6 casos).

En caso de la FPF subtipo B3, el tratamiento y la reconstrucción protésica presentan diferentes opciones según las características del paciente, de las preferencias y la experiencia del cirujano. Aquí primeramente se plantea la opción de intentar una reconstrucción o bien reemplazar el fémur proximal. Analizando la bibliografía internacional, no encontramos grandes series con este tipo de fractura.

Berry publicó una serie de 8 casos tratados con tallos no cementados estriados de fijación distal, y logró la curación en todos los casos.<sup>17</sup> Kolstad también con una serie pequeña (11 casos) obtuvo buenos resultados utilizando la prótesis de fijación distal tipo Wagner.<sup>21</sup> Con esta misma prótesis, Böhm comunicó también buenos resultados en 12 de los 13 pacientes tratados.<sup>7</sup> Para este tipo de fracturas, aún no hay consenso sobre el uso de tallos largos cementados o no cementados, pero muchos autores informan que el índice de reoperación es menor con los segundos.<sup>3,9,13,16,31</sup>

En cuanto a la utilización de tallos de fijación distal o cementados asociados o no a injerto óseo, para tratar este tipo de fracturas, en nuestra serie, obtuvimos resultados similares a los publicados por estos autores.

Otra opción terapéutica para las fracturas subtipo B3, cuando estas coexisten con un severo déficit de capital óseo proximal, en las que el uso de tallos estriados de fijación distal queda relegado a casos concretos, la constituyen las prótesis no convencionales originalmente diseñadas para el tratamiento de las reconstrucciones femorales luego de una resección oncológica.<sup>4,12,26,29</sup>

El uso de megaprótesis descrito por Springer y cols. tiene como ventaja principal la estabilidad inicial de la construcción, lo que permite la rápida movilización del paciente; en tanto que sus desventajas, según diferentes autores, son la reconstrucción del aparato abductor y su bajo índice de revisión en caso de ser necesario, y se recomienda para pacientes con una expectativa de vida limitada donde la rápida movilización con apoyo en la deambulación sea obligatoria.<sup>36</sup> Malkani y cols. publicaron una serie de 50 casos, con una supervivencia del implante del 64% a 12 años.<sup>30,31</sup> También debemos destacar que este procedimiento se asocia a un alto índice de complicaciones, como la luxación y la infección (las más frecuentes). Respecto a las luxaciones, Masri y Duncan<sup>4</sup>

recomiendan emplear copas bipolares o constreñidas para disminuirlas. Así mismo debemos comprender que este procedimiento, en muchos casos, se efectúa en pacientes con infecciones inveteradas o con múltiples operaciones, lo que representa una cirugía de rescate.

En 2010, publicamos una serie de 26 pacientes tratados con endoprótesis no convencional y un seguimiento de 3,2 años. En esta serie, coincidiendo con la bibliografía internacional, comunicamos que la infección y la luxación protésica fueron las complicaciones más frecuentes, con índices del 19% y 31%, respectivamente, con una supervivencia protésica del 92%.<sup>12</sup> Por otro lado, el uso de aloprótesis, popularizado por Alan Gross<sup>16</sup> es la opción para pacientes más activos y con mayor demanda que los del grupo anterior. Su ventaja teórica es la restitución del déficit óseo y la posibilidad de reanclar las partes blandas y el trocánter mayor a la construcción. Aunque resaltan que la estabilidad absoluta de esta reconstrucción requiere de la integración del hueso injertado al huésped, lo que demora aproximadamente entre 3 y 6 meses. En 2006, este mismo autor junto a sus colaboradores reportó una serie de 25 FPF subtipo B3 con un seguimiento promedio de 5 años y obtuvo un 84% de buenos resultados.<sup>42</sup> En la misma serie, comunicaron falta de osteointegración (16%), resorción del injerto (24%) y aflojamiento aséptico (3 tallos).

En la serie presentada, hubo un 28% de luxaciones con las prótesis no convencionales y una mortalidad también del 28% a los 4 años de seguimiento, a dichos pacientes se les permitió la bipedestación sin restricción de carga a partir de las 48 horas.

## Conclusión

La utilización de la clasificación de Vancouver y el algoritmo desarrollado por sus autores otorga excelentes bases para decidir el tratamiento de las FPF, aunque debemos destacar que la decisión debe estar basada en el análisis por separado de cada caso en particular.

En nuestra serie, se obtuvieron similares resultados con las prótesis cementadas y no cementadas en las fracturas subtipo B2 y B3.

En la bibliografía, no hay acuerdo sobre la utilización de tallos cementados asociados a injerto óseo o no cementados para las fracturas subtipo B2 y algunos casos concretos con subtipo B3, pero la tendencia actual impugna a favor del empleo de los tallos no cementados.

En el caso de las fracturas subtipo B3, asociadas a importante déficit de capital óseo tratadas con endoprótesis no convencional, la complejidad del procedimiento aumenta y el índice de complicaciones es alto como muestra esta serie y demás publicaciones internacionales. Es recomendable que se realicen en centros de referencia y estén en manos de cirujanos con experiencias en este tipo de reconstrucciones.

Esta serie presentada, como es un análisis retrospectivo, con bajo número de pacientes, y superposición de tratamientos entre los diferentes subtipos no nos permite dar luz sobre el tratamiento más conveniente para cada uno de ellos. Se necesitan series con más cantidad de pacientes, con tratamientos protocolizados y estandarizados para definir claramente las indicaciones.

## Bibliografía

1. **Beals RK, Tower SS.** Periprosthetic fractures of the femur. *Clin Orthop* 1996;327:238-46.
2. **Berry DJ.** Periprosthetic fractures associated with osteolysis. *J Arthroplasty* 2003;18(3):107-11.
3. **Bethea JS, DeAndrade JR, Welch RB.** Proximal femur fractures following total hip arthroplasty. *Clin Orthop* 1982;170:95-106.
4. **Duncan CP, Masri BA.** Fractures of the femur after hip replacement. *Inst Course Lect* 1995;45:293-304.
5. **Masri BA, Meek RMD, Duncan CP.** Periprosthetic fractures evaluation and treatment. *Clin Orthop* 2004;420:80-95.
6. **Brady OH, Masry BA.** The reliability and validity of the Vancouver Classification of femoral fractures after hip replacement. *J Arthroplasty* 2000;62:159-62.
7. **Böhmer P, Bischel O.** Femoral revision with Wagner SL revision stem. *J Bone Joint Surg Am* 2001;83:1023-31.
8. **Christensen CM, Seger BM, Schultz RB.** Management of intraoperative femur fractures associated with revision hip arthroplasty. *Clin Orthop* 1989;248:77-80.
9. **Morales del Cano JJ, Hernandez JA.** Fracturas periprotésicas del fémur. *Rev Asoc Argent Ortop Traumatol* 2005;70(4):334-8.
10. **Olivetto R, Roitman G.** Fracturas femorales periprotésicas. *Rev Asoc Arg Ortop Traumatol* 2007;72:123-9.
11. **Cooke PH, Newman JH.** Fractures of the femur in relation to cemented prostheses. *J Bone Joint Surg Br* 1998;12:1067-70.
12. **Vedoya SP, Garabano G, del Sel H.** Reemplazo de cadera con megaprótesis en patología no tumoral. *Rev Asoc Argent Ortop Traumatol* 2009;74:282-9.
13. **Abendschein W.** Periprosthetic femur fractures: a growing epidemic. *J Orthop* 2003;30:235-9.

14. **Giannoudis PV, Tsiridis E.** Principles of internal fixation and selection of implants for periprosthetic femoral fractures. *J Care Injury* 2007;38:669-87.
15. **Gomez HA.** Fracturas periprotésicas de la cadera. *Rev Asoc Argent Ortop Traumatol* 2011;76:184-193.
16. **Gross AE, Wong P.** The use of structural allograft for treating periprosthetic fractures about the hip and knee. *Orthop Clin North Am* 1999;30:259-64.
17. **Berry DJ.** Treatment of Vancouver B3 periprosthetic femur fracture with a fluted tapered stem. *Clin Orthop* 2003;417:224-31.
18. **Lindahl H, Oden A, Garellick G.** Risk factor for failure after treatment of a periprosthetic fracture of the femur. *J Bone Joint Surg Br* 2006;88:26-30.
19. **Lindahl H, Malchau H, Herberts P.** Periprosthetic femoral fractures classification and demographic of 1049 PFF from Swedish Nat Hip Arthrop Reg. *J Arthroplasty* 2005;20:857-62.
20. **Tower SS, Beals RK.** Fractures of the femur after hip replacement. *Orthop Clin North Am* 1999;30:235-47.
21. **Koolstad K.** Revision THR after periprosthetic femoral fracture. *Acta Orthop Scand* 1994;65:505-8.
22. **Ko PS, Lee OB, Lam JJ.** Distal fixation with Wagner revision stem in treating Vancouver type B2 periprosthetic femur fracture in geriatric patients. *J Arthroplasty* 2003;18:4:446-52.
23. **Levine BR, Della Valle CJ, Prprosky W.** Extended trochanteric osteotomy for the treatment of Vancouver B2/B3 periprosthetic fractures of the femur. *J Arthroplasty* 2008;23(4):527-33.
24. **Leopold SS, Rosemberg AG.** Current status impaction allografting for revision of femoral component. *Inst Course Lect* 2000;49:111-18.
25. **Johansson JE, Mc Broom R, Barrington TW.** Fracture of the ipsilateral femur in patients with total hip arthroplasty. *J Bone Joint Surg Am* 1981;63:1435-42.
26. **Farfalli LA, Bazan O, Levi A.** Tratamiento de las fracturas homolaterales del fémur en artroplastias totales de cadera. *Rev Asoc Argent Ortop Traumatol* 1991;56(4):431-43.
27. **Lewallen DG, Berry DJ.** Periprosthetic fractures of the femur after total hip arthroplasty. *Inst Course Lect* 1998;47:243-9.
28. **Lindahl H.** Epidemiology of periprosthetic femur fracture around a total hip arthroplasty. *J Care Injury* 2007;38:651-54.
29. **Malkani AL, Paiseo JM.** Proximal femoral replacement with a megaprosthesis. *Inst Course Lect* 2000;49:144-6.
30. **Malkani AL, Sim FH.** Long term results of proximal femoral replacements for non neoplastic disorder. *J Bone Joint Surg Br* 1995;77:351-6.
31. **Schmidt AH, Kyle RF.** Periprosthetic fractures of the femur. *Orthop Clin North Am* 2002;1:143-52.
32. **Tsiridis E, Haddad FS, Gie GA.** Impaction femoral allografting and cemented revision for periprosthetic femoral fractures. *J Bone Joint Surg Br* 2004;86:1124-32.
33. **Halliday BR, Timperley AJ, Gie GA, Ling RSM.** Femoral impaction grafting with cement in revision THR. *J Bone Joint Surg* 2003;85(6):809-19.
34. **Pekkarinen J, Alho A, Lepisto J.** Impaction bone grafting in revision hip surgery: a high incidence of complications. *J Bone Joint Surg Br* 2000;82:103-7.
35. **Morrey BF, Kavanagh BF.** Complications with revision of the femoral component of THA. *J Arthroplasty* 1992;7:71-9.
36. **Springer BD, Berry DJ.** Treatment of periprosthetic femoral fractures following total hip arthroplasty with femoral component revision. *J Bone Joint Surg Am* 2003;85:2156-62.
37. **Eldridge JD, Smith EJ, Learmouth ID.** Massive early subsidence following femoral impaction grafting. *J Arthroplasty* 1997;12:535-40.
38. **Mc Donald SJ, Paprosky WG.** Periprosthetic femoral fracture treated with a long stem cementless component. *J Arthroplasty* 2001;16:379-83.
39. **Morand MC.** Treatment of periprosthetic femoral fracture around total hip arthroplasty with extensive coated femoral component. *J Arthroplasty* 1996;11:981-8.
40. **Incavo SJ, Beard DM.** One-stage revision of periprosthetic fractures around loose total hip arthroplasty. *Am J Orthop* 1998;27:35-41.
41. **Mont MA, Maar DC.** Fractures of the ipsilateral femur after hip arthroplasty. *J Arthroplasty* 1994;9(5):511-9.
42. **Mauri AC, Pressman A, Gross A.** Proximal femoral allograft treatment of Vancouver type B3 periprosthetic femoral fractures after total hip arthroplasty. *J Bone Joint Surg Am* 2006;88:953-8.