

Enclavado endomedular retrógrado en fracturas diafisarias de fémur: indicaciones, técnica y resultados

SEBASTIÁN PEREIRA, ALFONSO LUGONES, GABRIEL I. VINDVER y FERNANDO M. BIDOLEGUI

E.CI.CA.RO, Hospital Sirio-Libanés, Ciudad Autónoma de Buenos Aires

RESUMEN

Introducción: El enclavado endomedular fresado anterógrado es el método de elección para el tratamiento de las fracturas diafisarias de fémur. Sin embargo, la técnica retrógrada surgió como alternativa para situaciones en las que la técnica anterógrada tiene ciertas desventajas.

Materiales y Métodos: Entre marzo de 2001 y enero de 2011, se realizaron 110 enclavados retrógrados de fémur, 34 de ellos en pacientes con fracturas diafisarias de fémur. Los mecanismos de lesión fueron: colisión vehicular (15 casos), traumatismo de baja energía (18 casos) y proyectil de arma de fuego (1 caso). Once pacientes (31%) tenían lesiones asociadas.

Resultados: Treinta y tres pacientes consiguieron la consolidación ósea (97%). El tiempo medio de consolidación fue de 84 días para los clavos fresados y de 112 días para los no fresados. Hubo un caso de retraso de la consolidación. El rango de movilidad de la rodilla promedio fue de 130° de flexión (mínimo 100° y máximo 150°). Seis pacientes (17,6%) refirieron dolor de rodilla.

Conclusiones: El clavo retrógrado para el tratamiento de fracturas diafisarias de fémur consigue resultados de consolidación similares a los del clavo anterógrado de fémur. Sus posibles ventajas son la técnica simple, un menor tiempo quirúrgico y la posibilidad de operar sin el uso de una mesa de tracción.

PALABRAS CLAVE: Fractura diafisaria de fémur. Enclavado retrógrado. Resultados.

RETROGRADE NAILING FOR DIAPHYSEAL FEMORAL FRACTURE: INDICATIONS, TECHNIQUE AND OUTCOMES

ABSTRACT

Background: The antegrade intramedullary reamed nailing is the method of choice for treating diaphyseal femoral fractures. Nevertheless, the retrograde technique has emerged as an alternative for situations in which the antegrade one presents certain disadvantages.

Methods: Between March 2001 and January 2011, 110 femoral retrograde nailings were performed. Thirty-four were performed in patients with diaphyseal femoral fractures. Mechanisms of injury were vehicular collision (15 cases), low energy trauma (18 cases) and ballistic trauma (1 case). Eleven patients (31%) presented associated injuries.

Results: Thirty-three patients achieved consolidation (97%). Healing after procedure occurred at 84 days for the reamed group and 112 for the undreamed one. We had one case of consolidation delay that was resolved inserting a larger diameter reamed nail together with autologous graft. The average range of motion was 130° of flexion (minimum 100°, maximum 150°). Six patients (17.6%) reported knee pain.

Conclusions: The retrograde nailing for diaphyseal femoral fractures yields consolidation results similar to those of the antegrade nailing. The possible advantages are: simple technique, the avoidance of traction table use during surgery and shorter surgical time.

KEY WORDS: Diaphyseal femoral fracture. Retrograde nailing. Outcomes.

Introducción

El enclavado endomedular (EEM) anterógrado ha demostrado ser el método de elección para el tratamiento de las fracturas diafisarias de fémur, debido a sus excelentes resultados y los bajos índices de complicaciones.¹⁻⁴ Sin embargo, esta técnica plantea dificultades en algunos escenarios, como las fracturas de fémur asociadas a fractura

Recibido el 27-11-2013. Aceptado luego de la evaluación el 5-5-2014.

Correspondencia:

Dr. SEBASTIÁN PEREIRA
sebopereira@hotmail.com

del cuello femoral ipsilateral, a fractura de acetábulo, a fractura de pelvis o tibia; como así también en pacientes politraumatizados, obesos, con limitada movilidad de la cadera y en embarazadas. Con la técnica anterógrada también se reportaron inconvenientes, como parálisis del nervio pudendo debido al uso de la mesa de tracción,^{5,6} dificultades con el acerrojado distal y con la correcta ubicación del punto de entrada, alta incidencia de osificación heterotópica y dolor de cadera asociado.^{2,5-8}

La colocación retrógrada de un clavo de fémur surgió inicialmente como una atractiva alternativa en las fracturas supracondíleas o diafisarias bajas de fémur para minimizar las complicaciones asociadas al EEM anterógrado y simplificar el procedimiento. Más tarde, su indicación se extendió a las fracturas diafisarias en los escenarios previamente descritos y, luego, se fue ampliando.⁹⁻¹⁰ El objetivo de este trabajo es demostrar la utilidad y los resultados de la técnica del EEM retrógrado como tratamiento de las fracturas diafisarias de fémur.

Materiales y Métodos

Entre marzo de 2001 y enero de 2011, se realizaron 110 enclavados retrógrados de fémur, 75 en fracturas supracondíleas y 35 en fracturas diafisarias de fémur. Se definió como fracturas diafisarias aquellas en las que el trazo de fractura no involucra el cuadrilátero epifisometafisario de Heim.¹¹ Un paciente fue excluido del estudio, porque fue una osteosíntesis profiláctica debido a una metástasis osteolítica en el fémur a partir de un primario desconocido. Los 34 pacientes restantes eran 15 hombres y 19 mujeres. La edad promedio era de 52.2 años (rango de 16 a 91). Dieciséis fémures derechos y 18 izquierdos. Los mecanismos de lesión fueron: colisión vehicular (15 casos), traumatismo de baja energía (18 casos) y proyectil de arma de fuego (1 caso). Once pacientes (31%) tenían lesiones asociadas (Tabla). Se realizaron evaluaciones clínicas y radiológicas a la segunda y sexta semanas y, luego, mensualmente hasta la consolidación ósea. Se consideró que se había logrado la consolidación cuando el paciente era capaz de soportar peso sin dolor y cuando radiológicamente se observaban puentes óseos en tres corticales. Se evaluaron el rango de movilidad de la rodilla y el dolor, en forma subjetiva, con la escala analógica visual.¹²

Técnica quirúrgica

Se colocó al paciente en decúbito dorsal sobre una mesa radiolúcida con un realce glúteo ipsilateral, se preparó la extremidad y se colocaron campos estériles hasta la raíz del muslo para no interferir con la realización del acerrojado proximal. En los casos con gran conminución, se preparó la otra extremidad para un correcto control de la rotación y la longitud. Se colocó un realce estéril a nivel del hueco poplíteo para mantener una flexión de rodilla de 30°. Bajo control radioscópico, se comprobó la reducción conseguida mediante maniobras a cielo cerrado (en un caso, fue necesaria una reducción a cielo abierto). Se efectuó un abordaje a través del tendón rotuliano de 5 cm de longitud. Se localizó el sitio de ingreso centrado entre los cóndilos en la proyección anteroposterior y ali-

neado con el canal medular en el perfil bajo control radioscópico. Manteniendo la reducción, se practicó el fresado del canal, en forma progresiva, hasta 1 mm más que el clavo por colocar (en 6 casos, clavos no fresados). Se colocó el clavo retrógrado de la longitud medida en la planificación procurando que sus orificios proximales lleguen hasta la altura del trocánter menor y confirmando la completa introducción en el extremo distal. Se efectuaron los bloqueos distales y, luego de controlar la rotación de la extremidad, se realizó el bloqueo proximal en dirección anteroposterior a manos libres, de forma estática o dinámica, según la estabilidad del trazo de fractura.¹ Se lavó profusamente el sitio de ingreso y se cerró la herida por planos. No se utilizó drenaje (Fig. 1).

Posoperatorio

Se indicó un plan de movilización intensivo de la rodilla desde las primeras horas. Cuando se había realizado bloqueo estático, la indicación fue 6 semanas de carga parcial con muletas. En los casos de bloqueo dinámico, se indicó carga según tolerancia.

Resultados

El seguimiento medio fue de 34 meses (mínimo 12 y máximo 73). Treinta y tres pacientes consiguieron la consolidación ósea (97%). El tiempo medio de consolidación fue de 84 días para los clavos fresados y de 112 días para los no fresados. Hubo un caso de retraso de la consolidación (paciente 7) que fue resuelto con la colocación de un clavo fresado retrógrado de mayor diámetro más aporte de injerto autólogo (Fig. 2). El rango de movilidad de la rodilla promedio fue de 130° de flexión (mínimo 100° y máximo 150°). Seis pacientes (17,6%) refirieron dolor de rodilla. En 5 de ellos, el dolor fue leve (inferior a 4 puntos) y, en el restante, moderado (5 puntos). En 3 casos, el dolor se interpretó como secundario a los tornillos de bloqueo distal. En ningún paciente, el dolor limitó la actividad diaria ni requirió una segunda cirugía. No hubo casos de infección de la herida.

Discusión

El EEM retrógrado surgió como alternativa para superar las limitaciones de la técnica anterógrada. Desde un comienzo, se le ha reconocido cierta ventaja en pacientes politraumatizados con fracturas supracondíleas de fémur; sin embargo, con el desarrollo de la técnica, la indicación se ha ido ampliando.^{9,10,13}

Inicialmente la colocación retrógrada del clavo de fémur era extraarticular; en 1984, Swiontkowski publicó una serie de 7 pacientes con fractura ipsilateral de cuello y diáfisis femoral tratados con tornillos canulados y un clavo retrógrado fresado utilizando el cóndilo femoral interno como sitio de entrada. Las complicaciones fueron dos casos de consolidación en varo, un caso de rigidez de rodilla y un caso de infección.⁹

Tabla. Pacientes, mecanismo de lesión, lesión asociada y tratamiento

Paciente	Edad/Sexo	Lado	Mecanismo	Lesión asociada	Clavo	Método de reducción
1	42 F	D	CV	Rodilla flotante (Fractura expuesta de tibia Gustilo I)	F	Cerrada
2	56 M	I	CV	x	F	Cerrada
3	31 M	I	CV	TCE/fractura de la base de cráneo + fractura de tibia proximal expuesta contralateral	NF	Cerrada
4	57 F	I	CV	Rodilla flotante (fractura de tibia Gustilo IIIA)	NF	Cerrada
5	51 M	D	CV	Fractura de cuello femoral ipsilateral	F	Cerrada
6	82 F	I	BE	x	F	Cerrada
7	25 M	I	CV	Traumatismo de tórax	NF	Cerrada
8	20 F	D	CV	x	F	Cerrada
9	90 F	I	BE	x	F	Cerrada
10	65 F	D	BE	DHS previo	F	Cerrada
11	69 M	D	BE	x	F	Cerrada
12	74 F	I	BE	DHS previo	F	Cerrada
13	31 F	D	CV	Rodilla flotante	F	Cerrada
14	33 M	I	CV	Traumatismo de tórax	NF	Cerrada
15	19 M	I	CV	TCE	NF	Cerrada
16	22 M	I	PAF	x	F	Cerrada
17	33 M	I	CV	Traumatismo de tórax	F	Cerrada
18	73 F	D	BE	Enclavado endomedular previo	F	Cerrada
19	19 M	D	CV	Lesión grave de partes blandas del pie	F	Cerrada
20	75 M	D	BE	x	F	Cerrada
21	80 F	I	BE	DHS previo	F	Cerrada
22	16 F	D	CV	TCE + fractura de clavícula izquierda	F	Cerrada
23	22 M	D	CV	Fractura de fémur expuesta Gustilo II + fractura de muñeca derecha	NF	Cerrada
24	71 F	I	BE	x	F	Cerrada
25	88 F	I	BE	x	F	Cerrada
26	91 M	D	BE	DHS previo	F	Cerrada
27	65 F	I	BE	x	F	Cerrada
28	69 F	D	BE	x	F	Cerrada
29	81 F	D	BE	x	F	Abierta
30	70 M	I	BE	x	F	Cerrada
31	37 M	D	CV	Rodilla flotante	F	Cerrada
32	73 F	D	BE	x	F	Cerrada
33	86 F	I	BE	DHS previo	F	Cerrada
34	81 F	I	BE	DHS previo	F	Cerrada

CV = colisión vehicular; BE = baja energía; PAF = proyectil de arma de fuego; NF = no fresado; F = fresado; TCE = traumatismo craneoencefálico; DHS = tornillo dinámico de cadera.

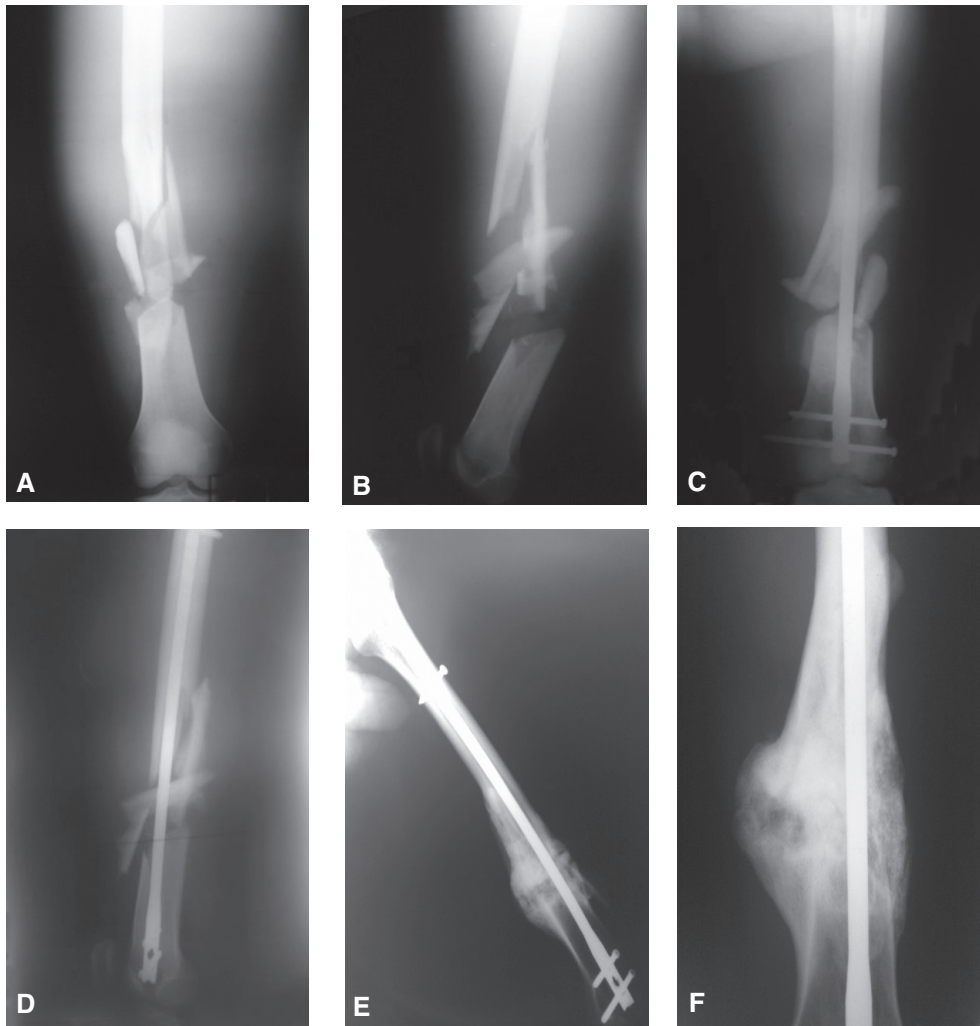


Figura 1. A y B. Radiografías anteroposterior y de perfil de fractura diafisaria conminuta de fémur. C y D. Radiografía posoperatoria inmediata. E y F. Radiografías de control al año. Obsérvese la consolidación ósea.

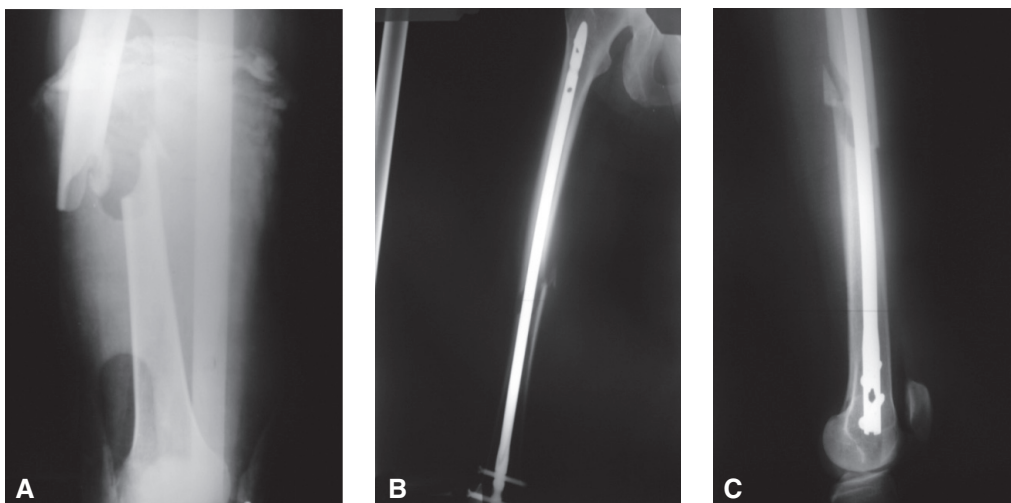


Figura 2. A. Fractura medio-diafisaria de fémur. B y C. Radiografías anteroposterior y de perfil de enclavado endomedular retrógrado.

En 1993, Sanders y cols. extendieron la indicación del enclavado retrógrado para incluir a embarazadas con fractura de fémur, pacientes con fractura de fémur asociada a fractura de acetábulo, pelvis y tibia ipsilateral, y pacientes politraumatizados. Reclutaron 29 fracturas en 24 pacientes, el clavo fue colocado a través de un punto de ingreso extraarticular. Como resultados, comunicaron que 23 de los 25 pacientes que completaron el seguimiento mínimo lograron la consolidación ósea y 4 pacientes presentaron consolidación viciosa. Por lo tanto, concluyen en que el enclavado retrógrado es una alternativa válida cuando la vía anterógrada es dificultosa o se quiere evitar.⁷

Posteriormente, en 1995, Patterson y cols. presentaron una serie de 17 pacientes a los que se les colocó un clavo retrógrado, en 3 casos, utilizaron un sitio de ingreso extraarticular y, en el resto, uno intraarticular. Las complicaciones fueron falta de consolidación ósea (5 casos), fallos del implante (3 casos), una infección y un caso de acortamiento de la extremidad.¹⁰

En resumen, los resultados iniciales con el clavo retrógrado no fueron los esperados, y los autores concluyen en que, en gran parte, fue por las complicaciones de un sitio de ingreso no alineado con el canal femoral. De esta manera, no recomiendan, en forma rutinaria, el uso del clavo retrógrado para las fracturas diafisarias de fémur.

El desplazamiento del sitio de ingreso del clavo desde un sitio extraarticular a un punto intraarticular alineado con el canal femoral produjo mejores resultados de consolidación y bajos índices de complicaciones comparables a los del enclavado anterógrado.

En 1995, Moed y Watson publicaron una serie de 20 pacientes politraumatizados con 22 fracturas diafisarias de fémur, tratados con un clavo retrógrado no fresado insertado a través de un ingreso intercondíleo. Las complicaciones informadas fueron: dos pseudoartrosis, ninguna consolidación viciosa y mínimo dolor de rodilla asociado. Por lo tanto, concluyen en que el empleo de un clavo retrógrado a través de un ingreso intercondíleo minimiza las complicaciones asociadas al ingreso del clavo por un punto no alineado con el canal medular y proponen esta técnica como una alternativa válida para tratar las fracturas diafisarias de fémur.¹⁴

En 1996, Herscovici y Whiteman publicaron una serie de 53 pacientes con fractura de fémur, tratados con clavo retrógrado de fémur a través de un ingreso intercondíleo, en la que pudieron evaluar 41 pacientes. El porcentaje de consolidación fue del 95,5%.¹⁵

Más tarde, en 2001, Ricci y cols. presentaron un trabajo retrospectivo y comparativo con una serie de 293 fracturas de fémur tratadas con clavo anterógrado o retrógrado. Como resultado final informan similares índices de consolidación ósea y de mal alineamiento con ambas técnicas. En la conclusión, reconocen como ventajas del EEM retrógrado de fémur una menor pérdida sanguínea, menor tiempo quirúrgico, mayor comodidad para tratar lesiones

asociadas y menor dolor de cadera asociado; sin embargo, aclaran que estas deben ser evaluadas frente a la mayor incidencia de dolor de rodilla (36%).¹⁶

En nuestra serie, el índice de consolidación fue del 97%. Diversas fueron las situaciones para indicar el enclavado retrógrado de fémur. En un caso, la fractura de fémur se presentó asociada a una fractura del cuello femoral ipsilateral. En este escenario, la técnica retrógrada permite tratar ambas lesiones por separado con el implante indicado sin que la reducción y fijación de la fractura de fémur condicionen el tratamiento de la fractura cervical, y viceversa.^{9,17,18}

En 7 pacientes, la fractura de fémur ocurrió alrededor de una osteosíntesis previa, 6 de ellos presentaban un tornillo dinámico de cadera (DHS), debido a una fractura trocantérica previa y un caso tenía un clavo retrógrado corto por una fractura supracondílea de fémur. Hasta nuestro conocimiento, no hay reportes de series de fracturas de fémur alrededor de un implante.¹⁹ En el caso de la fractura alrededor del extremo proximal del clavo retrógrado, se resolvió extrayendo el clavo y colocando uno de mayor largo y diámetro. En los 6 casos restantes, la extracción percutánea de los tornillos distales de la placa nos permitió la introducción retrógrada del clavo de fémur sin añadir morbilidad al procedimiento, al no extraer la totalidad del implante del fémur proximal. Se logró la consolidación ósea en los 7 casos.

En 4 de nuestros casos, la fractura de fémur estaba asociada a una fractura de tibia ipsilateral. En esta situación, cuando la indicación para la fractura de tibia es el EEM, la introducción retrógrada del clavo de fémur permite resolver ambas lesiones a través del mismo abordaje transrotuliano.²⁰⁻²² Esto fue posible en dos casos. En los dos casos restantes, la fractura en la tibia comprometía la metafisis proximal, por lo que se realizó la osteosíntesis con una placa. En estas situaciones, la ventaja del clavo retrógrado consiste en la posibilidad de tratar ambas lesiones sin la necesidad de cambiar de posición al paciente.

En 6 casos, se efectuó el enclavado retrógrado en pacientes politraumatizados. Las ventajas de esta técnica incluyen: menor tiempo quirúrgico y la posición en decúbito dorsal sobre una mesa radiolúcida que permite realizar simultáneamente procedimientos multidisciplinarios.^{10,15,16} En 4 de estos casos, se recurrió a una técnica no fresada debido a que los pacientes tenían un traumatismo grave de tórax asociado.^{14,23,24}

En los 16 casos restantes, basados en las ventajas técnicas y en los buenos resultados obtenidos con las clásicas indicaciones del enclavado retrógrado, extendimos nuestra indicación a fracturas diafisarias aisladas de fémur.

Muchos trabajos proponen el uso de clavos retrógrados para el tratamiento de fracturas de fémur a partir de los buenos resultados de consolidación ósea y los bajos índices de complicaciones.^{7,14,15} Sin embargo, no muchos estudios presentan una evaluación de la función de la cadera

y la rodilla posterior al enclavado retrógrado. Por lo tanto, este aspecto sigue siendo controvertido.

Varios son los puntos que la bibliografía evalúa con respecto a este tema. Uno es el daño en el cartílago articular producido por la creación del punto de ingreso;^{15,24-26} otro es el daño secundario producido por la ubicación del extremo del clavo.²⁷ Algunos artículos señalan los tornillos de bloqueo como posible causa de dolor.^{28,29} En nuestra serie, fue posible identificar a los tornillos de bloqueo distal como la fuente de dolor posoperatorio en 3 de los 6 casos con dolor de rodilla. En ningún paciente, el dolor limitó la actividad diaria ni requirió una segunda cirugía.

En 1975, Aglietti y cols. estudiaron la biomecánica de la articulación rotulofemoral y demostraron que, a partir de los 30° de flexión de la rodilla, el borde inferior de la rótula comienza a tomar contacto con la tróclea femoral. A los 90°, se produce el máximo contacto y la posición de la rótula es justo por encima del surco intercondíleo. A los 120°, la rótula toma contacto con ambos cóndilos a cada lado del surco intercondíleo. Por lo tanto, teóricamente, el riesgo potencial de lesión de la articulación rotulofemoral por el extremo intraarticular del clavo existe a partir de los 90°.³⁰ En ningún rango de movilidad de la rodilla, la zona del sitio de ingreso intercondíleo toma contacto con la superficie articular de la rótula; de esta manera, se la puede considerar como una zona muda.

En 1999, Morgan y cols. estudiaron, en preparados cadavéricos, la presión ejercida sobre el cartílago articular en grupos con una correcta colocación del clavo y en grupos con una protrusión intraarticular de 1 mm. Comprobaron que las fuerzas sobre el cartílago solo aumentan en los casos de protrusión del clavo. Por lo tanto, concluyen en que, con una correcta colocación del clavo, la biomecánica de la rodilla permanece inalterada.²⁷

En este mismo sentido, se han publicado trabajos a fin de determinar el punto de ingreso del clavo con menor trauma agregado a la articulación de la rodilla. Algunos estudios ubican el sitio de ingreso justo anterior a la inserción femoral del ligamento cruzado posterior;³⁰ otros, a 1 cm^{15,24,25} y otros, a 2 cm.⁷ La ubicación con más soporte bibliográfico es 1,2 cm anterior a la inserción femoral del ligamento cruzado posterior y centrado en el surco intercondíleo.^{15,24,25,31}

El teórico riesgo de metalosis articular también fue descartado, Stubbs y cols. llevaron a cabo un estudio en conejos a los cuales se les implantó un clavo retrógrado y se los comparó con un grupo control. Los autores hallaron que, en todos los ejemplares a quienes se les colocó el clavo, el sitio de ingreso se encontraba cubierto por tejido fibroso. Tampoco hubo diferencia en los preparados histológicos de los dos grupos.³² En el mismo sentido, la experiencia clínica de la visión directa vía artroscópica o en casos de retiro del implante confirma estos resultados.

Con respecto al compromiso de la articulación de la rodilla como consecuencia del enclavado retrógrado, los

trabajos clínicos publicados muestran diferentes resultados. En 1996, Herscovici y Whiteman, en su serie de 41 pacientes, presentaron como complicaciones al evaluar la articulación de la rodilla 3 casos en los que la flexión fue inferior a 100° y 13 casos en los que los pacientes refirieron algún tipo de dolor de rodilla; sin embargo, mencionan el alto índice de lesión musculoesquelética asociada en la serie.¹⁶

En 1997, Tornetta y Tiburzi demostraron un mayor índice de dolor de rodilla en el posoperatorio inmediato con el clavo retrógrado, pero sin diferencia a los 12 meses de la cirugía.³

En 2000, Ostrum y cols., en una serie de 61 fracturas de fémur, comunicaron excelentes resultados en la función de la rodilla, en los pacientes sin una fractura ipsilateral del miembro asociada. Sin embargo, el seguimiento posoperatorio fue de tan solo 10 meses.³³

En el siguiente año, Ricci y cols., en su serie comparativa, informaron un 36% de dolor de rodilla asociado al clavo retrógrado y un 9% asociado al clavo anterógrado; y un 10% de dolor de cadera con la técnica anterógrada contra un 4% con la técnica retrógrada. Cabe aclarar que el dolor de rodilla asociado al enclavado retrógrado descendió al 24% al año de seguimiento.¹⁶

En 2008, Murray y cols. comparan la función a largo plazo de la rodilla y la cadera con la técnica anterógrada y retrógrada, y concluyen en que no hay diferencia en los resultados de la evaluación funcional de cadera entre los dos grupos; por otro lado, detectan peores resultados en la función y en el rango de movimiento de la rodilla en el grupo de enclavado retrógrado. Sin embargo, aclaran que el grupo de pacientes seleccionados para el enclavado retrógrado sufría un mayor número de lesiones traumáticas asociadas y requirió una estadía hospitalaria más prolongada.⁴

Por último, en 2010, El Moumni y cols. publicaron una serie de 82 fracturas diafisarias de fémur tratadas con clavos retrógrados en 75 pacientes. Diecisiete pacientes (23%) refirieron dolor de rodilla durante el seguimiento. Sin embargo, no encontraron diferencias funcionales ni de movilidad de la rodilla entre los grupos con dolor o sin él. En los 17 pacientes, el dolor de rodilla resolvió total o parcialmente luego de extraer los tornillos distales de bloqueo.³⁴

Otro punto que ha sido objeto de discusión es el acerrojado proximal en dirección anteroposterior. Esta posibilidad simplifica la técnica del bloqueo, disminuye los tiempos quirúrgicos y minimiza el uso de radioscopia. Por otro lado, existe el riesgo potencial de lesión del nervio crural o de colaterales de la arteria femoral durante el acerrojado.³⁵

En un estudio cadavérico, Rinna y cols. evalúan los riesgos de lesión neurovascular durante el acerrojado proximal y concluyen en que estos son mínimos si el bloqueo se realiza proximal al trocánter menor.³⁶

Conclusiones

El clavo retrógrado para el tratamiento de fracturas diafisarias de fémur consigue resultados de consolidación similares a los del clavo anterógrado de fémur como así lo demuestra el 97% de consolidación conseguido en nuestra serie. Además, sus ventajas son: técnica simple, posibilidad de operar sin el uso de una mesa de tracción y menor

tiempo quirúrgico. Creemos que la correcta elección del punto de ingreso y la prolija técnica quirúrgica evitando la protrusión intraarticular del extremo distal del clavo son necesarias para conseguir bajos índices de complicaciones asociadas en la articulación de la rodilla. Por lo tanto, el uso del enclavado retrógrado de fémur es una opción válida para tratar las lesiones diafisarias de fémur tanto en situaciones especiales, como en fracturas aisladas.

Bibliografía

1. **Wquist RA, Hansen ST Jr, Clawson DK.** Closed intramedullary nailing of femoral fractures: A report of five hundred and twenty cases. *J Bone Joint Surg Am* 1984;66(4):529-39.
2. **Benirschke SK, Melder I, Henley MB, Routt ML, Smith DG, Chapman JR, et al.** Closed interlocking nailing of femoral shaft fractures: Assessment of technical complications and functional outcomes by comparison of a prospective with retrospective review. *J Orthop Trauma* 1993;7:118-22.
3. **Tornetta P, Tiburzi D.** The treatment of femoral shaft fractures using intramedullary interlocked nails with and without intramedullary reaming: a preliminary report. *J Orthop Trauma* 1997;11:89-92.
4. **Murray P, Bergin P, Labropoulos P, Gunther S.** Retrograde femoral nailing and knee function. *Orthopedics* 2008;31(10).
5. **Brumback RJ, Ellison TS, Molligan H, Molligan DJ, Mahaffey S, Schmidhauser C.** Pudendal nerve palsy complicating intramedullary nailing of the femur. *J Bone Joint Surg Am* 1992;74:1450-5.
6. **Kao JT, Burton D, Comstock C, McClellan RT, Carragee E.** Pudendal nerve palsy after femoral intramedullary nailing. *J Orthop Trauma* 1993;7:58-63.
7. **Sanders R, Koval KJ, DiPasquale T, Helfet DL, Frankle M.** Retrograde reamed femoral nailing. *J Orthop Trauma* 1993;7:293-302.
8. **Bain GI, Zacest AC, Paterson DC, Middleton J, Pohl AP.** Abduction strength following intramedullary nailing of the femur. *J Orthop Trauma* 1997;11:93-7.
9. **Swiontkowski MF, Hansen ST, Kellam J.** Ipsilateral fractures of the femoral neck and shaft. *J Bone Joint Surg Am* 1984;66:260-8.
10. **Patterson BM, Routt MLC Jr, Benirschke SK, Hansen ST Jr.** Retrograde nailing of femoral shaft fractures. *J Trauma* 1995;38:38-43.
11. **Heim U, Näser M.** Operative treatment of distal tibial fractures. Technique of osteosynthesis and results in 128 patients. *Arch Orthop Unfallchir* 1976;86(3):341-56.
12. **Collins SL, Moore RA, McQuay HJ.** The visual analogue pain intensity scale: what is pain in millimetres? *Pain* 1997;72:95-7.
13. **Pape HC, Remmers D, Regel G, Tscherne H.** Pulmonary complications following intramedullary stabilization of long bones. Effect of surgical procedure, time and injury pattern. *Orthopade* 1995;24(2):164-72.
14. **Moed BR, Watson JT.** Retrograde intramedullary nailing, without reaming, of fractures of the femoral shaft in multiply injured patients. *J Bone Joint Surg Am* 1995;77:1520-7.
15. **Herscovici D Jr, Whiteman KW.** Retrograde nailing of the femur using an intercondylar approach. *Clin Orthop* 1996;332:98-104.
16. **Ricci WM, Bellabarba C, Evanoff B, Herscovici D, DiPasquale T, Sanders R.** Retrograde versus anterograde nailing of femoral shaft fractures. *J Orthop Trauma* 2001;15(3):161-9.
17. **Oh CW, Oh JK, Park BC, Jeon IH, Kyung HS, Kim SY, et al.** Retrograde nailing with subsequent screw fixation for ipsilateral femoral shaft and neck fractures. *Arch Orthop Trauma Surg* 2006;126:448-53.
18. **Bhandari M.** Ipsilateral femoral neck and shaft fractures. *J Orthop Trauma* 2003;17:138-40.
19. **Calvo X, Salas S, Pereira S, Vindver G, Bidolegui F.** Fractura alrededor de una osteosíntesis previa del fémur proximal. Una solución simple para un problema complejo. Poster presentado en el Congreso de la AAOT 2013.
20. **Lundy BW, Johnson KD.** Floating knee injuries: Ipsilateral fractures of the femur and tibia. *J Am Acad Orthop Surg* 2001;9:238-45.
21. **Ostrum RF.** Treatment of floating knee injuries through a single percutaneous approach. *Clin Orthop* 2000;375:43-50.

22. **Gregory P, DiCicco J, Karpik K, DiPasquale T, Herscovici D, Sanders R.** Ipsilateral fractures of the femur and tibia: treatment with retrograde femoral nailing and unreamed tibial nailing. *J Orthop Trauma* 1996;10(5):309-16.
23. **Giannoudis PV, Tzioupis C, Pape HC.** Fat embolism: the reaming controversy. *Injury* 2006;37(Suppl 4):S50-8.
24. **DeLong WG, Bennett FS.** The GSH supracondylar nail. En: *The Science and Practice of Intramedullary Nailing*, 2nd ed. Media, PA: Williams & Wilkins; 1997:183-97.
25. **Janzing HM, Stockman B, Van Damme G, Rommens P, Broos PL.** The retrograde intramedullary nail: prospective experience in patients older than sixty-five years. *J Orthop Trauma* 1998;12:330-3.
26. **Río M, Patricios S, Saa J.** Lesiones producidas en la rodilla durante el enclavado endomedular retrógrado del fémur. Estudio experimental en rodillas cadavéricas. *Rev Argent Ortop Traumatol* 2009;74:148-51.
27. **Morgan E, Ostrum RF, DiCicco J, McElroy J, Poka A.** Effects of retrograde femoral intramedullary nailing on the patello-femoral articulation. *J Orthop Trauma* 1999;13:13-6.
28. **Reina R, Vilella FE, Ramirez N, Valenzuela R, Nieves G, Foy CA.** Knee pain and leg length discrepancy after retrograde femoral nailing. *Am J Orthop* 2007;36:325-8.
29. **Ostrum RF, DiCicco J, Lakatos R, Poka A.** Retrograde intramedullary nailing of femoral diaphyseal fractures. *J Orthop Trauma* 1998;12:464-8.
30. **Aglietti P, Insall JN, Walker PS, Trent P.** A new patella prosthesis: Design and application. *Clin Orthop* 1975;107:175-87.
31. **Gellman RE, Paiement GD, Green HD, Coughlin RR.** Treatment of supracondylar femoral fractures with a retrograde intramedullary nail. *Clin Orthop* 1996;332:90-7.
32. **Stubbs M, Zhang H, Vrahas MS, Baratta RV, Zieske A.** The effect of intra-articular stainless steel implants on the health of the rabbit knee joint: An experimental study. Presented at the 44th Annual Meeting of the Louisiana Orthopaedic Association, New Orleans, November 20-23, 1997.
33. **Ostrum RF, Agarwal A, Lakatos R, Poka A.** Prospective comparison of retrograde and antegrade femoral intramedullary nailing. *J Orthop Trauma*. 2000;14(7):496-501.
34. **El Moumni M, Schraven P, Ten Duis HJ, Wendt K.** Persistent knee complaints after retrograde unreamed nailing of femoral shaft fractures. *Acta Orthop Belg* 2010;76:219-25.
35. **Coupe KJ, Beaver RL.** Arterial injury during retrograde femoral nailing: a case report of injury to a branch of the profunda femoris artery. *J Orthop Trauma* 2001;15(2):140-3.
36. **Rina J, Tornetta P III, Ritter C, Geller J.** Neurologic and vascular structures at risk during anterior-posterior locking of retrograde femoral nails. *J Orthop Trauma* 1998;12:379-81.