

# Modificaciones del plano sagital cervical luego del tratamiento quirúrgico posterior en la escoliosis idiopática del adolescente Lenke 1

SEBASTIÁN SOLSONA, AROLD C. LEGARRETA, GABRIEL  
E. ROSITTO, JUAN M. REVIRIEGO y MARÍA N. ESCALADA

*Servicio de Ortopedia y Traumatología, Patología Espinal,  
Hospital de Niños "Ricardo Gutiérrez", Buenos Aires*

## RESUMEN

**Introducción:** Como la cifosis torácica y la lordosis cervical son directamente proporcionales, las modificaciones del plano sagital torácico impactarían sobre la columna cervical. Nuestro objetivo fue detectar cambios en el plano sagital cervical, a corto y mediano plazo, durante el tratamiento quirúrgico según una técnica posterior.

**Materiales y Métodos:** Estudio retrospectivo radiográfico de tipo serie de casos, entre enero de 2005 y abril de 2009. Criterios de inclusión: escoliosis idiopática del adolescente Lenke 1, tratamiento por vía posterior con tornillos transpediculares. Seguimiento mínimo 2 años. Parámetros analizados: nivel Cobb, nivel de instrumentación proximal, densidad de implantes, lordosis cervical, cifosis torácica proximal, cifosis torácica principal, inclinación sagital T1, balance sagital global, balance sagital cervical. Análisis estadístico mediante ANOVA de muestras repetitivas y Tukey, con el programa Graph-Pad-Prism.

**Resultados:** 25 pacientes. Seguimiento promedio 4,3 años. Cifosis torácica: media preoperatoria 26,8°, posoperatoria 20,6°. Efecto lordotizante después del tratamiento quirúrgico ( $p \leq 0,001$ ). La inclinación sagital T1 y la cifosis proximal T2-T5 ( $p \leq 0,038$ ) mostraron un incremento hacia el último control. El 72% presentaba rectificación o cifosis cervical antes de la cirugía. El 44% experimentó una mejoría hacia el último control. Los niveles de artrodesis más altos se correlacionaron con los casos que empeoraron su contorno sagital posoperatorio.

**Conclusiones:** Nuestra técnica de corrección generó un efecto lordotizante torácico. Esto se tradujo, a mediano

plazo, en un incremento de la retropulsión del tronco y rectificación o pérdida de la lordosis a nivel cervical.

## Nivel de evidencia IV

**PALABRAS CLAVE:** Balance sagital cervical. Escoliosis cervical. Cifosis cervical. Artrodesis torácica. Inclinación T1.

## CHANGES IN THE CERVICAL ALIGNMENT AFTER POSTERIOR TRANSPEDICULAR INSTRUMENTATION IN LENKE TYPE I ADOLESCENT IDIOPATHIC SCOLIOSIS

### ABSTRACT

**Background:** As thoracic kyphosis and cervical lordosis are proportionally related, every change in the thoracic sagittal plane will impact on the cervical alignment. Our objective was to detect changes in the sagittal cervical plane at short- and medium term follow-up during surgical treatment, according to the posterior technique.

**Methods:** Retrospective, radiographic case series study performed between January 2005 and April 2009. Inclusion criteria: Lenke type 1 adolescent idiopathic scoliosis, and posterior screw fixation surgery. Radiographic parameters: Cobb angle, uppermost instrumented vertebra, implant density, cervical lordosis, proximal thoracic kyphosis, main thoracic kyphosis, T1 sagittal tilt, global sagittal balance and cervical sagittal balance. Statistical analysis: ANOVA of repetitive samples and Tukey, using the Graph-Pad-Prism.

**Results:** 25 patients. Mean follow-up 4.3 years. Thoracic kyphosis (T5-T12): average, preoperative 26.8° and 20.6° postoperative. Lordosing effect after surgical treatment ( $p \leq 0.001$ ). T1 sagittal tilt and T2-T5 proximal thoracic kyphosis ( $p \leq 0.038$ ) tended to increase at last control. Seventy two per cent of our sample showed rectification or even cervical kyphosis before surgery. Only 44% had

Recibido el 20-11-2013. Aceptado luego de la evaluación el 23-6-2014.  
Correspondencia:

Dr. SEBASTIÁN SOLSONA  
sebasolsona@gmail.com

certain better alignment at the last follow-up. Higher UIV correlated with a worse cervical plane alignment after surgery.

**Conclusions:** Our derotational concavity technique with poliaxial pedicle screws and titanium 5.5 rod demonstrated a lordosing effect in the thoracic sagittal plane. This was translated into a trunk retropulsion and rectification or lost of lordosis in the sagittal cervical plane in the medium-term follow-up.

#### Level of evidence IV

**KEY WORDS:** Cervical sagittal balance. Cervical scoliosis. Cervical kyphosis. Thoracic arthrodesis. T1 tilt.

## Introducción

La tendencia actual en el tratamiento posterior mediante tornillos transpediculares ofrece el mejor manejo tridimensional de la deformidad espinal. Tradicionalmente, el objetivo en el tratamiento quirúrgico de la escoliosis idiopática del adolescente (EIA) se ha enfocado en evitar la progresión y alcanzar el máximo de corrección a expensas de una columna en balance. La difusión de la clasificación de Lenke y cols. (SRS 1997), y su paradigma de ahorrar niveles en la columna lumbar es la mejor propuesta en la actualidad. Sin embargo, mantener o incluso restaurar el balance sagital promete un buen resultado a largo plazo.

La selección del nivel proximal de instrumentación se encuentra hoy determinada por la cifosis regional superior T2-T5 y el nivel preoperatorio de los hombros. El valor angular coronal y su flexibilidad son dos factores de discordancia entre los cirujanos espinales.

El presente estudio se plantea detectar los cambios producidos a nivel del plano sagital cervical durante el tratamiento actual con tornillos transpediculares por vía posterior. Partiendo de la premisa de que cifosis torácica y lordosis cervical son directamente proporcionales, los cambios sobre el plano sagital torácico impactarían sobre la columna cervical.

## Materiales y Métodos

Estudio retrospectivo de tipo serie de casos. En el período comprendido entre enero de 2005 y abril de 2009, se analizaron los datos recolectados de las historias clínicas y los estudios radiográficos (espinograma de frente y perfil en bipedestación con los pulgares tocando el hombro).

### Criterios de inclusión

- EIA
- Lenke 1

- Tratamiento por vía posterior con tornillos transpediculares
- Seguimiento mínimo de 2 años

Todos los pacientes fueron clasificados según Lenke y cols., y tratados por el mismo equipo quirúrgico, exclusivamente por vía posterior utilizando tornillos transpediculares poliaxiales y barra de titanio 5.5, con tres formas diferentes de construcción proximal, según correspondía en cada caso: solo con tornillos, ganchos en forma de pinza y gancho convexo. La maniobra cardinal de tratamiento fue la desrotación cóncava en bloque. Solo en tres casos, se asoció una toracoplastia convexa.

### Parámetros radiográficos analizados

Espinograma de frente (preoperatorio, posoperatorio 6 meses):

- Niveles Cobb
- Nivel de instrumentación proximal
- Densidad de implantes (número de implantes/segmentos artrodesados) global, cóncava y convexa
- Modificador lumbar Lenke y cols. (A-B-C)

Espinograma de perfil (preoperatorio, posoperatorio 6 meses, último control):

- Lordosis cervical (método de Cobb C2-C7)
- Cifosis torácica proximal (T2-T5)
- Cifosis torácica principal (T5-T12)
- Modificador sagital torácico Lenke y cols.

Positivo (>40°), neutro (10-40°), negativo (<10°)

- Inclinación sagital T1 (plátano vertebral superior T1 y horizontal)
- Balance sagital global (plomada desde C2 y ángulo posterosuperior S1)
- Balance sagital cervical, método Partwardhan.<sup>1</sup> Este parámetro reportado se considera ideal cuando C2 cabalga sobre C7 contraponiéndose a los principios que demostraron Pandjabi y cols. en su estudio sobre biomecánica de carga vertical COT1.<sup>2</sup> En un estudio reciente, se demostró que se puede discriminar la lordosis cervical normal en comparación con la hipolordosis, según el modelado que adquirirían los segmentos vertebrales cervicales, se compararon los resultados de tres poblaciones (control 3,8 mm, dolor agudo 15,9 mm y crónico 14,8 mm)<sup>3</sup> y se determinó, mediante ecuaciones gráficas, cuál era la forma que adquirirían, según su relación con el dolor. Este método de análisis demostró que la distribución de carga, así como la transición vertebral en la columna cervical describe una curva elíptica y tiende a ser circular en los procesos patológicos, lo cual serviría como una alternativa para medir el plano sagital cervical, se encuentran dificultades para la interpretación del método de medición de Cobb. Cabe destacar que se han descrito otros métodos, como el de Harrison, que no fueron tenidos en cuenta por el Servicio, por lo que se usó un solo método de análisis del balance cervical.

Consideramos una cifosis torácica normal a 20-40°, hipercifosis >40° e hipocifosis <20°. A su vez, dividimos la muestra según su contorno sagital cervical en:

- Cifóticos: >5° de cifosis cervical
- Lordóticos: >5° de lordosis cervical
- Rectificados: si se encuentran entre los anteriores (0° ± 5°)

**Diseño del estudio**

Estudio de seguimiento (mínimo 24 meses) longitudinal, con análisis antes-después de 25 pacientes.

**Análisis estadístico**

Los valores se analizaron mediante ANOVA de muestras repetitivas y Tukey, utilizando el programa Graph-Pad-Prism.

**Resultados**

Del total de 31 pacientes analizados, se incluyeron 25 (22 mujeres y 3 varones), el resto (6 pacientes) fue excluido por imposibilidad de evaluar el estudio radiográfico o considerar que la técnica utilizada fue inadecuada. El seguimiento promedio fue de 4 años y 3 meses (rango de 2 años y 4 meses a 6 años y 4 meses). El modificador lumbar dominante fue el B (10 casos, 40%), seguido del C (9 casos, 36%) y el A (6 pacientes, 14%). En cuanto al modificador sagital torácico, el 80% correspondió al N (neutro) con un valor angular medio de 26,1°, seguido de los hipercifóticos (+) 12% e hipocifóticos (-) 8%, respectivamente (Fig. 1).

**Cifosis torácica T5-T12**

Antes de la cirugía, el 60% de la muestra presentaba cifosis T5-T12 normal (20-40°) con una media de 29° (rango de 22° a 37°), seguido del 28% de hipocifóticos (≤20°) con una media de 15° (rango de 8° a 20°) y solo 3 casos de hipercifosis, con una media de 46° (40°, 48°, 50°) (Fig. 2).

Si tomamos toda la serie, la media preoperatoria de la cifosis torácica principal (T5-T12) fue de 26,8° y la media posoperatoria, de 20,6°; esto demuestra un claro efecto lordotizante luego del tratamiento quirúrgico, tanto a los 6 meses como en el último control (p <0,001) (Tabla 1, Fig. 3).

**Cifosis proximal torácica (T2-T5) e inclinación sagital T1**

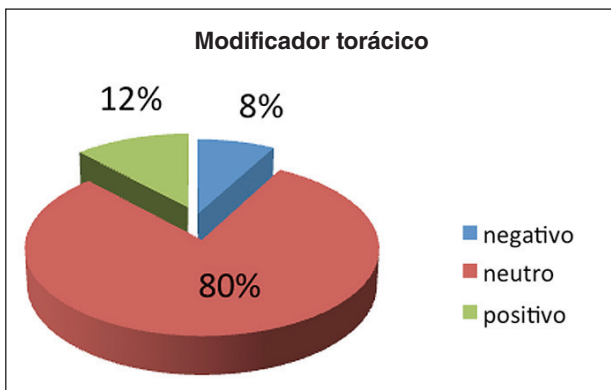
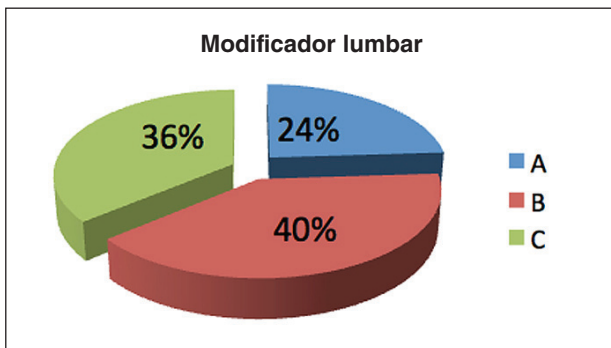
La cifosis proximal torácica (T2-T5) mostró un discreto incremento hacia el último control (preoperatorio 10,2°; 6 meses 9,24°; último control 12,4°) (p 0,038). La inclinación sagital T1 tuvo, al igual que la cifosis proximal T2-T5, un incremento en el último control (preoperatorio 13°, último control 14°), pero no se pudo demostrar su significancia estadística.

Ambos parámetros presentaron un patrón lineal similar, con una delicada reducción a los 6 meses para luego incrementarse en el último control (Figs. 4 y 5).

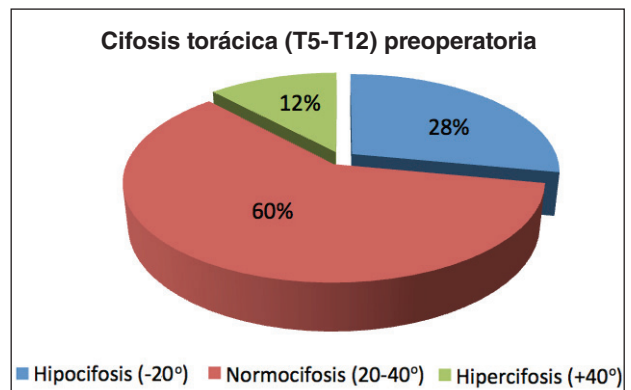
**Lordosis cervical (C2-C7)**

El plano sagital cervical se dividió en tres grupos (Tabla 2):

- Cifóticos: >5° de cifosis cervical
- Lordóticos: >5° de lordosis cervical
- Rectificados: ± 5°



**Figura 1.** Modificadores según la clasificación de Lenke. Análisis de la muestra de 25 pacientes.



**Figura 2.** Muestra preoperatoria: un tercio con hipocifosis torácica T5-T12 (<20°).

**Tabla 1.** Valores promedio de cifosis torácica principal, proximal e inclinación sagital T1

	Preoperatorio	Posoperatorio, 6 meses	Posoperatorio, último control
Cifosis T5-T12	26,8° (8-50°)	20,6°	20,68° (5°-40°)
Cifosis T2-T5	10,2° (0-19°)	9,24°	12,4° (3°-26°)
Inclinación sagital T1	13,12° (2-24°)	12,56°	14° (-6°-30°)

**Preoperatorio**

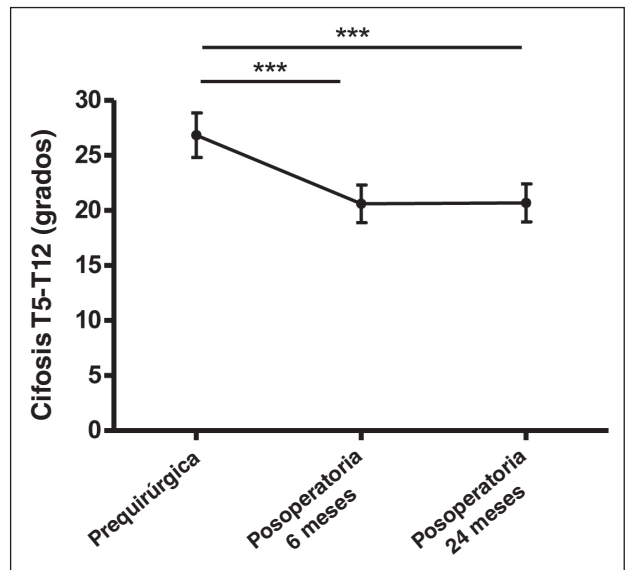
Solo el 28% tenía lordosis cervical antes de la cirugía, con una media de 13,7°, el 72% restante presentaba rectificación o, aun peor, cifosis cervical.

**Posoperatorio - 6 meses**

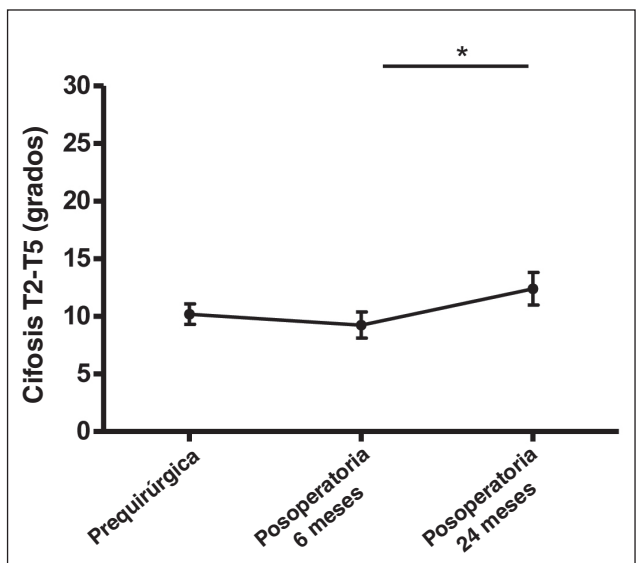
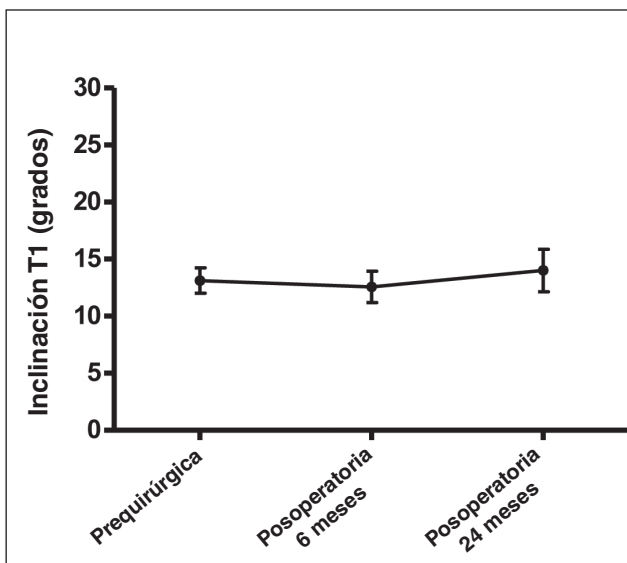
Los controles registraron una disminución en la media de la lordosis del grupo con lordosis cervical (preoperatorio 13,7°; posoperatorio 6 meses 11°) y un incremento en la media de la cifosis (preoperatorio 12,3°; posoperatorio 6 meses 14,1°) del grupo con cifosis cervical.

**Posoperatorio alejado**

La proporción de cifóticos disminuyó, mientras que, en el grupo de lordóticos, se incrementó discretamente tanto la media (preoperatorio 13,7°; posoperatorio alejado 16°) como su proporción al 36% (preoperatorio 28%).



**Figura 3.** Análisis de la cifosis torácica principal T5-T12 (p <0,001).



**Figura 4.** Análisis estadístico de la inclinación sagital T1 y la cifosis proximal T2-T5 (p 0,038).

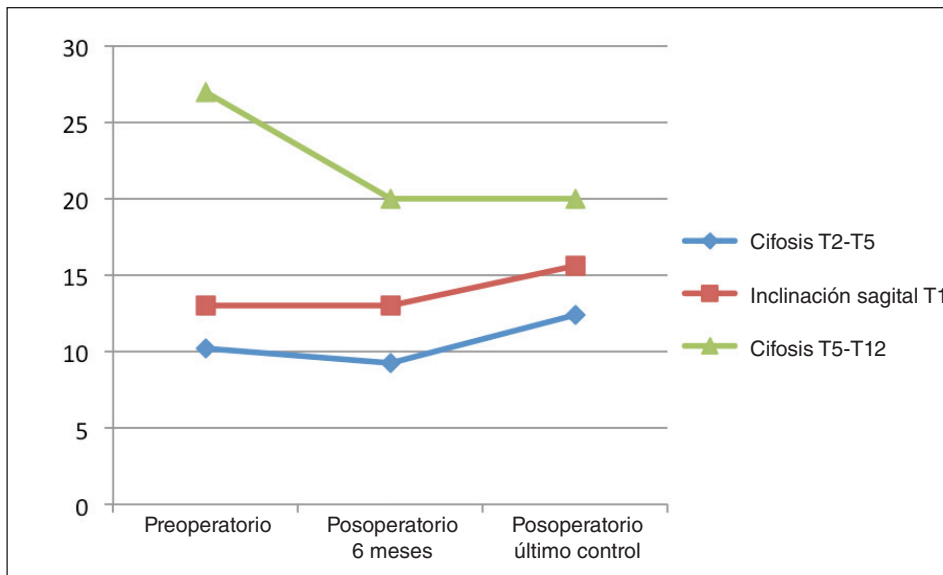


Figura 5. Comparación de las tres variables (cifosis torácica principal, proximal e inclinación sagital T1).

Tabla 2. Diferentes grupos según su plano sagital cervical

	Preoperatorio	Posoperatorio, 6 meses	Posoperatorio alejado
Cifóticos	9 casos (media 12,3°)	9 casos (media 14,1°)	7 casos (media 14,4°)
Rectificados	9 casos	9 casos	9 casos
Lordóticos	7 casos (media 13,7°)	7 casos (media 11°)	9 casos (media 16°)

A lo largo del tratamiento, solo 11 pacientes (44%) experimentaron una mejoría (incremento de la lordosis cervical), traducida en una mayor proporción (8%) del grupo con lordosis cervical, una disminución del grupo con cifosis cervical (preoperatorio 36% y 28%, respectivamente) y un incremento en la media de la lordosis cervical del grupo con lordosis cervical de 2,3° (preoperatorio 13,7° versus 16°) (Fig. 6).

**Nivel proximal de artrodesis**

Se analizaron tres variables: nivel proximal de artrodesis, construcción proximal de la instrumentación y tornillo transpedicular más proximal colocado.

El nivel proximal de artrodesis se pudo relacionar con los cambios producidos en la columna cervical. Los pacientes con una mejoría del plano sagital cervical durante el tratamiento tuvieron niveles proximales de artrodesis más bajos (T5-T4) en comparación con los casos que empeoraron (T3) (Fig. 7).

Discriminando la construcción proximal, observamos que coincidentemente cuanto más alta era la instrumentación con tornillos transpediculares, peor fue el resultado del plano sagital cervical posoperatorio (Fig. 8).

ción con tornillos transpediculares, peor fue el resultado del plano sagital cervical posoperatorio (Fig. 8).

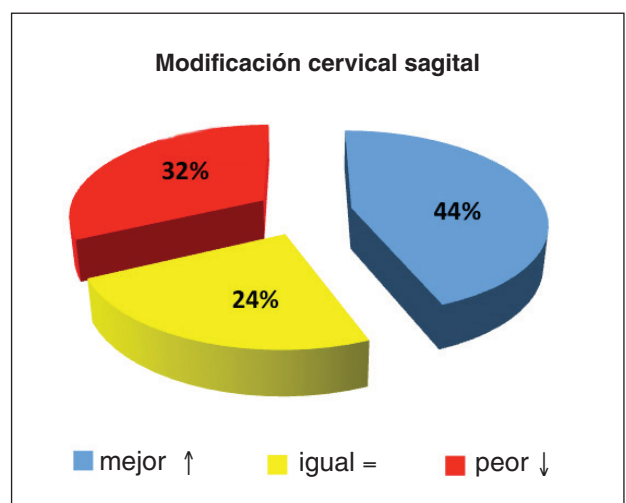


Figura 6. El contorno sagital cervical mejoró en el 44% a lo largo del tratamiento.

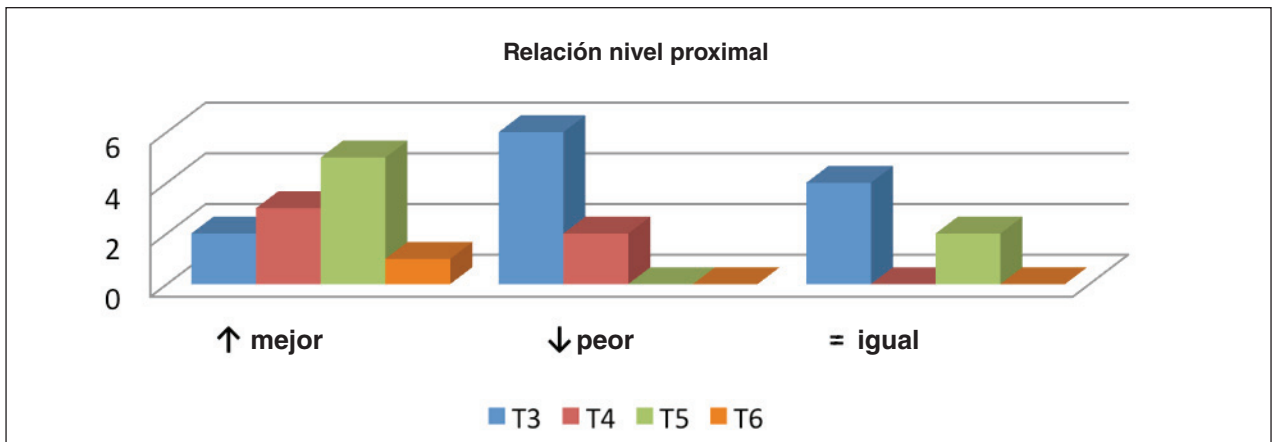


Figura 7. El grupo cuyo contorno sagital cervical empeoró presentó niveles más altos de artrodesis.

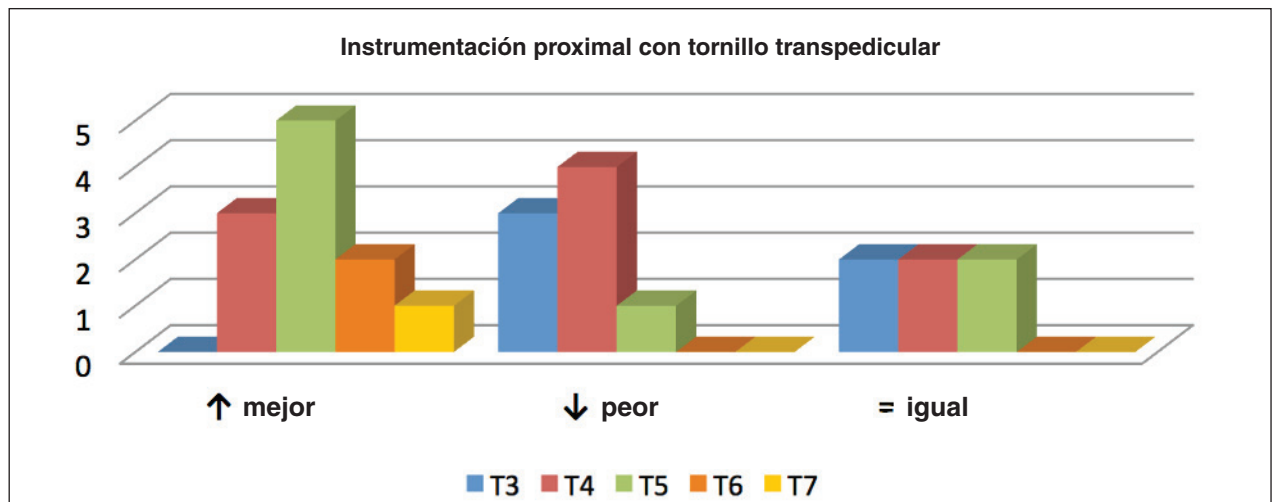


Figura 8. El grupo cuyo plano sagital cervical empeoró presentó niveles de instrumentación proximal con tornillos transpediculares en segmentos más altos.

El tipo de construcción de la instrumentación a nivel proximal fue variable: exclusivamente por tornillos (24%), pinza (gancho transversal/anclaje pedicular) bilateral (32%), convexa (40%) y cóncava (4%). No se hallaron diferencias significativas entre las diferentes configuraciones y su impacto sobre la columna cervical (Fig. 9).

#### Densidad de implantes

La densidad global de implantes fue, en promedio, de 1,28 por nivel. La mayor densidad cóncava denota la técnica de corrección quirúrgica utilizada mediante desrotación en bloque desde la concavidad de la deformidad. No se hallaron diferencias significativas entre las densidades de implantes de los distintos grupos (Tabla 3).

#### Balance sagital global (C2-S1)

El 55% presentaba retropulsión del tronco antes de la cirugía, con una media de 1,8 cm, y empeoró en el posoperatorio dentro de los 6 meses, con una media de 2,87 cm. Al mismo tiempo, se registró un incremento en los desbalances anteriores que fue máximo en el último control (Fig. 10) (Tablas 4 y 5).

#### Balance sagital cervical (distancia C2-C7)

Nuestra muestra presenta valores por encima de lo reportado como normalidad. Asimismo, en toda la serie, hubo un incremento gradual durante el seguimiento, que mostró un efecto indeseado sobre el plano sagital cervical (Tabla 6).

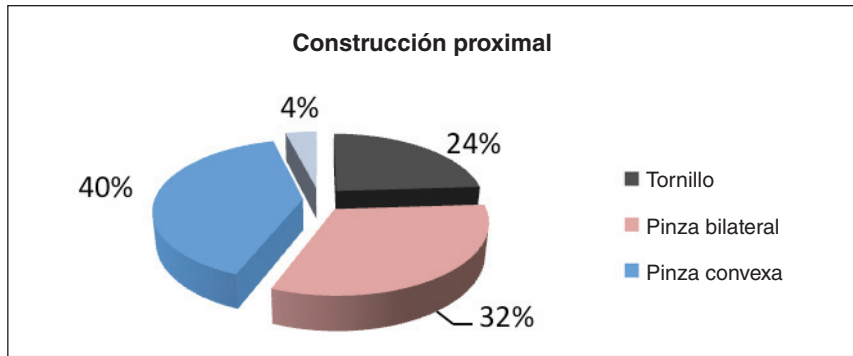


Figura 9. Tipos de construcciones proximales. Solo tornillos versus pinza bilateral versus pinza unilateral.

Tabla 3. Densidad de implantes (número de implantes/segmentos artrodesados)

Modificación sagital cervical	Densidad global	Densidad cóncava	Densidad convexa
↑ mejor	1,43	0,82	0,62
↓ peor	1,39	0,78	0,51
= igual	1,03	0,71	0,32

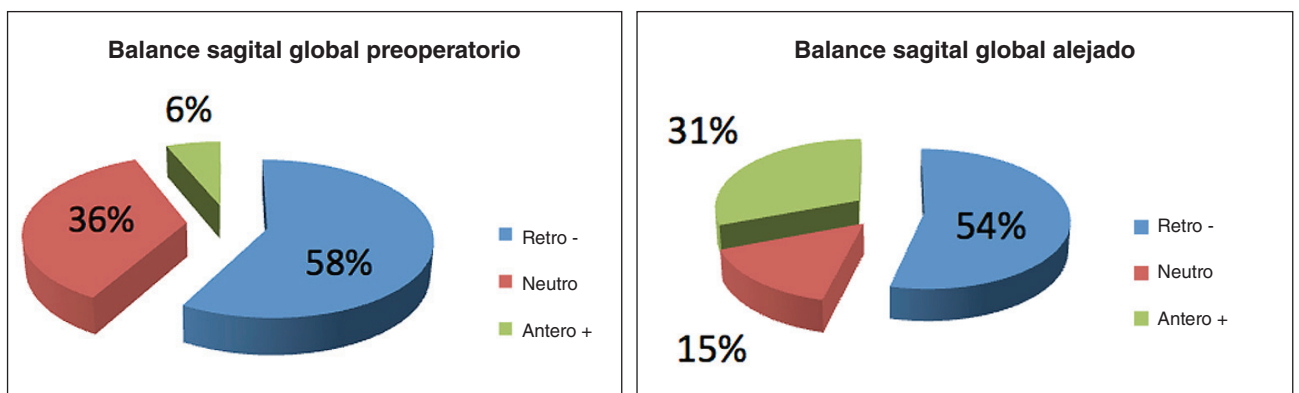


Figura 10. Se mantuvo la misma proporción de retropulsión de tronco preoperatoria y posoperatoria.

**Tabla 4.** Balance sagital global C2-S1

Balance sagital global	Preoperatorio	Posoperatorio, 6 meses	Posoperatorio, último control
Retro (-)	13 (media 1,8 cm)	12 ( media 2,87 cm)	13 (media 2,6 cm)
Neutro	8	5	4
Antero (+)	4 (media 1,75 cm)	7 (media 1,72 cm)	8 (media 2,4 cm)

**Tabla 5.** Resultados

Cobb	UVI	Densidad cóncava	Densidad convexa	Densidad global	Sagital cervical*	R
T5-11	T 3	1	0,5	1,5	L10°/5° /R 0°	↓
T5-12	T 5	0,6	0,5	1,1	C-10°/ 0/L 20°	↑
T5-11	T 3	0,6	0,45	1,09	L10°/4° /L 30°	=
T4-11	T 3	0,54	0,45	1	L 10°/8° /R 5°	↓
T5-11	T 3	0,66	0,55	1,22	R 0°/-5° /C -15°	↓
T6-12	T 5	0,6	0,5	1,1	C -20°/-15° /R -9°	↑
T5-12	T 4	0,66	0,55	1,22	R 0°/15° /L 20°	↑
T5-11	T 3	0,81	0,45	1,27	C -10°/-16° /C -20°	=
T6-11	T 5	1	0,57	1,57	C -12°/-5° /R 0°	↑
T5-11	T 4	0,77	0,66	1,44	R -5°/-15° /C -10°	↓
T5-12	T 3	0,5	0,4	0,91	L 20°/10° /R 5°	↓
T5-12	T 3	0,75	0,5	1,25	C -26°/-32° /C -26°	=
T5-11	T 4	0,81	0,54	1,36	L 15°/9° /R 4°	↓
T6-11	T 3	0,9	1	1,9	R 4°/0/L 8°	↑
T6-12	T 3	1	0,54	1,54	L 17°/10° /R 6°	↓
T5-11	T 3	0,81	0,63	1,45	R 3°/-4° /R -5°	=
T6-11	T 4	1	0,54	1,54	R -4/0/L 9°	↑
T5-12	T 4	0,83	0,58	1,41	R 5°/13° /L 15°	↑
T8-L2	T 5	1	0,6	1,6	R -4/0/L 10°	↑
T6-11	T 3	0,9	0,63	1,54	C -10°/-9° /R -4°	↑
T6-12	T 5	0,62	0,5	1,12	C -10°/-10° /C -14°	=
T7-L1	T 5	0,66	0,44	1,11	L 14°/22° /L 26°	=
T4-L2	T 5	0,54	0,45	1	C -18°/-10° /R -4°	↑
T5-11	T 3	1	0,5	1,5	R -5°/-10° /C -7°	↓
T6-11	T 6	1	0,83	1,83	C -7°/-10° /R 0	↑

UVI = última vértebra instrumentada, C = cifosis, L = lordosis, R = rectificación.

\*Valor angular sagital cervical preoperatorio, posoperatorio a los 6 meses y posoperatorio a los 24 meses.

R = resultado final según modificación final con respecto a valores iniciales, demuestra si hubo mejoría (↑), si empeoró (↓) o si se mantuvo igual (=).



**Tabla 6.** Balance sagital cervical (método Patwardhan C2 cabalga sobre C7)

Grupo	Preoperatorio	Posoperatorio, 6 meses	Posoperatorio, último control
↑ mejor	1,27 cm	1,45 cm	1,63 cm
= igual	0,83 cm	1 cm	1,91 cm
↓ peor	0,93 cm	1,43 cm	1,12 cm

## Discusión

Desde que apareció la instrumentación de Harrington, se han desarrollado múltiples técnicas e implantes en el tratamiento de las deformidades espinales. La fijación transpedicular actualmente es el mejor método de control segmentario vertebral que se adapta al manejo de la deformidad tridimensional. Numerosos informes (nivel 3 de evidencia)<sup>4</sup> muestran mejores índices de corrección, preservación de segmentos, seguridad en su colocación e incremento en la corrección de la giba torácica. Sin embargo, se encuentra escasa evidencia con respecto a la imagen corporal y la funcionalidad alejada con el uso de tornillos transpediculares.

Sin duda, la construcción con tornillos transpediculares provee mayor fijación y control rotacional de la deformidad, a diferencia de los sistemas híbridos o con ganchos.<sup>5,6</sup>

Ciertos autores reportan, incluso, que mejoran la cifosis torácica mediante el uso de tornillos transpediculares, como Suk y cols., en su serie de 236 pacientes, con una ganancia de 5° en 5 años de seguimiento.<sup>7</sup> En otra serie más reciente de 46 pacientes, también comunican una ganancia de 13° de cifosis torácica con el uso de tornillos, pero no determinan cuántos permanecieron hipocifóticos.<sup>8</sup>

En la actualidad, existe gran controversia sobre el efecto lordotizante generado por las construcciones con tornillos en fusión selectiva torácica.<sup>5,9</sup>

Otro artículo publicado en 2008, por Sucato y cols.,<sup>10</sup> en el que se comparan, en forma retrospectiva, 353 pacientes y 3 técnicas (anterior, posterior híbrido, posterior Cotrel Dubousset), muestra un claro efecto lordotizante torácico con ambas técnicas posteriores. En otro estudio multicéntrico del Harms Study Group,<sup>11</sup> se comunica también hipocifosis posoperatoria del grupo posterior, en 251 pacientes Lenke 1.

En la serie de Lee y cols.,<sup>12</sup> no se encontraron diferencias en la mejoría del contorno sagital torácico comparando desrotación segmentaria vertebral y desrotación clásica en bloque.

Existe una tendencia a utilizar, en forma bilateral y en todos los segmentos, tornillos transpediculares para corregir la EIA. Por otro lado, hay una correlación entre la magnitud de la corrección y la hipocifosis resultante.<sup>13</sup>

La falla en restaurar la cifosis torácica se traduce en un incremento de la cifosis cervical. Es así que, para una menor cifosis torácica, se corresponde una menor lordosis cervical. Según Hillibrand,<sup>14</sup> si la cifosis posoperatoria no es <20°, no hay un verdadero impacto sobre la columna cervical. En otro artículo de Clement,<sup>15</sup> se hace referencia a la técnica que se emplea para evitar la hipocifosis e informa que el cantiliver de ambas barras es mejor que el *bending in situ*; si bien no altera la lordosis lumbar, no menciona si se producen modificaciones en la región cervical.

Según un estudio de metaanálisis,<sup>4</sup> no se han estudiado bien los tornillos transpediculares, pues no se cuenta con estudios de nivel de evidencia 1 o 2 que avalen que la mejoría radiográfica del tratamiento quirúrgico de la EIA se correlacione con un incremento en las escalas de calidad de vida, imagen corporal o mejor funcionalidad.<sup>16</sup>

Existen antiguas publicaciones sobre la mayor incidencia de dolor axial de cuello en el seguimiento alejado de pacientes tratados con fusión por EIA.<sup>17</sup> Un grupo de autores comunica una incidencia hasta del 17% en el grupo operado y del 7% de los pacientes no fusionados.<sup>18,19</sup>

En otro artículo con una temática similar a esta, que incluyó 32 pacientes con EIA tratados mediante técnica Cotrel Dubousset (multinivel ganchos y tornillos), no fue posible demostrar cambios significativos a nivel del plano sagital cervical.<sup>20</sup>

## Conclusiones

Nuestra técnica de tratamiento quirúrgico por vía posterior mediante desrotación cóncava con tornillos poliaxiales y barras de titanio 5.5 generó un efecto lordotizante torácico ( $p = 0,001$ ). Dicho efecto se tradujo, a corto plazo, en incremento de la retropulsión del tronco y rectificación o pérdida de la lordosis a nivel cervical.

Solo en el 44% de la serie, el plano sagital cervical mejoró gradualmente hacia el último control.

Consideramos que el nivel proximal alcanzado en el área de artrodesis y, sobre todo, si se trata de un tornillo transpedicular modifica la cifosis proximal torácica y, por ende, la capacidad de adaptación de dichos segmen-

tos, necesarios para balancear el segmento cervical. En nuestra serie, este fue el único factor que se destacó entre los pacientes en quienes se mejoró radiológicamente el plano sagital cervical de aquellos en los que no mejoró.

Creemos empíricamente en realizar construcciones proximales con transiciones blandas como pinzas pedículo-transversas bilaterales.

Ciertamente el desafío consiste en restaurar la cifosis torácica mediante las técnicas actuales de tratamiento.

La aproximación brindada por este estudio tiene limitantes como la escasa población de la muestra y solo compara una técnica operatoria. Por lo tanto, el diseño de estudios multicéntricos de muestras mayores podrá desenmascarar el futuro incierto que acarrea este efecto no deseado sobre el plano sagital cervical

## Bibliografía

1. **Patwardhan AG, Havey RM, Ghanayem AJ, Diener H, Meade KP, Dunlap B, et al.** Load carrying capacity of the human cervical spine in compression is increased under a follower load. *Spine* 2000;25:1548-54.
2. **Panjabi MM.** Cervical spine models for biomechanical research. *Spine* 1998;23:2684-700.
3. **Harrison DD, Harrison DE, Janik TJ, Cailliet R, Ferrantelli JR, Holland B, et al.** Modeling of the sagittal cervical spine as a method of discriminate hypolordosis. Results of elliptical and circular modeling in 72 asymptomatic subjects, 52 acute neck pain and 70 chronic neck pain subjects. *Spine* 2004;29(22):2485-92.
4. **Reilly CW, Mulpuri K, Perdios A.** Evidence-based medicine analysis of all pedicle screw constructs in AIS. *Spine* 2007;32(19S):109-14.
5. **Kim YJ, Lenke LG, Kim J, Bridwell KH, Cho SK, Chen G, et al.** Comparative analysis of pedicle screw vs. hybrid instrumentation in posterior spinal fusion of AIS. *Spine* 2006;31:291-8.
6. **Watanabe K, Lenke LG, Bridwell KH, Kim YJ, Watanabe K, Kim YW, et al.** Comparison of radiographic outcomes for the treatment of scoliotic curves greater than 100 degrees: wires vs. hooks vs. screws. *Spine* 2008;33:1084-92.
7. **Suk SI, Kim WJ, Kim JH, Lee SM.** Restoration of thoracic kyphosis in the hypokyphotic spine: a comparison between multiple-hook and segmental pedicle screw fixation in AIS. *J Spinal Disord* 1999;12:489-95.
8. **Suk SI, Lee SM, Chung ER, Kim JH, Kim WJ, Sohn HM.** Determination of distal segmental pedicle screw fixation in single thoracic idiopathic scoliosis. *Spine* 2003;28:484-91.
9. **Lowenstein JE, Matsumoto H, Vitale MG, Weidenbaum M, Gomez JA, Young-In Lee FYI, et al.** Coronal and sagittal plane correction in AIS: comparison between all pedicle screws vs. hybrid thoracic hook lumbar screws constructs. *Spine* 2007;32:448-52.
10. **Sucato DJ, Agrawal S, O'Brien MF, Lowe TG, Richards SB, Lenke L.** Restoration of thoracic kyphosis after operative treatment of AIS. A multicenter comparison of three surgical approaches. *Spine* 2008;30(24):2630-6.
11. **Harms Study Group.** Preservation of thoracic kyphosis is critical to maintain lumbar lordosis in the surgical treatment of AIS. *Spine* 2010;35(14):1365-70.
12. **Lee SM, Suk SI, Chung ER.** Direct vertebral rotation: a new technique of three-dimensional deformity correction with segmental pedicle screw fixation in AIS. *Spine* 2004;29:343-9.
13. **Gerald M, Gibson MJ, Quan Y.** Correction of main thoracic adolescent idiopathic scoliosis using pedicle screws instrumentation. Does higher implant density improve correction? *Spine* 2010;35:562-7.
14. **Hillibrand AS, Tannenbaum DA, Graziano GP, Loder RT, Hensinger RN.** The sagittal alignment of the cervical spine in adolescent idiopathic scoliosis. *J Pediatr Orthop* 1995;15:627-32.
15. **Clement JL, Chau E, Kimpe C, Vallade MJ.** Restoration of thoracic kyphosis by posterior instrumentation in AIS. Comparative radiographic analysis of two methods of reduction. *Spine* 2008;33(14):1579-87.
16. **Westrick ER, Ward TW.** AIS: 5-year to 20-year evidence-based surgical results. *J Pediatr Orthop* 2011;31:s61-68.
17. **Harms Study Group.** Evaluation of proximal junctional kyphosis in AIS following pedicle screw, hook, or hybrid instrumentation. *Spine* 2010;35(2):177-81.
18. **Edgar MA, Metha MH.** Long term follow up of fused and unfused idiopathic scoliosis. *J Bone Joint Surg Br* 1988;70:712-6.
19. **Moskowitz A, Moe JH, Winter RB, Binner H.** Long term follow up of scoliosis fusion. *J Bone Joint Surg Am* 1980;62:364-76.
20. **Canavese F, Turcot K, De Rosa V, de Coulon G, Kaelin A.** Cervical spine sagittal alignment variations following posterior spinal fusion and instrumentation for AIS. *Eur Spine J* 2011;20:1141-8.