

Evaluación clínica y radiológica de la instrumentación y artrodesis corta por vía posterior en fracturas toracolumbares

TOMÁS I. NICOLINO, MATÍAS PETRACCHI, CARLOS SOLA, MARCELO VALACCO y MARCELO GRUENBERG

Instituto de Ortopedia y Traumatología "Carlos E. Ottolenghi", Hospital Italiano de Buenos Aires

RESUMEN

Introducción: El tratamiento quirúrgico de las fracturas toracolumbares es controvertido. La vía de abordaje y la cantidad de niveles de instrumentación son motivo de debate. El objetivo de este estudio fue analizar los resultados radiológicos y clínicos de pacientes con fracturas toracolumbares por estallido y flexión/distracción.

Materiales y Métodos: Estudio retrospectivo de una serie consecutiva de pacientes tratados quirúrgicamente entre 2004 y 2008, con seguimiento >12 meses. Se incluyeron pacientes con instrumentación y artrodesis corta de los niveles adyacentes a la lesión, abordados por vía posterior. Se tomaron en cuenta fracturas de tipo A3 y B de la clasificación AO. Se llevaron a cabo evaluaciones clínica, neurológica y radiológica.

Resultados: Se registraron 25 pacientes, 3 se perdieron en el seguimiento y 22 fueron analizados. El promedio de edad fue de 37 años. La causa más frecuente fue caída de altura, seguida de accidente vehicular. El nivel más afectado fue L1. El promedio de cifosis preoperatoria fue de 14° y de 4° en el posoperatorio alejado. En la evaluación clínica, 10 pacientes tuvieron un excelente resultado; 10, bueno y 2, regular. No hubo compromiso neurológico en 21 pacientes.

Conclusiones: La instrumentación corta proporciona muy buenos resultados en la mayoría de los pacientes tanto a nivel radiológico como funcional. La selección de los pacientes debe ser estricta, se debe excluir a aquellos con cifosis grave, conminución importante u otro factor que haga pensar en la necesidad de un abordaje anterior. En el

seguimiento alejado, no se observa una pérdida significativa de la reducción en la cifosis.

PALABRAS CLAVE: Fractura por estallido.
Instrumentación corta. Artrodesis posterior.

Nivel de Evidencia: IV. Serie de casos

POSTERIOR ARTHRODESIS AND SHORT INSTRUMENTATION IN THORACOLUMBAR SPINE FRACTURE: CLINICAL AND RADIOLOGICAL EVALUATION

ABSTRACT

Background: Surgical treatment of thoracolumbar fractures is controversial. The approach and number of levels of instrumentation are debated. The aim of this study is to assess the clinical and radiological outcomes of burst fractures.

Methods: Retrospective study. Consecutive series of patients treated with short instrumentation and posterior fusion between 2004 and 2008, with a minimum follow-up of 12 months. Type A3 and B fractures of AO classification were included. Clinical, neurological and radiological outcomes were analyzed.

Results: Twenty-five patients were included and 22 completed the follow-up. The average of age was 37 years. The most common cause was fall from high, followed by road accident and the most affected region was L1. The average of kyphosis was 14° before surgery and 4° in the remote follow-up. Clinical evaluation was excellent in 10 patients, good in 10 and regular in 2. Twenty-one patients had no neurological compromise.

Conclusions: Short instrumentation and posterior arthrodesis offer very good clinical and functional result in most patients. Patient selection must be strict, excluding those with severe kyphosis, significant comminution or other factor that would suggest the need for an anterior approach.

Recibido el 4-6-2013. Aceptado luego de la evaluación el 24-6-2014.

Correspondencia:

Dr. TOMÁS I. NICOLINO
tomas.nicolino@gmail.com

Long-term follow-up did not show significant loose of kyphosis.

KEY WORDS: Burst fracture. Short instrumentation. Posterior arthrodesis.

Level of Evidence: IV. Case series.

Introducción

A pesar de los numerosos trabajos publicados, el estudio de las fracturas toracolumbares aun despierta gran interés, dada la cantidad de controversias en cuanto a su tratamiento.

La evaluación inicial con radiografías y completada con tomografía computarizada (TC) y resonancia magnética permite tener un conocimiento más exacto de la naturaleza de las lesiones y facilitar las decisiones terapéuticas.

Se han propuesto y publicado diversas clasificaciones para estas fracturas, como las de Holdsworth,¹ Denis,² Ferguson y Allen³ basadas en los mecanismos de producción y en la determinación de la estabilidad de las lesiones. En nuestro Servicio, hemos optado por utilizar la clasificación de Magerl/AO spine.

La indicación del tratamiento ya sea conservador o quirúrgico viene dada por la inestabilidad mecánica o neurológica, o porque el paciente no es capaz de tolerar el tratamiento conservador.

Cuál es el abordaje o la instrumentación por realizar es también motivo de debate. La vía anterior permite restaurar la capacidad de carga de la columna anterior y descomprimir en forma directa el saco dural.⁴⁻⁹ La vía posterior, en cambio, se vale de una reducción indirecta para restablecer la altura vertebral, corregir la deformidad y descomprimir el canal.¹⁰⁻¹⁸

En 1963, Roy-Camille y cols.¹⁹ fueron los primeros en utilizar tornillos pediculares para estabilizar fracturas toracolumbares. Las ventajas encontradas con estos sistemas se basan en el control de las columnas anterior, media y posterior, y su capacidad para reducir la lesión.^{20,21} Sin embargo, no están exentos de limitaciones, y la reducción solo resulta efectiva si se puede mantener hasta la maduración de la necesaria artrodesis.²² Las fijaciones cortas por vía posterior resultan tentadoras para el manejo de estas lesiones; sin embargo, están indicadas en casos seleccionados sin gran conminución, pérdida de altura y cifosis preoperatoria. Cuantos más niveles se instrumentan por vía posterior, mayor es la estabilidad del sistema y menores son las posibilidades de perder corrección durante el posoperatorio. No obstante, la desventaja más importante de las construcciones largas es la mayor pérdida de movilidad de los niveles distales a la lesión. Por tal motivo, cuando la lesión es altamente inestable se prefiere suplementar a la instrumentación posterior corta con un soporte anterior y, de esta manera, evitar niveles de artrodesis.

Objetivo

El objetivo del siguiente trabajo es analizar los resultados radiológicos y clínicos de una revisión de más de 20 pacientes operados en nuestro Centro con diagnóstico de fractura toracolumbar por estallido y flexión/distracción, a los cuales se les realizó una instrumentación por vía posterior corta; un nivel por encima y uno por debajo de la vértebra fracturada.

Materiales y Métodos

Se llevó a cabo un estudio retrospectivo de una serie consecutiva de pacientes con fracturas toracolumbares tratados quirúrgicamente con una instrumentación posterior corta entre 2004 y 2008, con un seguimiento >12 meses.

Todos los pacientes fueron tratados por el mismo equipo de columna de nuestro Hospital. La indicación se determinó en consenso con el equipo, y se optó por la instrumentación posterior corta en pacientes con cifosis <30°, el grado de conminución que presentaba el cuerpo vertebral y la reducción alcanzada luego de la cirugía (a mayor reducción de la altura y la cifosis, mayor posibilidad de pérdida de la corrección alcanzada). Se indicó corsé TLSO a todos los pacientes por un período de 3 meses. Los casos fueron analizados por un cirujano independiente del equipo.

Los criterios de inclusión fueron pacientes con fracturas toracolumbares (T10-L2) y lumbares (L3-L5), a los cuales se los sometió a cirugía con instrumentación y artrodesis corta de un nivel, abordados por vía posterior únicamente. Se tomaron en cuenta fracturas por mecanismo de compresión y flexión/distracción de la clasificación AO y, dentro de esta, nos hemos focalizado en las fracturas de tipo A, subtipo A3: fracturas por estallido y fracturas de tipo B, subtipos B1 y B2. El seguimiento fue siempre >12 meses. Se excluyó a pacientes con menos de 12 meses de seguimiento, a los sometidos a una artrodesis circunferencial y a aquellos en los que no se utilizaron tornillos pediculares.

Al ingreso todos fueron evaluados clínica y radiológicamente. Se les solicitó radiografía de frente y de perfil, resonancia magnética y TC. En el posoperatorio inmediato, se realizó la reevaluación clínico-neurológica y se obtuvieron imágenes por radiografía y TC. Los controles posteriores se llevaron a cabo a los 3, 6 y 12 meses, para luego seguir con evaluaciones clínico-radiológicas anuales. Las mediciones sobre las radiografías y las TC estuvieron a cargo de un cirujano que no participó en el tratamiento de los pacientes.

Las fracturas se evaluaron según la clasificación de la AO. Se utilizó el par radiográfico preoperatorio para determinar el deseje frontal y sagital, así como el colapso vertebral. Ambos desejes se midieron utilizando el método de Cobb tomando los platillos más alejados de las vértebras adyacentes a la fractura y la cifosis y la lordosis se expresaron con valores positivos y negativos, respectivamente. También, se registró la deformidad parcial de Gardner, la cual toma en cuenta el platillo más alejado de la vértebra superior a la fracturada y el platillo inferior de la vértebra fracturada. Estos datos fueron registrados tanto al ingreso, como en los posoperatorios inmediato y alejado, teniendo en cuenta la última radiografía de control que superó los 12 meses de seguimiento.

La medición del colapso del cuerpo vertebral y la ocupación del canal se expresaron en porcentajes de afectación con relación al valor prelesional para ese nivel calculados de acuerdo con la fórmula adoptada por Willen.²³ Esta fórmula estima el valor prelesional tomando el promedio de las correspondientes mediciones realizadas en las dos vértebras adyacentes a la fracturada. Para evaluar el colapso vertebral, se midió la pérdida de la altura anterior del cuerpo vertebral. La ocupación del canal se evaluó mediante TC midiendo el diámetro sagital tomando el corte axial de mayor afectación.

Para la evaluación neurológica, se utilizaron la escala de ASIA y la escala de Frankel²⁴ modificada. El resultado funcional se estimó, según la escala propuesta por Chan,²⁵ como excelente, bueno, regular y malo. Esta escala considera el grado de dolor lumbar y el retorno al trabajo o a las actividades previas. El dolor fue graduado como ausente, leve (molestar ocasional sin necesidad de analgésicos), moderado (necesidad de antiinflamatorios no esteroides en forma regular) o intenso (necesidad de analgésicos opioides en forma frecuente) (Tabla 1).

El resultado clínico que se consideró fue el más alejado al momento de la fractura. Tanto los datos clínico-neurológicos como los radiológicos fueron tomados antes de la cirugía y después de ella.

En todos los casos, se registró la edad, el sexo, la causa de la fractura y el nivel de la lesión. También, se consignaron las complicaciones.

Se analizó si hubo o no artrodesis mediante radiografías de frente y de perfil. En caso de duda, se solicitaron radiografías dinámicas, oblicuas y TC.

Resultados

Veinticinco pacientes cumplieron con los criterios de inclusión, y 22 de ellos fueron analizados. El porcentaje de pérdida de seguimiento fue del 12%, es decir 3 pacientes, 2 de ellos no residen en el país y tenían un seguimiento radiológico <1 año y un tercer paciente que nunca fue posible contactarlo. Doce pacientes eran mujeres y 10, hombres, con un promedio de edad de 37 años (rango de 17 a 75 años).

La causa más frecuente fue la caída de altura (12 casos), el resto fue por accidente vehicular (9 casos) y un traumatismo directo.

Había 18 fracturas de tipo A3 y 4 de tipo B1, según la clasificación AO. La región toracolumbar estaba afectada en 20 casos y la lumbar en 2 casos. El nivel más afectado fue L1 (12 casos), seguido de T12 (7 casos), L4 (2 casos) y T11 (un caso) (Tabla 2).

Seis de los pacientes presentaron lesiones asociadas al ingresar: 2 fracturas de tibia, una luxofractura de muñeca, una fractura expuesta de calcáneo, una fractura de pelvis y una fractura de tobillo.

Evaluación radiológica

El seguimiento radiográfico promedio fue de 30 meses. El porcentaje de pérdida de altura del cuerpo anterior de la vértebra fracturada, según la fórmula adoptada por Willen al ingreso fue del 31% y, luego de la cirugía, fue del 16%.

La cifosis promedio preoperatoria fue de 14° y la posoperatoria alejada, de 4°.

En los 18 pacientes con fractura por estallido (A3), la cifosis promedio al ingreso, según el método de Cobb, fue de 13° (rango de -21 a 37). Si excluimos a los dos pacientes con fracturas lumbares (caso 1 y 5), el promedio de la cifosis en los 16 pacientes restantes aumenta a 17° (de -8 a 37). Luego de la cirugía, este valor se corrigió a 1,83° (rango de -24 a 11). En el posoperatorio alejado, el promedio de la cifosis fue de 3,93° (de -31 a 18). Si tomamos en cuenta la cifosis según la deformidad parcial de Gardner al ingreso, estos pacientes presentaron un promedio de 16,1° (de -16 a 35), el cual corrigió luego de la cirugía a un promedio de 6,2° (de -23 a 20).

En los 4 pacientes con fractura por compresión/flexión (B1), la cifosis promedio al ingreso, según el método de Cobb, fue de 21° (rango de 16 a 28) y, luego de la cirugía, se corrigió a -1,25° (rango de -10 a 7), mientras que, según Gardner, fue de 23° (de 19 a 32) antes de la cirugía y de 5,25° (de -2 a 20) posintervención. En el posoperatorio alejado para este grupo no se modificó el promedio de la cifosis residual según el método de Cobb.

Entre los 22 pacientes analizados, 20 fueron sometidos a una TC al ingreso y solo a 11 de estos se les realizó un control tomográfico en el posoperatorio. El promedio de invasión del canal al ingreso fue del 29% y, en los 11 pacientes a quienes se les efectuó el control posoperatorio fue del 6% (Tabla 3).

Todos los pacientes analizados presentaron evidencia de artrodesis en el control radiográfico alejado.

Evaluación clínico-neurológica

Excepto por un paciente los restantes 21 presentaron un valor en la escala motora de ASIA de 50/50 tanto antes de la cirugía como después de ella, sin déficit motor o sensitivo, grado E de la escala de Frankel modificada. Al ingresar, el paciente restante tuvo un valor de 29/50 en la escala motora, con un grado B de Frankel, y de 45/50 con mejoría a un grado D de Frankel en el posoperatorio, sin complicaciones.

Tabla 1. Escala funcional de Chan

Dolor lumbar	Actividad	Resultado
Ausente	Prelesional	Excelente
Leve	Prelesional	Bueno
Moderado	Menor	Regular
Intenso	Ninguna	Malo

Tabla 2. Serie de pacientes

Paciente	Edad	Sexo	Causa de la fractura	Clasificación (AO)	Seguimiento clínico (meses)	Nivel	Artrodesis	Complicaciones posoperatorias
1	54	F	Accidente vehicular	A3.2	71	L3-L5	Sí	No
2	64	F	Accidente vehicular	A3	75	T11-L1	Sí	No
3	22	M	Caída de altura	B1.2	54	T12-L1	Sí	No
4	28	F	Accidente vehicular	A3.1	40	T12-L2	Sí	Progresión cifosis
5	32	M	Caída de altura	A3.2	39	L4-L5	Sí	No
6	55	M	Accidente vehicular	A3.1	38	T11-L1	Sí	Progresión cifosis
7	48	M	Caída de altura	A3.1	33	T10-12	Sí	No
8	32	F	Caída de altura	A3.1	33	T12-L2	Sí	No
9	51	F	Caída de altura	A3.1	32	T12-L1	Sí	No
10	21	M	Caída de altura	A.3.1	30	T11-L1	Sí	No
11	35	F	Caída de altura (escaleras)	B1	27	T12-L2	Sí	No
12	17	M	Caída de altura	A3.2	24	T11-L1	Sí	Infección de la herida
13	35	F	Caída de altura	A3.1	10	T11-L1	Sí	No
14	29	F	Caída de caballo	A3.1	48	T11-L1	Sí	No
15	45	F	Accidente vehicular	A3.1	56	T11-L1	Sí	No
16	40	M	Caída de altura	A3.1	50	T12-L2	Sí	No
17	23	M	Accidente vehicular	B1	30	T11-L1	Sí	No
18	34	F	Accidente vehicular	B1	34	T12-L2	Sí	Infección de la herida
19	22	M	Accidente vehicular	A3	48	T12-L2	Sí	No
20	75	M	Caída de altura	A3	36	T12-L2	Sí	No
21	39	F	Traumatismo directo	A3.1	18	T11-L2	Sí	No
22	24	F	Caída de altura	A3.2	79	T12-L2	Sí	No

Respecto a la evaluación clínica, 10 pacientes obtuvieron un resultado excelente; 10 pacientes, bueno y, en solo 2 casos, fue regular. Ninguno tuvo un mal resultado (Fig. 1). Dieciséis pacientes retomaron sus actividades previas de manera habitual.

El porcentaje de complicaciones fue del 18%. Dos pacientes sufrieron infección de la herida y requirieron desbridamiento quirúrgico. En dos pacientes, la cifosis progresó, uno de ellos fue reintervenido por una vía anterior para su corrección. Los restantes 18 pacientes no presentaron complicaciones.

Discusión

El tratamiento de las fracturas de la columna vertebral, en especial, del segmento toracolumbar ha sido y sigue siendo tema de controversia, ya sea a la hora de decidir el tipo de tratamiento conservador o quirúrgico, la vía de abordaje, los niveles de instrumentación y artrodesis, la necesidad de descompresión del canal medular en ausencia o presencia de déficit neurológico.

El objetivo en estos pacientes con fracturas por estallido principalmente es la estabilización del segmento, la dis-

Tabla 3. Evaluación radiológica

Paciente	Clasificación (AO)	Nivel	Seguimiento radiológico (meses)	Resultado funcional	% Altura preoperatoria	% Altura posoperatoria	Cifosis preoperatoria (Cobb)	Cifosis posoperatoria * (Cobb)	Cifosis posoperatoria ** (Cobb)	Cifosis preoperatoria (Gardner)	Cifosis posoperatoria (Gardner)	Invasión preoperatoria	Invasión posoperatoria
1	A3.2	L3-L5	19	Bueno	28	5	-17	-24	-20	-10	23	50	0
2	A3	T11-L1	63	Bueno	24	23	10	6	7	14	10	30	20
3	B1.2	T12-L1	41	Bueno	55	40	28	7	4	32	20	25	-
4	A3.1	T12-L2	40	Excelente	40	20	20	11	10	26	10	40	5
5	A3.2	L4-L5	39	Excelente	24	12	-21	-34	-31	-16	-15	25	0
6	A3.1	T11-L1	38	Excelente	52	33	30	7	8	28	20	-	-
7	A3.1	T10-L2	33	Excelente	28	25	15	11	10	10	9	15	-
8	A3.1	T12-L2	26	Bueno	20	8	30	5	5	35	8	0	0
9	A3.1	T12-L1	20	Regular	20	30	8	2	13	12	15	50	-
10	A3.1	T11-L1	14	Bueno	24	4	17	12	18	19	15	28	-
11	B1	T12-L2	12	Regular	27	0	18	-10	-10	19	-2	0	0
12	A3.2	T11-L1	24	Bueno	32	10	37	2	4	18	11	25	-
13	A3.1	T11-L1	10	Bueno	27	18	22	10	18	30	9	35	-
14	A3.1	T11-L1	48	Excelente	40	0	16	4	4	18	0	45	0
15	A3.1	T11-L1	24	Excelente	25	24	18	9	9	18	10	12	-
16	A3.1	T12-L2	24	Excelente	35	28	12	10	12	19	13	42	-
17	B1	T11-L1	18	Excelente	40	4	16	-8	-6	21	-2	12	0
18	B1	T12-L2	34	Bueno	20	10	22	6	7	20	5	0	-
19	A3	T12-L2	32	Excelente	37	28	2	-8	-4	11	6	16	14
20	A3	T12-L2	36	Bueno	23	5	-8	5	4	0	9	-	-
21	A3.1	T11-L2	18	Excelente	17	20	8	4	0	18	0	35	-
22	A3.2	T12-L2	40	Bueno	35	4	30	5	5	29	5	73	26

*inmediata; **alejada.

minución del dolor al mínimo posible manteniendo una buena funcionalidad y sin deterioro neurológico.

En la literatura, se han publicado numerosos trabajos que abordan el tema. Muchos comparan el tratamiento quirúrgico y el conservador sin encontrar diferencias a largo plazo.²⁶ Chan,²⁵ en su serie, presenta una revisión de fracturas de L2 a L5, que fueron tratadas de manera conservadora, con excelentes resultados a nivel radiológico y clínico en el 90% de los pacientes. Sin embargo,

como ya mencionaba Denis,^{27,28} esta región no es comparable con el segmento toracolumbar; en esta última, se observaba una cifosis residual sintomática con una desviación >33° de lo normal en un 17% de los pacientes operados.

Si no hay déficit neurológico, estudios comparativos entre tratamiento quirúrgico y conservador permiten comprobar que los resultados del tratamiento quirúrgico posibilitan una recuperación fisiológica del perfil sagital y la altura

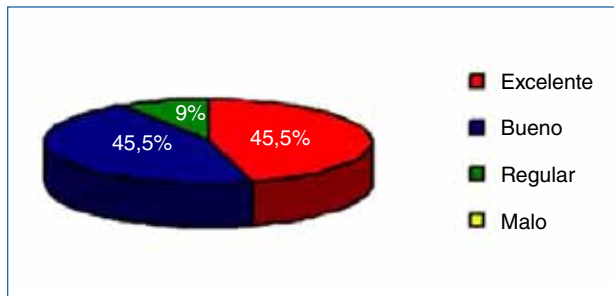


Figura 1. Resultado de la evaluación clínica.

del cuerpo vertebral, con una recuperación funcional e incorporación laboral superior al segundo grupo.²⁸

La presencia de fragmentos óseos dentro del canal medular puede asociarse a déficit neurológico o no. Si no hay déficit neurológico, numerosos autores²⁹⁻³¹ comunican su remodelación sin necesidad de descompresión. En caso de déficit neurológico, se prefiere la descompresión del canal,³² que puede llevarse a cabo por vía posterior o anterior.

En cuanto a las fijaciones largas o cortas, en las que principalmente centramos el objetivo de nuestro trabajo, podemos hallar, en estos últimos años, varios trabajos que evidencian buenos resultados en la instrumentación de solo dos niveles. En 2002, Petracchi y cols.³³ mencionan la buena recuperación funcional, con parámetros anatómicos adecuados y baja morbilidad en pacientes con fracturas toracolumbares tratados con instrumentación por vía posterior con 4 niveles promedio. Sin embargo, el promedio de seguimiento de la serie fue de 41 meses.

En ese mismo año, en España, Baños Clemente³⁴ publicaba una serie de 30 pacientes que fueron sometidos a artrodesis e instrumentación de fracturas toracolumbares con dos segmentos; los resultados fueron excelentes en un alto porcentaje de los pacientes. En este trabajo, analizamos

retrospectivamente una serie de 22 casos con fracturas por compresión axial o flexión/distracción tratados quirúrgicamente, con un abordaje posterior con instrumentación y artrodesis corta. En 21 casos, fue de dos niveles, mientras que solo en uno se realizó dos niveles por encima de la vértebra fracturada y uno por debajo. En 8 pacientes, se agregó instrumentación a la vértebra fracturada.

La lesión se consideró como inestable por la afectación del cuerpo vertebral evaluando su colapso, la cifosis y el porcentaje de canal ocupado o por el compromiso ligamentario de la columna media y posterior. En pacientes politraumatizados, aun cuando la lesión es pasible de tratamiento incruento con inmovilización estricta, preferimos el tratamiento quirúrgico para un mejor manejo de las lesiones asociadas y el confort del paciente.

Según nuestros casos y con un seguimiento radiológico >2 años y clínico-neurológico >3 años, observamos buenos resultados funcionales sin deterioro neurológico, con una reducción radiológica dentro de los parámetros anatómicos. La pérdida de cifosis en el seguimiento alejado, en promedio, fue de solo 2°; sólo 4 pacientes sufrieron complicaciones que fueron resueltas de manera satisfactoria.

Como bien exponen Parker y cols.,³⁵ creemos que los pacientes con instrumentaciones cortas obtienen una mayor movilidad en la columna, con buen resultado funcional y una rápida movilización. Implica menor tiempo de cirugía y menos sangrado, con índices de infección y pseudoartrosis más bajos. Por el lado contrario, las instrumentaciones largas interfieren con la movilidad normal de la columna lumbar y, a largo plazo, pueden llevar a alteraciones funcionales.

En nuestra serie, un solo paciente fue operado nuevamente a los 60 días por progresión de la cifosis (paciente 4), con satisfactoria evolución.

En las Figuras 2-6, se muestran tres casos de la serie y su evolución.

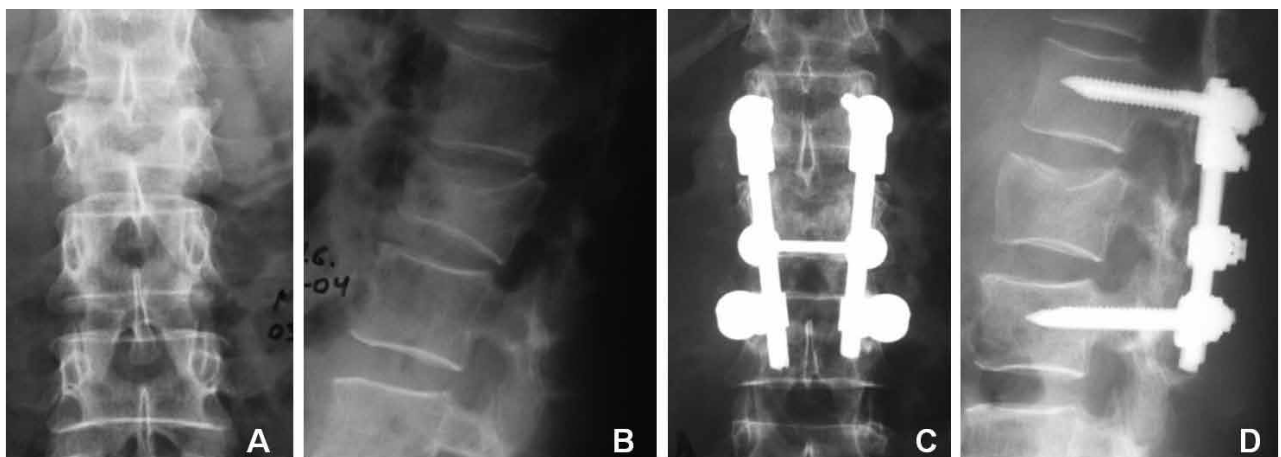


Figura 2. Caso 1. Mujer de 57 años que ingresa por accidente automovilístico con diagnóstico de fractura de T12, sin déficit neurológico. Fractura por compresión A3. **A y B.** Radiografías al ingreso que muestran una pérdida de altura del 24%, con una cifosis de 10° de Cobb. En las radiografías del posoperatorio inmediato, se observa la instrumentación T11-L1 con inclusión de vértebra fracturada. **C y D.** Se corrigió la cifosis a 6°, con una pérdida de altura del 23%.

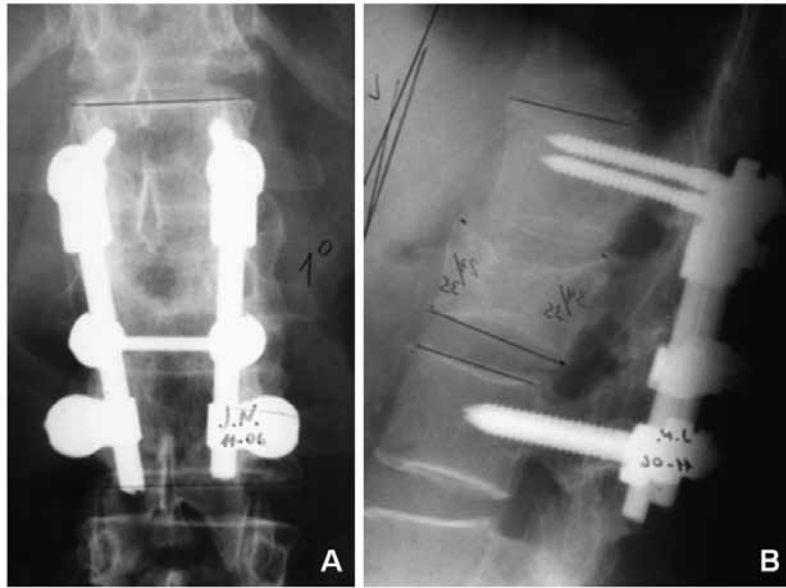


Figura 3. Caso 1. Radiografías de frente y de perfil a los 32 meses de seguimiento radiológico. Cifosis de 7° de Cobb. La paciente tuvo un seguimiento clínico de 63 meses, con un resultado funcional bueno. Sin dolor y menor actividad respecto a las actividades previas.

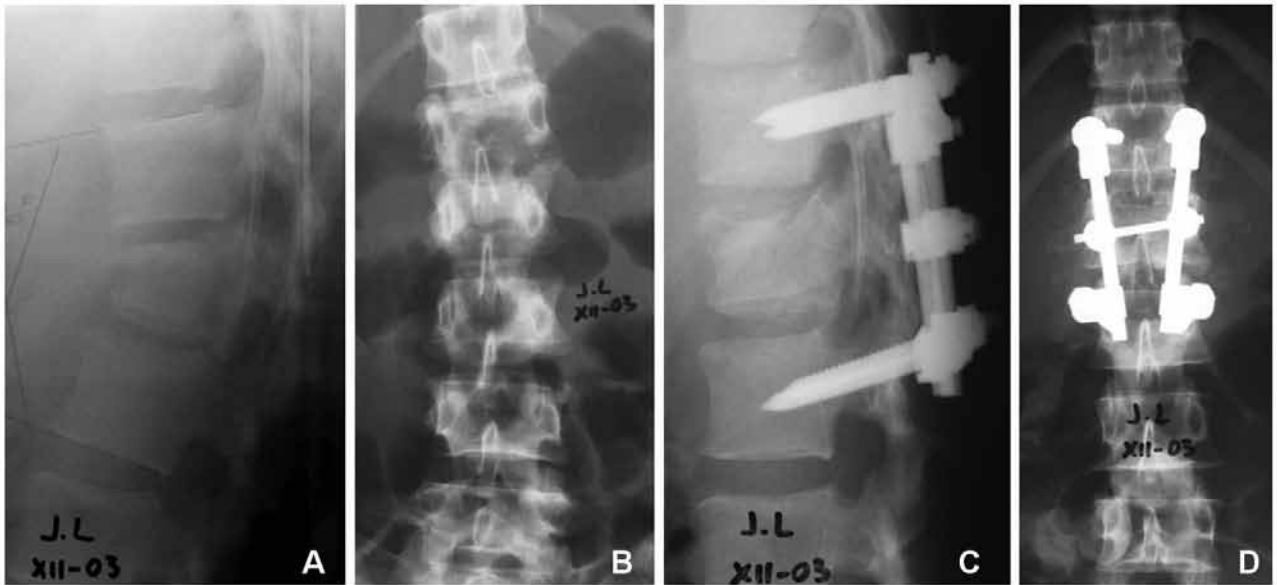


Figura 4. Caso 2. Mujer de 24 años que ingresa por caída de altura, con fractura de L1, grado E de Frankel. Fractura por estallido de tipo A3.2. A y B. Radiografías que muestran el ángulo de 30° de cifosis con pérdida de altura del 35%. C y D. Radiografías del posoperatorio inmediato, se puede observar la instrumentación T12-L2 sin inclusión de vértebra fracturada. Se corrigió la cifosis a 5°, con una pérdida de altura del 4%.

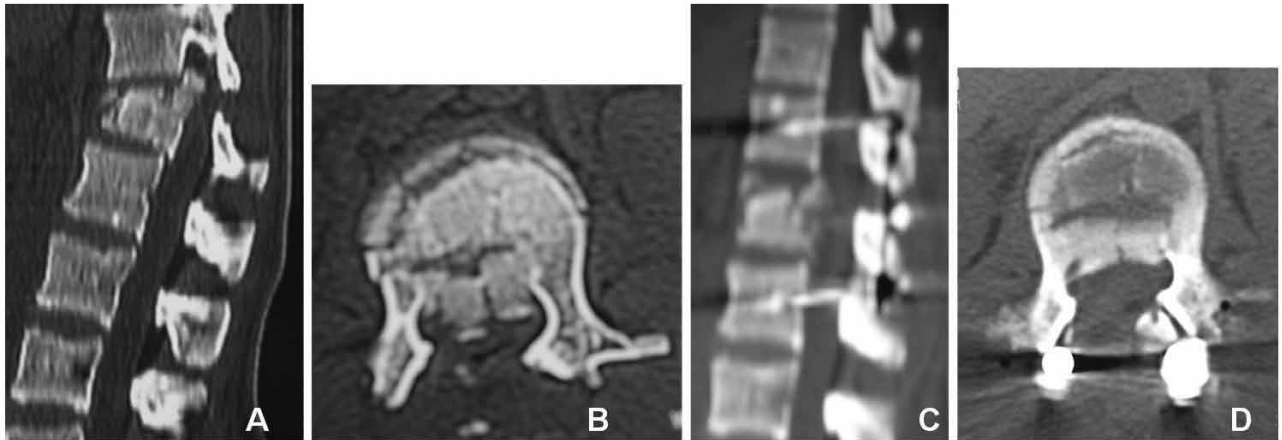


Figura 5. Caso 2. A y B. Imágenes de tomografía computarizada que revelan la invasión del canal del 73%. C y D. Corrección al 26% en el posoperatorio inmediato. La paciente tuvo un seguimiento a 40 meses, sin complicaciones. El resultado funcional fue bueno, con menor actividad respecto a sus actividades previas.

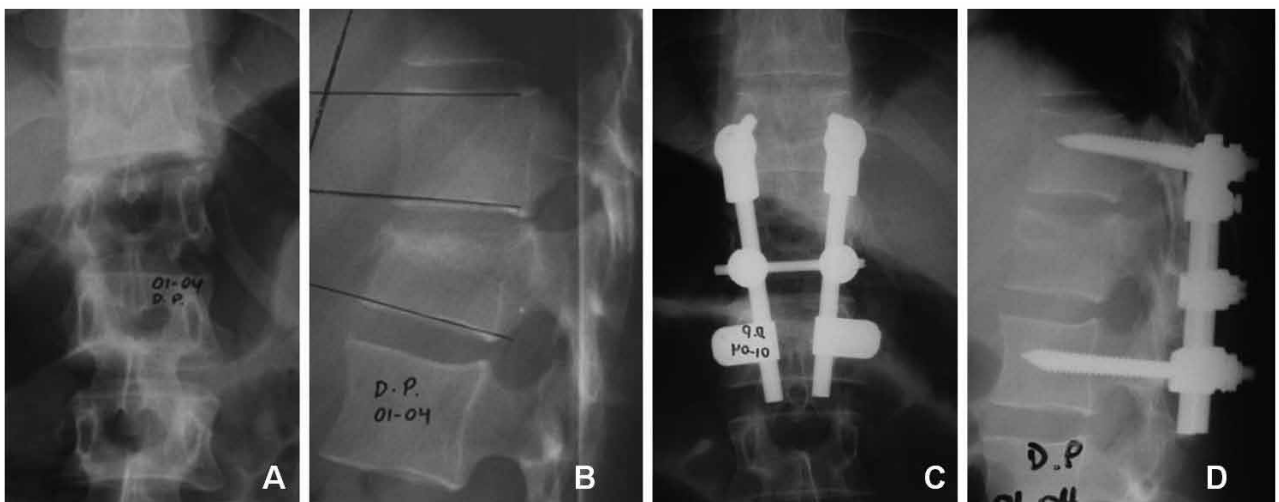


Figura 6. Mujer de 29 años que ingresa por caída del caballo. Frankel E. Fractura por estallido A3.1, según la clasificación AO. A y B. Radiografías que muestran 18° de cifosis de Cobb y 18° de Garden. C y D. Corrección a 4° y 0° en el posoperatorio inmediato, respectivamente. La paciente evolucionó con un resultado funcional excelente y el mismo nivel de actividades físicas previo, con un seguimiento promedio de 48 meses.

Conclusiones

La instrumentación y artrodesis posterolateral corta en pacientes bien seleccionados con fracturas toracolumbares proporciona muy buenos resultados tanto a nivel radiológico como funcional. La selección de los pacientes

debe ser estricta, excluyendo a los pacientes con cifosis grave, conminución importante u otro factor que sugiere la necesidad de un abordaje anterior. Presenta un bajo índice de complicaciones y es un método seguro.

En el seguimiento alejado, no se observa una pérdida significativa de la reducción en la cifosis.

Bibliografía

1. **Holdsworth F.** Fractures, dislocations and fracture dislocations of the spine. *J Bone Joint Surg* 1970;52:1534-51.
2. **Denis F.** Spinal instability as defined by three-column spine concept in acute spinal trauma. *Clin Orthop* 1984;189:65-76.
3. **Ferguson RL, Allen BL.** A mechanistic classification of thoracolumbar spine fractures. *Clin Orthop* 1984;189:77- 88.
4. **Arregui A, Pedernera H, Berro C.** Fracturas vertebrales de la charnela dorsolumbar con lesión neurológica. *Rev Asoc Argent Ortop Traumatol* 1992; 57:370-4.
5. **Dunn HK.** Anterior stabilization of thoracolumbar injuries. *Clin Orthop* 1984;(189):116-24.
6. **Kaneda K, Abumi K, Fujiya M.** Burst fractures with neurologic deficits of the thoracolumbar-lumbar spine: results of anterior decompression and stabilization with anterior instrumentation. *Spine* 1984; 9:788-95.
7. **Kostuik JP.** Anterior spinal cord decompression for lesions of the thoracic and lumbar spine: techniques, new methods of internal fixation results. *Spine* 1983;8:512-31.
8. **Bloise de Napolitano N.** Utilización del instrumental de Harrington en el tratamiento de deformidades vertebrales traumáticas. *Acta Ortop Latinoam* 1976;3:47-56.
9. **Yuan HA, Mann KA, Found EM, Helbig TE, Fredrickson BE, Lubicky JP, et al.** Early clinical experience with the Syracuse I-plate: an anterior spinal fixation device. *Spine* 1988;13:278-85.
10. **Allende B, Borda Marquez C.** Osteosíntesis en fracturas luxaciones inestables de columna lumbar con lesión neurológica. *Rev Asoc Argent Ortop Traumatol* 1984;49:248-61.
11. **Bradford DS, Akbarnia BA, Winter RB, Seljeskog EL.** Surgical stabilization of fracture and fracture dislocation of the thoracic spine. *Spine* 1977; 2:185-95.
12. **Carrasco MR.** Fracturas por compresión lumbotorácicas: tratamiento con barras de Harrington y alambrado sublamina. *Rev Asoc Argent Ortop Traumatol* 1990;55:145-9.
13. **Cook SD, Barrack RL, Georgette FS, Whitecloud TS 3rd, Burke SW, Skinner HB, et al.** An analysis of failed Harrington rods. *Spine* 1985;10:313-6.
14. **Dick W, Kluger P, Magerl F, Woersdorfer O, Zach G.** A new device for internal fixation of thoracolumbar and lumbar spine fractures: the fixateur interne. *Paraplegia* 1985;23:225-32.
15. **Dickson JH, Harrington PR, Erwin WD.** Results of reduction and stabilization of the severely fractured thoracic and lumbar spine. *J Bone Joint Surg Am* 1978;60:799-805.
16. **Krag MH, Beynon BD, Pope MH, Frymoyer JW, Haugh LD, Weaver DL.** An internal fixator for posterior application to short segments of the thoracic, lumbar, or lumbosacral spine. Design and testing. *Clin Orthop* 1986;(203):75-98.
17. **Maiman DJ, Sybert GW.** Management of trauma of the thoracolumbar junction: I and II. *Contemp Neurosurg* 1989;11:1-6.
18. **Moreno T.** Tratamiento de las fracturas inestables del raquis dorso-lumbar. *Rev Soc Platense Ortop Traumatol* 1988;1:16-23.
19. **Roy-Camille R, Saillant G, Berteaux D, Salgado V.** Osteosynthesis of thoraco-lumbar spine fractures with metal plates screwed through the vertebral pedicles. *Reconstr Surg Traumatol* 1976;15:2-16.
20. **McAfee PC, Bohlman HH.** Complications following Harrington instrumentation for fractures of the thoracolumbar spine. *J Bone Joint Surg Am* 1985;67:672-86.
21. **Sjostrom L, Olerud S, Karlstrom G.** Experiences with transpedicular internal fixation and transpedicular grafting of unstable thoracolumbar fractures. *Acta Orthop Scand* 1988;59(Suppl 227):20-1.
22. **Slosar PJ Jr, Patwardham AG, Lorenz M, Havey R, Sartori M.** Instability of the lumbar burst fracture and limitations of transpedicular instrumentation. *Spine* 1995;20:1452-61.
23. **Willen J, Lindahl S, Nordwall A.** Unstable thoracolumbar fractures: a comparative clinical study of conservative treatment and Harrington instrumentation. *Spine* 1985;10:111-22.
24. **Frankel HL, Hancock PO, Hyslop G, Melzak J, Michaelis LS, Ungar GH, et al.** The value of postural reduction in the initial management of closed injuries of the spine with paraplegia and tetraplegia. Part I. *Paraplegia* 1969;7:179-92.
25. **Chan DP, Seng NK, Kaan KT.** Nonoperative treatment in burst fractures of the lumbar spine (L2-L5) without neurologic deficits. *Spine* 1993;18:320-5.
26. **Davies WE, Morris JH, Hill V.** An analysis of conservative (non surgical) management of thoracolumbar fractures and fracture dislocations. *J Bone Joint Surg Am* 1980;62:1324-7.
27. **Denis F.** The three column spine and its significance in the classification of acute thoracolumbar spine injuries. *Spine* 1983;8:817-31.

28. **Denis F, Armstrong GWD, Searls K, Matta L.** Acute thoracolumbar burst fractures in the absence of neurologic deficit. *Clin Orthop* 1984;189:142-9.
29. **Gertzbein SD, Crowe PJ, Fazl M, Schwartz M, Rowed D.** Canal clearance in burst fractures using the AO internal fixator. *Spine* 1992;17:558-60.
30. **Iborra González M, Roca Burniol J, Ubierna Garces MT, Ruíz Calavia JA, Aliaga Orduña F.** Remodelación del canal medular en fracturas toracolumbares. *Rev Ortop Traumatol* 1997;41:210-2.
31. **Day LY.** Remodeling of the spinal canal after thoracolumbar burst fractures. *Clin Orthop* 2001;382:119-23.
32. **Vornanen MJ, Bostman OM, Myllynen PJ.** Reduction of bone retropulsed into the spinal canal in thoracolumbar vertebral body compression burst fractures. *Spine* 1995;20:1699-703.
33. **Petracchi M, Gruenberg M, Solá C, Ortolán E.** Fracturas por estallido en columna dorsolumbar instrumentadas con tornillos pediculares. *Rev Asoc Arg Ortop Traumatol* 2003; 68(4): 273-83.
34. **Baños Clemente A, Ramírez Villaescusa J, Martínez Castroverde J, Martínez Arnaiz E, Andrés Gonzalez JM.** Tratamiento quirúrgico de fracturas toracolumbares por vía posterior con instrumentación y fusión bisegmentaria. *Rev Esp Traumatol* 2002; 37(210):84-88.
35. **Parker JW.** Successful short-segment instrumentation and fusion of thoracolumbar spine fracture. *Spine* 2000;25(9):1157-69.

Conflicto de intereses

Los autores no han recibido ayuda económica alguna para la realización de este trabajo. Tampoco firmaron ningún acuerdo por el que vayan a recibir beneficios u honorarios por parte de alguna entidad comercial.