

# Injerto autólogo versus aloinjerto fresco congelado en cirugía lumbar instrumentada

## Resultados clínicos y radiológicos

PABLO N. ORTIZ y NICOLÁS FLORES KANTER

*Sanatorio Allende, Córdoba*

### RESUMEN

**Introducción:** La eficacia del aloinjerto fresco congelado es controvertida en la fusión lumbar. El objetivo de este trabajo es comparar los resultados clínicos, el tiempo de cirugía y de estadía hospitalaria, y los resultados radiológicos utilizando injerto autólogo versus aloinjerto fresco congelado en cirugía de artrodesis lumbar instrumentada.

**Materiales y Métodos:** Desde enero de 2009 hasta mayo de 2011, se analizaron 32 pacientes sometidos a fusión lumbar circunferencial de un nivel. Se formaron dos grupos, Grupo A: injerto autólogo, Grupo B: aloinjerto fresco congelado. Antes de la cirugía, se utilizó la escala analógica visual (valoración sintomática) y el índice ODI (calidad de vida); después de la intervención, se aplicó nuevamente el índice ODI y se empleó la clasificación de Bridwell en la tomografía computarizada para evaluar la fusión. Se evaluó la duración del acto quirúrgico y de la estadía hospitalaria. Estudio de valor terapéutico, observacional, analítico, prospectivo y aleatorizado.

**Resultados:** No se observaron diferencias significativas entre los grupos: calidad de vida: mejoría en grupo A: 55,26%, grupo B: 55,30 ( $p < 0,9$ ); tiempo quirúrgico: grupo A: promedio 169,4 minutos, grupo B: 148 minutos ( $p < 0,16$ ); estadía hospitalaria: grupo A: promedio 73,3 horas, grupo B: 58,7 horas ( $p < 0,12$ ); tasa de fusión posterolateral: grupo A: 94,74%, grupo B: 92,31% ( $p < 0,57$ ).

**Conclusión:** Si bien las diferencias entre el aloinjerto fresco congelado y el autoinjerto no fueron significativas,

el menor tiempo de cirugía y la estadía hospitalaria más corta en el grupo con aloinjerto fresco congelado evidencian que es una opción válida al autoinjerto.

**PALABRAS CLAVE:** Aloinjerto fresco congelado.

**Autoinjerto. Artrodesis lumbar.**

**Nivel de evidencia: II.**

**AUTOLOGOUS GRAFT VERSUS FRESH FROZEN ALLOGRAFT IN INSTRUMENTED LUMBAR SURGERY. CLINICAL AND RADIOLOGICAL RESULTS**

### ABSTRACT

**Background:** The effectiveness of fresh frozen bone allograft is controversial in lumbar fusion. The aim of this study is to compare clinical outcomes, duration of surgery, length of hospital stay and radiological results, using autologous graft versus fresh frozen bone allograft in instrumented lumbar fusion surgery.

**Methods:** We analyzed 32 patients from January 2009 to May 2011 treated with one level instrumented circumferential lumbar fusion. They were divided into two groups, Group A: autologous graft, Group B: fresh frozen bone allograft. Before surgery, we used the visual analogue scale (severity of symptoms) and the ODI index (quality of life), in the postoperative period, ODI index was performed again and Bridwell classification was used in computed tomography to evaluate fusion. We evaluated the duration of surgery and hospital stay. Observational, analytical, prospective and randomized study, with therapeutic value.

**Results:** There were no significant differences between the groups: quality of life: improvement in group A: 55.26%, group B: 55.30% ( $p < 0.9$ ); surgical time: group A, 169.4 minutes on average, group B, 148 minutes ( $p < 0.16$ ); hospital stay: group A, 73.3 hours on average, group B,

Recibido el 17-2-2013. Aceptado luego de la evaluación el 9-10-2013.  
Correspondencia:

Dr. PABLO N. ORTIZ  
dnicolasortiz@hotmail.com

58.7 hours ( $p < 0.12$ ); posterolateral fusion rate: group A, 94.74%, group B, 92.31% ( $p < 0.57$ ).

**Conclusion:** Although the differences between fresh frozen bone allograft and autograft were not significant, a shorter surgical time and reduction on hospital stay in the fresh frozen bone allograft group show that this is a suitable choice to autograft.

**KEY WORDS:** Fresh frozen bone allograft. Autograft. Lumbar fusion.

**Level of Evidence:** II

## Introducción

La artrodesis espinal ha sido usada originalmente para el tratamiento del dolor, en infecciones, deformidades y trauma espinal. Sobre la base de experiencias exitosas, avances en procedimientos quirúrgicos y evolución de implantes, las indicaciones de artrodesis de columna se han ampliado en un intento por controlar el dolor mecánico o la inestabilidad espinal por degeneración discal; actualmente, la artrodesis lumbar continúa siendo el patrón oro para el tratamiento de la patología lumbar degenerativa que no mejora con tratamiento médico; sin embargo, las indicaciones, las técnicas y los resultados aún son controvertidos.<sup>1</sup>

Dentro de la cirugía de fusión espinal, un tópico fundamental es el injerto óseo, donde se han logrado grandes avances con el descubrimiento de las proteínas morfogenéticas.

En nuestro medio, es muy difícil contar con este suplemento; por ese motivo, es que debemos buscar las mejores alternativas para lograr una fusión sólida con la menor morbilidad para el paciente.

El hueso autólogo, por mucho tiempo, ha sido el injerto de elección para realizar cirugías de fusión lumbar.<sup>2</sup> Estudios previos han sugerido que el aloinjerto fresco congelado (AFC) es eficaz en la fusión cervical y torácica, pero continúa siendo confusa su eficacia en la fusión lumbar. En la literatura, el AFC ha sido criticado, más recientemente avalado, pero pocos estudios se han enfocado en comparar ambos tipos de injerto.<sup>3</sup>

Conocemos que tanto el injerto autólogo como el AFC tienen ventajas y desventajas. El objetivo de este trabajo es comparar resultados clínicos (calidad de vida), tiempo de intervención quirúrgica y de estadía hospitalaria, y resultados radiológicos (fusión posterolateral) utilizando injerto autólogo versus AFC en cirugía de artrodesis lumbar instrumentada.

## Materiales y Métodos

Estudio de valor terapéutico, observacional, analítico, prospectivo y aleatorizado (nivel de evidencia II). Se analizaron

32 pacientes desde enero de 2009 hasta mayo de 2011 a quienes se los sometió a fusión lumbar posterolateral circunferencial instrumentada de un nivel.

Se incluyeron pacientes de ambos sexos, con un rango de edad de entre 30 a 55 años y enfermedad degenerativa discal lumbar; los síntomas que fueron tratados incluyeron lumbalgia y cialalgia, que no mejoraron con tratamiento médico luego de 6 a 8 meses.

Se excluyó a pacientes fumadores crónicos, osteoporóticos, con espondilolistesis istmica, enfermedades sistémicas autoinmunes, pacientes laborales, revisiones de cirugía lumbar, tumores o espondilodiscitis, y cirugías de más de un nivel de fusión.

Como método de aleatorización, se utilizó la edad de los pacientes: número par (Grupo A), número impar (Grupo B). Una vez que el paciente aceptaba la propuesta, se lo incluía en el grupo de estudio, se formaron dos grupos: Grupo A en el que se utilizó hueso autólogo de cresta ilíaca obtenido del paciente; y Grupo B en el que se utilizó AFC (cabeza femoral) obtenido del banco de huesos de nuestra institución. En la consulta médica prequirúrgica, los pacientes firmaron el consentimiento para aceptar el AFC. Se determinaron la edad, el sexo y las comorbilidades, y cada uno de los pacientes completó la escala analógica visual (EAV) para valorar la intensidad de los síntomas y el índice de incapacidad Oswestry (ODI)<sup>4</sup> para valorar la calidad de vida. La EAV consiste en otorgar un puntaje a la intensidad del dolor con valores que van de 0 a 10: 0 indica ausencia de dolor y 10, el máximo dolor soportable. El índice ODI indica el grado de restricción funcional que afecta la vida cotidiana, este cuestionario está dividido en 10 secciones, cada una con 6 ítems. La primera sección mide los efectos de los analgésicos para aliviar el dolor. Las 9 secciones restantes miden los efectos discapacitantes de los niveles de dolor en las actividades típicas de la vida diaria. El puntaje obtenido es un porcentaje, con un mínimo posible de 0 y un máximo de 100: 0%-20% señala incapacidad mínima; 21%-40%, incapacidad moderada; 41%-60%, incapacidad grave; 61%-80%, incapacidad; 81%-100%, estos pacientes pueden estar postrados en cama o exageran sus síntomas.

Durante la cirugía, se registró en minutos la duración de la intervención (desde la incisión inicial hasta el cierre de la herida quirúrgica). El tiempo de internación se midió en horas desde el final de la cirugía (considerada cuando se terminó el cierre de la herida quirúrgica) hasta el momento del alta médica.

El seguimiento clínico se realizó por consultorio externo y el índice ODI se repitió al año. El seguimiento con imágenes fue evaluado por dos observadores diferentes, especialistas en diagnóstico por imágenes. Se observaron radiografías de la columna vertebral de frente y perfil en el posoperatorio inmediato, a los 6 y 12 meses; radiografías dinámicas y tomografía computarizada a los 12 meses de la cirugía. La fusión posterolateral fue evaluada según la clasificación para fusión de cirugía lumbar descrita por Bridwell y cols.<sup>5</sup> (Tabla 1), aplicada en la tomografía. Se consideró a los grados I y II como positivos para fusión posterolateral, y a los grados III y IV como negativos.

**Técnica quirúrgica:** La cirugía estuvo a cargo del mismo equipo quirúrgico, en todos los casos. Se utilizó anestesia general con inducción intravenosa y mantenimiento con agentes inhalatorios con medidas especiales de anestesia hipotensiva. El paciente fue colocado en decúbito ventral sobre marco espinal. Se realizó asepsia y antisepsia, y se colocaron los campos quirúrgicos

según técnica habitual. Se practicó un abordaje posterior longitudinal sobre la línea media, con exposición subperióstica de los arcos posteriores y las apófisis transversas de los niveles por fusionar. Se colocaron los tornillos transpediculares bajo control radioscópico, luego se realizó la liberación radicular del nivel afectado, y se colocó mediante técnica transforaminal (TLIF) una caja de PEEK intersomática con hueso autólogo producto de la descompresión en todos los casos (incluidos los de AFC posterolateral); a continuación, se efectuó la decorticación de las apófisis transversas y láminas.

No hubo diferencias en la técnica quirúrgica utilizada en cada uno de los pacientes de ambos grupos, excepto la recolección de injerto óseo autólogo en el grupo A. Este se recogió de la cresta ilíaca posterior a través de una incisión separada. El aloinjerto congelado se removió de su almacenamiento aproximadamente una hora antes de la intervención quirúrgica; fue descongelado a temperatura ambiente, molido en forma manual, en una mesa aparte y mezclado con 2 g de vancomicina en polvo. El injerto óseo fue colocado, de manera posterolateral, en forma bilateral y posterior sobre el lado no descomprimido, una vez que se habían colocado ambas barras sobre los tornillos en posición satisfactoria.

Se realizó hemostasia y colocación de drenaje aspirativo antes del cierre por planos de la herida quirúrgica. El hemosuctor se retiró cuando el débito de sangre no superó los 50 cm<sup>3</sup> en 24 horas.

Para la inferencia estadística entre los grupos, se utilizó estimación y comparación de media a través del test t de Student, antes se realizó la prueba F para varianza de dos muestras; se consideraron resultados estadísticamente significativos aquellos con un valor  $p < 0,05$ .

## Resultados

De los 32 pacientes que conformaron la muestra de este estudio, 15 eran del sexo femenino y 17, del sexo masculino, con un promedio de edad de 43,21 años (rango 30-55). El grupo A estaba formado por 19 pacientes y el grupo B, por 13 pacientes. El promedio de edad para el grupo A era de 40,85 años (rango 30-55), de los cuales 8 eran mujeres y 11, hombres. La edad promedio del grupo B era de 46,46 años (rango 34-55), de los cuales 6 eran mujeres y 7, hombres. El seguimiento promedio, en general, incluidos los dos grupos fue de 16,3 meses (rango 13-25).

En ambos grupos, mejoró el índice ODI al año de la cirugía; al comparar los resultados en el preoperatorio y el posoperatorio, se observó una mejoría del 55,26% en el

grupo A y del 55,30% en el grupo B (Tablas 2 y 3), se obtuvo una media de 0,07 para el grupo A y de 0,07 para el grupo B. No hubo diferencias estadísticamente significativas en la comparación de resultados del índice ODI entre ambos grupos, al año de tratamiento ( $p < 0,9$ ) (Tabla 4).

Con respecto a la EAV, el grupo A tuvo un promedio de 6 puntos para el dolor ciático y de 6,10 puntos para el dolor lumbar, mientras que, en el grupo B, el promedio fue de 7,07 y 6 puntos, respectivamente (Tablas 2 y 3). Al evaluar el tiempo del acto quirúrgico, considerándolo desde el comienzo de la incisión cutánea hasta el cierre de esta, observamos que la cirugía demandó más tiempo, un promedio de 169,4 minutos, en el grupo A; en tanto que, en el otro grupo, fue de 148 minutos; sin embargo, la diferencia entre ambos no fue estadísticamente significativa ( $p < 0,16$ ) (Tabla 4).

Si bien hubo un menor tiempo de internación en el grupo B, la diferencia tampoco fue significativa ( $p < 0,12$ ), con una estadía hospitalaria, en promedio, de 73,3 horas para el grupo A y de 58,7 horas para el grupo B (Tabla 4).

Al evaluar la consolidación ósea en la tomografía al año de tratamiento, se observó la siguiente distribución según los grados de la escala de Bridwell: Grupo A: I: 8 (42,1%); II: 10 (52,6%), III: 1 (5,3%), IV: 0 (0%); Grupo B: I: 3 (23,1%); II: 9 (69,2%), III: 1 (7,7%), IV: 0 (0%) (Fig. 1).

De acuerdo con estos datos, se halló una tasa de fusión posterolateral (grados I y II) del 94,74% en el grupo A (Fig. 2) y del 92,31% en el grupo B (Figs. 3, 4 y 5). Se obtuvo una media de 1,67 para el grupo A y de 1,79 para el grupo B, sin diferencias significativas ( $p < 0,57$ ) (Tabla 4).

No hubo complicaciones en el posoperatorio inmediato o tardío, en ningún grupo.

## Discusión

La cirugía traumatológica ortopédica requiere el uso regular de injertos óseos para contribuir al tratamiento de las patologías musculoesqueléticas, y el injerto autólogo continúa siendo el patrón de referencia para dichos procedimientos. La morbilidad relacionada con la obtención del injerto óseo autólogo ha instado a que los profesionales busquen métodos para aumentar la consolidación con sustitutos de dicho injerto, el AFC representa una de estas alternativas, ya que evita la morbilidad del sitio donante, es relativamente abundante y se lo puede utilizar retirándolo de los depósitos. Este hecho es de suma importancia principalmente en nuestro medio, ya que no tenemos fácil acceso a sustitutos morfogenéticos u otro tipo de sustitutos óseos. El aloinjerto óseo fresco se utiliza con menos frecuencia que el aloinjerto procesado debido al tiempo inadecuado para la detección sistemática de enfermedades. Sin embargo, se debe recordar que, aunque hay riesgo de transmisión de infecciones bacterianas y virales, se han comunicado relativamente pocos casos, si se tiene en

**Tabla 1.** Clasificación de Bridwell

Grado I	Hueso trabecular continuo
Grado II	Hueso amorfo continuo
Grado III	Hueso amorfo o trabecular no continuo
Grado IV	Sin hueso visible

**Tabla 2.** Pacientes con injerto autólogo de cresta ilíaca

Paciente	Edad	Tiempo de cirugía (min)	Internación (h)	EAV Lumbar	EAV Ciático	ODI Preoperatorio	ODI 1 año	Grado de fusión
1	42	120	76	4	7	48%	0%	3
2	41	210	144	3	7	100%	5%	2
3	35	210	72	4	7	46%	15%	2
4	48	145	72	9	6	34%	5%	1
5	30	150	140	3	8	45%	10%	2
6	46	270	72	7	9	80%	10%	1
7	52	150	46	8	4	50%	8%	2
8	35	240	72	6	8	42%	0%	2
9	55	120	50	8	2	60%	0%	1
10	33	120	36	6	5	38%	5%	1
11	50	200	48	9	2	85%	0%	2
12	34	140	70	7	5	45%	10%	1
13	45	145	66	9	3	56%	0%	1
14	38	180	62	5	8	75%	15%	2
15	38	165	48	4	7	90%	5%	1
16	41	172	74	8	4	60%	0%	1
17	45	210	76	3	6	80%	5%	2
18	39	150	100	7	7	75%	20%	2
19	32	125	70	6	9	65%	8%	2

EAV = escala analógica visual.

cuenta el gran número de procedimientos practicados cada año.<sup>6</sup> Alrededor de un tercio de los injertos óseos practicados en los Estados Unidos corresponde a aloinjertos.<sup>7</sup>

Ambos tipos de injertos óseos poseen ventajas y desventajas que condicionan o determinan su utilización. Dentro de las ventajas del injerto autólogo encontramos: completa histocompatibilidad sin posibilidad de enfermedad de transmisión, mayor osteointegración y menor tiempo de fusión. Como desventaja: cantidad limitada, complicaciones significativas asociadas con la obtención del injerto en dicha zona, dolor (8%-39%),<sup>2</sup> problemas con la herida quirúrgica, hematomas, daño neurovascular, fracturas pelvianas; todo esto aumenta, en gran medida, el costo económico.

El AFC continúa siendo una opción para fusión en cirugía espinal, se ha documentado su empleo en artrodesis cervical y torácica con buenos resultados; sin embargo,

en la columna lumbar, tendría un papel limitado en cuanto a la fusión posterolateral.<sup>8</sup> Presenta varias ventajas, como cantidad suficiente, ausencia de morbilidad del sitio dador y posibilidad de reducir la estadía hospitalaria y el tiempo de la intervención quirúrgica; y como desventajas: posibilidad de enfermedades de transmisión e incorporación más baja y más lenta que el autoinjerto.<sup>9</sup>

Knapp y Jones<sup>10</sup> llegaron a la conclusión de que el costo de utilización de injerto alogénico fue comparable al del autoinjerto, debido al costo adicional en tiempo operatorio, transfusión, honorarios quirúrgicos y los días de hospitalización derivados de la recolección; en nuestro trabajo, si bien no se tuvo en cuenta la variable económica, los tiempos quirúrgicos y de estadía hospitalaria posoperatoria fueron menores en el grupo de AFC, lo que coincide con lo publicado por dichos autores.

Se han publicado numerosos estudios que comparan diferentes tipos de injertos con el injerto autólogo y que enfocan los resultados desde distintas variables, como resultados clínicos aislados, radiológicos, tasa de pseudoartrosis, costos hospitalarios, tasa de revisiones, etc., sin llegar a una unificación de criterios o conclusiones que incluyan todos los aspectos. Jorgenson y cols.<sup>11</sup> llevaron a cabo uno de los ensayos de mayor tamaño. Estudiaron 144 pacientes con fusión lumbar posterolateral instrumentada utilizando de un lado autoinjerto de cresta ilíaca y del contralateral diferentes variedades de injerto (autoinjerto, chips de hueso desmineralizado, polvo de corteza desmineralizada, virutas de esponjosa), y llegaron a la conclusión de que los

resultados radiológicos obtenidos con aloinjerto tratado con óxido de etileno eran inferiores al autoinjerto. Brantigan<sup>12</sup> también comunicó que el aloinjerto es inferior al injerto autólogo cuando se utiliza en fusión posterolateral; pero el punto principal de este trabajo es que se trató de hueso esterilizado con óxido de etileno, lo que disminuiría el potencial de fusión del injerto de banco. West y cols.<sup>13</sup> compararon 21 pacientes adultos con fusión lumbar instrumentada usando aloinjerto, con 41 pacientes similares en los que se utilizó injerto autólogo de cresta ilíaca. En el primer grupo, obtuvieron una fusión sólida en el 34% de los casos, con una tasa de éxito clínico del 43%, mientras que, en el segundo, observaron un 91% de fusión, con una

**Tabla 3.** Pacientes con injerto de banco

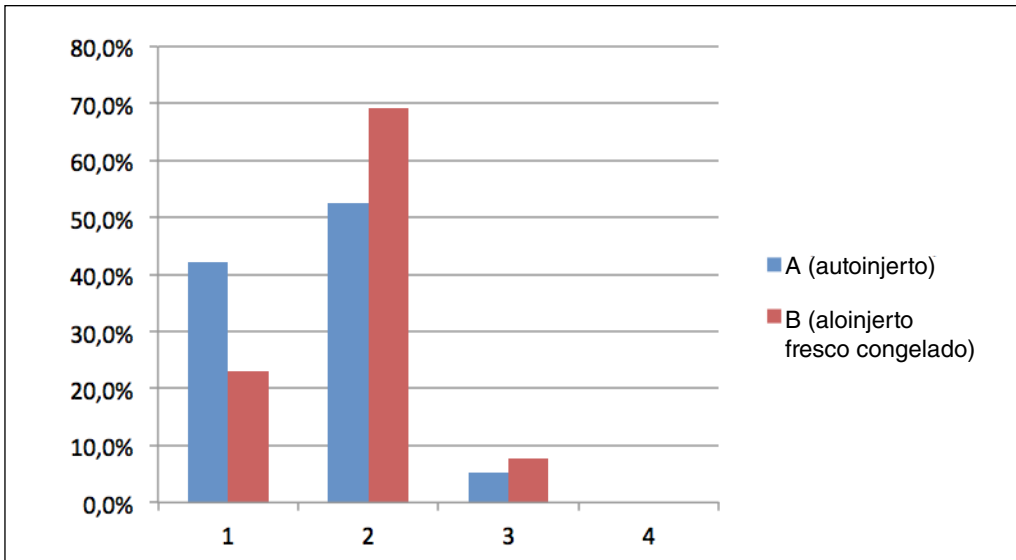
Paciente	Edad	Tiempo de cirugía (min)	Internación (h)	EAV Lumbar	EAV Ciático	ODI Preoperatorio	ODI 1 año	Grado de fusión
1	39	180	36	5	6	64%	0%	2
2	40	120	120	4	6	70%	0%	2
3	59	150	48	8	8	70%	20%	3
4	46	90	60	2	9	80%	0%	2
5	55	210	45	8	10	54%	0%	1
6	54	130	49	7	5	36%	20%	1
7	38	180	56	9	7	70%	8%	2
8	48	100	50	6	8	56%	10%	2
9	49	210	54	1	5	56%	5%	1
10	39	150	66	8	6	48%	10%	2
11	49	120	45	9	4	80%	15%	2
12	54	125	55	4	10	85%	0%	2
13	34	135	65	7	8	50%	10%	2

EAV = escala analógica visual.

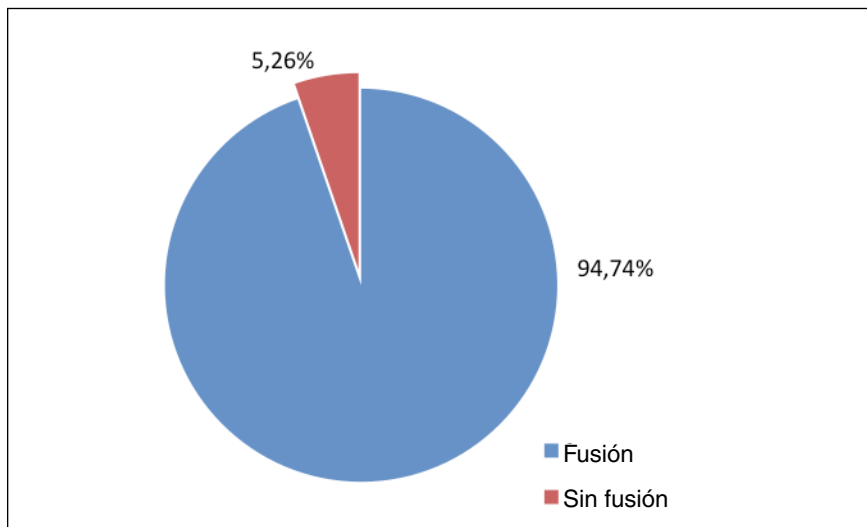
**Tabla 4.** Resultados

Variable		Grupo A (Cresta)	Grupo B (Banco)	p
Tiempo quirúrgico	Media	169,4	148	<0,16
	DE	44,45	37,8	
Tiempo de internación	Media	73,33	58,79	<0,12
	DE	29,04	20,19	
ODI al año	Media	0,07	0,07	<0,9
Fusión	Media	1,67	1,79	<0,57
	DE	0,59	0,58	

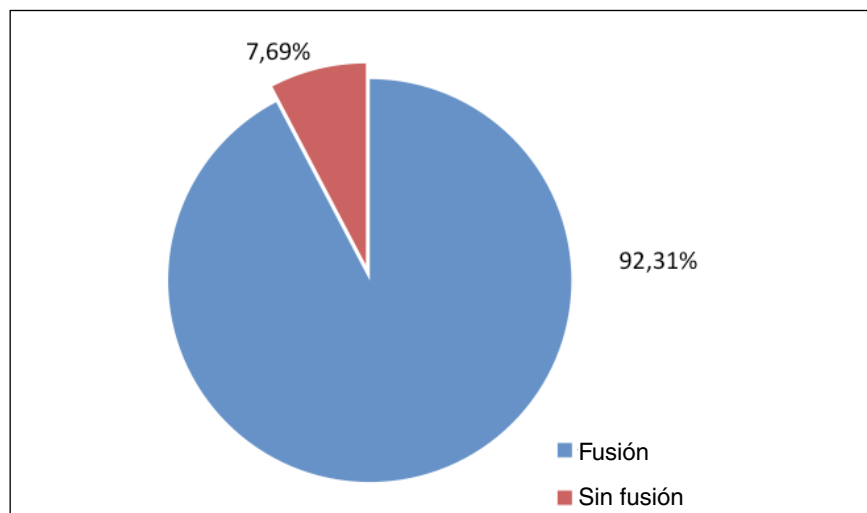
DE = desviación estándar.



**Figura 1.** Distribución según grados de la escala de Bridwell.



**Figura 2.** Distribución según presencia/ausencia de fusión anterior. Grupo A (autoinjerto).

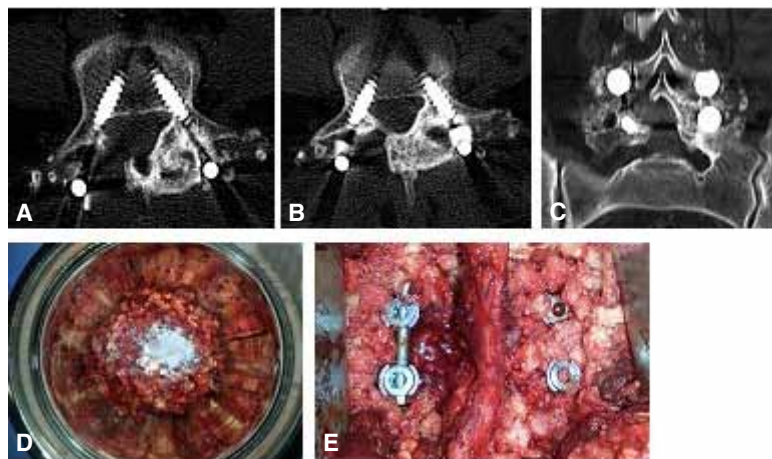


**Figura 3.** Distribución según presencia/ausencia de fusión anterior. Grupo B (aloinjerto fresco congelado).

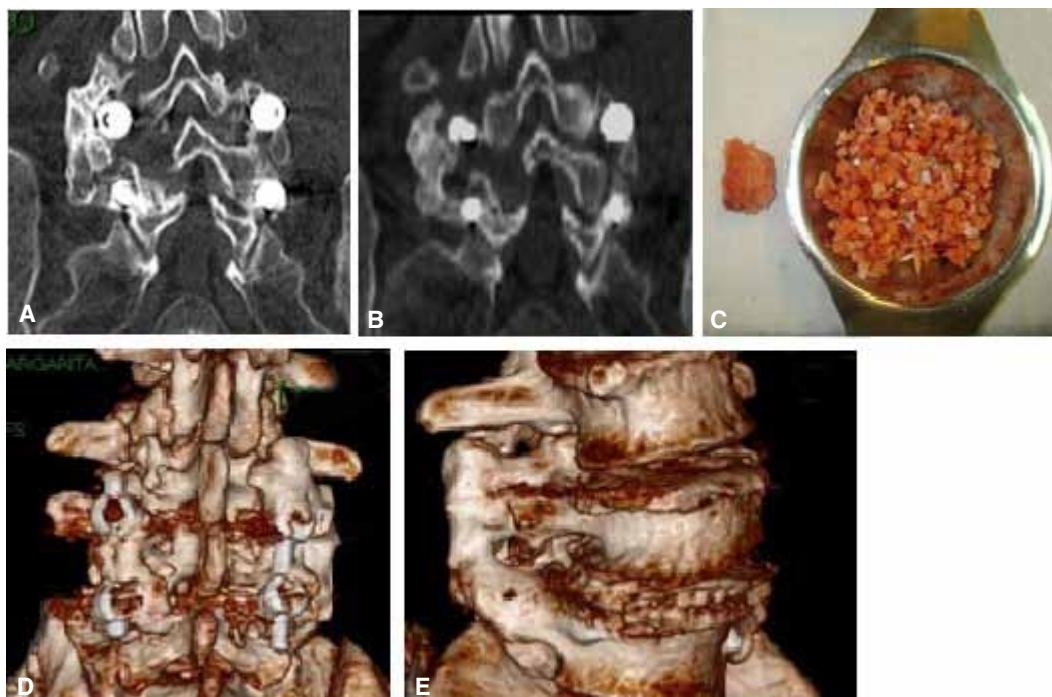
tasa de éxito clínico del 80%. Any cols.<sup>14</sup> informaron su experiencia con el uso de aloinjerto en comparación con autoinjerto en el mismo individuo y concluyeron en que el injerto autólogo fue superior al aloinjerto congelado, al hueso liofilizado, o una mezcla de hueso autólogo y aloinjerto. Cabe señalar, sin embargo, que su estudio se realizó sólo en 20 casos que fueron divididos en cuatro grupos de tratamiento. El pequeño número de pacientes por grupo, más el efecto desconocido de tener dos injertos diferentes en el mismo paciente hace que sea difícil juzgar plenamente qué material de injerto es superior. Nugent y Daw-

son<sup>15</sup> afirmaron que el aloinjerto fue inferior que el injerto autólogo de cresta ilíaca (tasa de fusión del 70% vs. 92%), pero esto se basó en cirugías de sólo nueve sujetos.

A diferencia de lo anterior, hay estudios que obtuvieron buenos resultados utilizando aloinjerto y cuyos autores están a favor de su empleo para fusiones espinales. Cloward<sup>16</sup> publicó sus resultados para 50 injertos esterilizados con gas en 28 pacientes, con 100% de incorporación; Nasca y Whelchel<sup>17</sup> reportan 143 pacientes sometidos a fusión lumbar instrumentada, con una tasa de fusión del 87% para el autoinjerto y del 86,6% para el aloinjerto. En nuestro



**Figura 4.** Caso 1. A-C. Fusión posterior y posterolateral 12 meses. D. Intraoperatorio, injerto de banco con 2 g de vancomicina. E. Injerto colocado en lecho espinal posterior y posterolateral.



**Figura 5.** Caso 2. A y B. Fusión posterolateral homolateral a laminectomía, fusión posterior contralateral a esta. C. Intraoperatorio, injerto de banco con 2 g de vancomicina. D y E. Tomografía computarizada, fusión a los 12 meses.

trabajo, al comparar la tasa de fusión posterolateral en un nivel, esta fue del 94,74% en el grupo de injerto autólogo, y del 92,31% en el grupo de injerto de banco, sin una diferencia significativa en la comparación de ambos grupos.

Buttermann y cols.<sup>18</sup> remarcaron que los resultados radiológicos en pacientes en los que se utilizó aloinjerto eran pobres con respecto al injerto autólogo, pero los resultados clínicos eran significativamente mejores que en los pacientes que habían recibido su propio hueso. En nuestro trabajo, también el grupo de aloinjerto tuvo mejores resultados clínicos, lo que se reflejó en la menor estadía hospitalaria (73,3 horas para el grupo A y 58,7 horas para el grupo B), aunque sin significación estadística.

Hay escasa bibliografía sobre el tiempo quirúrgico comparando ambos grupos, en nuestro trabajo, observamos una diferencia entre ambos grupos, con un menor tiempo quirúrgico en el grupo de AFC (21,4 minutos en promedio), pero sin significancia estadística.

El uso de sustitutos óseos en fusión lumbar continúa siendo un tópico de debate e investigación; aunque el injerto autólogo es el patrón oro, desafortunadamente la morbilidad y las complicaciones son importantes; por ello, se buscan alternativas que disminuyan dichos problemas.<sup>19</sup>

## Conclusión

Este trabajo indica que, si bien se objetiva un menor tiempo de cirugía y de estadía hospitalaria con el uso de AFC, dicha diferencia no es significativa; y como entre los dos grupos hay resultados similares estadísticamente, el AFC se constituye como una opción válida al autoinjerto, que debe ser tenida en cuenta para la cirugía de artrodesis posterior instrumentada. Probablemente si se aumentara el tamaño de las muestras se podrían obtener resultados más significativos.

## Bibliografía

1. **Hanley EN Jr., David SM.** Lumbar arthrodesis for the treatment of back pain. *J Bone Joint Surg Am* 1999;81(5):716-30.
2. **Sasso RC, LeHuec JC, Shaffrey C, The Spine Interbody Research Group.** Iliac crest bone graft donor site pain after anterior lumbar interbody fusion. *J Spinal Disord Techniques* 2005;18:S77-S81.
3. **Gibson S, McLeod I, Wardlaw D, Urbaniak S.** Allograft versus autograft in instrumented posterolateral lumbar spinal fusion. A randomized control trial. *Spine* 2002;27(15):1599-603.
4. **Fairbank JC, Pynsent PB.** The Oswestry Disability Index. *Spine* 2000;25(22):2940-52.
5. **Bridwell KH, Lenke LG, McEneaney KW, Baldus C, Blanke K.** Anterior fresh frozen structural allograft in the thoracic and lumbar spine. Do they work if combined with posterior fusion and instrumentation in adult patients with kyphosis or anterior column defects. *Spine* 1995;20(12):1410-8.
6. **De Longh WG, Einhorn TA, Koval K, McKee M, Smith W, Sanders R, et al.** Bone grafts and bone graft substitutes in orthopaedic trauma surgery: A critical analysis. *J Bone Joint Surg Am* 2007;89(3):649-58.
7. **Boyce T, Edwards J, Scarborough N.** Allograft bone. The influence of processing on safety and performance. *Orthop Clin North Am* 1999;30(4):571-81.
8. **Buttermann GR, Glazer PA, Bradford DS.** The use of bone allografts in the spine. *Clin Orthop Relat Res* 1996;(324):75-85.
9. **Herron LD, Newman MH.** The failure of ethylene oxide gas-sterilized freeze-dried bone graft for thoracic and lumbar spinal fusion. *Spine* 1989;14(5):496-500.
10. **Knapp DR Jr, Jones ET.** Use of cortical cancellous allograft for posterior spinal fusion. *Clin Orthop* 1988;229:99-106.
11. **Jorgenson SS, Lowe TG, France J, Sabin J.** A prospective analysis of autograft versus allograft in posterolateral lumbar fusion in the same patient: a minimum of 1-year follow-up in 144 patients. *Spine* 1994;19:2048-53.
12. **Brantigan JW.** Pseudarthrosis rate after allograft posterior lumbar interbody fusion with pedicle screw and plate fixation. *Spine* 1994;19:1271-9.
13. **West JL 3rd, Bradford DS, Ogilvie JW.** Results of spinal arthrodesis with pedicle screw-plate fixation. *J Bone Joint Surg Am* 1991;73(8):1179-84.
14. **An HS, Lynch K, Toth J.** Prospective comparison of autograft vs. allograft for posterolateral lumbar spine fusion: differences among freeze-dried, frozen, and mixed grafts. *J Spinal Disord* 1995;8:131-5.
15. **Nugent PJ, Dawson EG.** Intertransverse process lumbar arthrodesis with allogeneic fresh-frozen bone graft. *Clin Orthop Relat Res* 1993;(287):107-11.
16. **Cloward RB.** Gas-sterilized cadaver bone grafts for spinal fusion operations. A simplified bone bank. *Spine* 1980;5:4-10.



17. **Nasca RJ, Whelchel JD.** Use of cryopreserved bone in spinal surgery. *Spine* 1987;12(3):222-7.
18. **Buttermann GR, Glazer PA, Hu SS, Bradford DS.** Revision of failed lumbar fusions: A comparison of anterior autograft and allograft. *Spine* 1997;22:2748-55.
19. **Rihn JA, Kirkpatrick K, Albert TJ.** Graft options in posterolateral and posterior interbody lumbar fusion. *Spine* 2010;35(17):1629-39.