

Hemiprótosis de Austin Moore en fracturas mediales de cadera desplazadas

Tasa de mortalidad, infección y luxación en 91 pacientes con mal estado general

JOSÉ I. ALBERGO, MARTÍN BUTTARO, GALO A. OCHOA,
FERNANDO COMBA, GERARDO ZANOTTI y FRANCISCO PICCALUGA

Servicio de Ortopedia y Traumatología, Hospital Italiano de Buenos Aires

RESUMEN

Introducción: Las fracturas de cadera son muy frecuentes en ancianos. La hemiartróplastia es un tratamiento aceptado para las fracturas mediales desplazadas en pacientes ancianos y con baja demanda funcional. El objetivo de este trabajo es documentar la tasa de mortalidad a los 30 días y al año, y las complicaciones asociadas en pacientes con mal estado general.

Materiales y Métodos: Desde 2003 hasta 2010, se operaron 1134 pacientes con diagnóstico de fractura medial de cadera. El 9% (101) fue tratado con hemiprótosis de Austin Moore, y 91 de ellos fueron incluidos en esta serie. Todos eran deambuladores intradomiciliarios y tenían múltiples comorbilidades asociadas. La supervivencia fue evaluada con el método de Kaplan-Meier; y la asociación entre mortalidad y sexo, infección y luxación, con un modelo de regresión de riesgos proporcionales de Cox.

Resultados: Setenta pacientes eran mujeres (77%) y la media de la edad era de 85 años. La mortalidad fue del 7% a los 30 días y del 36% al año. Diez pacientes (11%) presentaron algún episodio de luxación protésica y 13 (14,3%) sufrieron una complicación infecciosa. La asociación entre infección/mortalidad y sexo masculino/mortalidad fue estadísticamente significativa ($p = 0,009$ y $p = 0,013$). Los pacientes con infección tuvieron una tasa más alta de luxación ($p = 0,00001$).

Conclusión: La hemiartróplastia con prótesis de Austin Moore es una alternativa válida para pacientes con fractura medial desplazada, baja demanda funcional y mal estado general, pues es un procedimiento rápido, que elimina el dolor, y permite una movilidad precoz.

PALABRAS CLAVE: Hemiartróplastia. Fractura medial. Mortalidad. Luxación. Infección.

AUSTIN MOORE HEMIPROSTHESIS FOR INTRACAPSULAR HIP FRACTURE: ANALYSIS OF MORTALITY, INFECTION AND DISLOCATION IN 91 PATIENTS

ABSTRACT

Background: Hip fractures are common in elderly people. Hemiarthroplasty is an accepted treatment for intracapsular fractures of the hip in elderly patients with low functional demands. The objective of this study is to show the 30-day and 1-year mortality rates and associated complications in patients with bad performance status.

Methods: Between 2003 and 2010, 1,134 patients with intracapsular fractures of the hip were treated. One hundred and one patients (9%) were treated with Austin Moore hemiprosthesis and 91 of them were included in this series. All were toddlers in their homes and they had multiple comorbidities. Kaplan-Meier estimator was used to evaluate survival. Mortality was then related to sex, age, infection and dislocation using a Cox proportional hazards regression model.

Results: Seventy patients were women (77%) and the mean age of the series was 85 years. The 30-day and 1-year mortality rates were 7% and 36%, respectively. Ten patients (11%) had an episode of prosthetic dislocation and 13 (14.3%) had an infectious complication. Infection/mortality and male/mortality associations were statistically significant ($p = 0.009$ and $p = 0.013$). Patients who suffered an infection had a higher rate of dislocation ($p = 0.00001$).

Conclusion: Hemiarthroplasty with Austin Moore prosthesis is a good option for patients with displaced intracapsular hip fractures, low activity demand and multiple comorbidities, since it is a quick procedure that eliminates pain, allowing early mobility.

Recibido el 7-1-2013. Aceptado luego de la evaluación el 28-7-2013.

Correspondencia:

Dr. JOSÉ I. ALBERGO
jose.albergo@hiba.org.ar

KEY WORDS: Hemiarthroplasty. Intracapsular fracture. Mortality. Dislocation. Infection.

Introducción

Las fracturas de cadera son las segundas fracturas más frecuentes en personas ancianas, únicamente superadas por las de muñeca.¹ Sin lugar a dudas, su incidencia aumentará debido al incremento en la expectativa de vida, con las repercusiones que esto llevará tanto en el ámbito de la salud, como en el económico.^{2,3} Es por eso que las diferentes alternativas de tratamiento han sido y continúan siendo tema de estudio y evaluación.^{4,5} Particularmente la hemiarthroplastia, tanto cementada como no cementada, es un tratamiento aceptado para las fracturas mediales desplazadas de cadera⁶⁻⁸ Garden 3-4 en pacientes ancianos y con baja demanda funcional.^{9,10} Se han publicado numerosos reportes sobre las complicaciones relacionadas a un reemplazo total de cadera;¹¹⁻¹³ sin embargo, es menor el número de artículos sobre la hemiarthroplastia.^{14,15}

El propósito de este trabajo es documentar la tasa de mortalidad temprana (30 y 90 días), así como al año y sus complicaciones, como la luxación protésica, la infección y la tasa de revisión por erosión acetabular en un grupo de pacientes con fractura medial de cadera tratados con hemiprótosis de Austin Moore.

Materiales y Métodos

Durante el período comprendido entre junio de 2003 y diciembre de 2010, 1134 pacientes con diagnóstico de fractura medial de cadera fueron operados en nuestro Centro. En 101 (9%) de ellos, se optó por la hemiarthroplastia con prótesis no cementada de Austin Moore, pues eran todos deambuladores intradomiciliarios, con baja demanda funcional y múltiples comorbilidades asociadas. Las fracturas fueron clasificadas según Garden⁹ y todas eran de tipo 3 o 4. Se excluyeron todas las fracturas patológicas o basicervicales. De los 101 pacientes, 10 no pudieron ser evaluados, porque se perdieron durante el seguimiento, con lo cual quedaron 91 pacientes incluidos. De ellos, 70 eran mujeres (77%) y 21, hombres (23%). La media de la edad era de 85 años (rango de 66 a 103), con una desviación estándar (DE) de 6,5.

La cirugía se llevó a cabo dentro de las primeras 48 horas en la mayoría de los pacientes. La anestesia raquídea fue de elección en todos los casos y siempre se utilizó el abordaje posterolateral. Todas las cirugías fueron realizadas por residentes, ayudados por un médico de Planta especializado en cirugía de cadera. Siempre se efectuó un control radiográfico posoperatorio inmediato. El protocolo de rehabilitación se inició a partir del primer día posoperatorio, con carga parcial desde el segundo día y progresión en el tiempo, asistida siempre por el equipo de kinesiología neuromuscular. Se limitó el rango de movimiento de la cadera a una flexión <90°, y rotación interna y externa <45° por 6 semanas.

La búsqueda de pacientes se realizó de manera retrospectiva a través de nuestra base de datos. Se tomó el período entre junio de 2003 y diciembre de 2010, y se seleccionaron aquellos pacientes

con fractura medial de cadera tratados con hemiarthroplastia. Se excluyó a quienes habían recibido otro tratamiento y presentaban fractura patológica o basicervical. En todos los casos, un observador independiente analizó las radiografías de ambas caderas, de frente y perfil, tomadas el día del ingreso y en el último seguimiento. Se propuso evaluar la tasa de mortalidad temprana (30-90 días) y al año, de luxación protésica e infección, así como la tasa de revisión por dolor mecánico como consecuencia de la erosión acetabular. Los datos se recopilaron de las historias clínicas y mediante el contacto por teléfono con los familiares de los pacientes.

El análisis estadístico se realizó con el programa SPSS versión 20 (SPSS Inc., Chicago, Illinois, EE.UU.). Se evaluó la supervivencia con el método de Kaplan-Meier, y los datos categóricos como frecuencia y porcentaje, y las variables continuas como media y DE o mediana e intervalo intercuartil según distribución. Se evaluó la asociación entre mortalidad y sexo, infección y luxación con un modelo de regresión de riesgos proporcionales de Cox, así como los cocientes de riesgos instantáneos (*hazard ratios*, HR) con su intervalo de confianza (IC 95%). Se consideraron estadísticamente significativas a las probabilidades estimadas <5%.

Resultados

Seis (6,7%) pacientes fallecieron antes de los primeros 30 días del posoperatorio y 16 (18%), antes de los 90 días. Al evaluar la mortalidad al año, 33 habían muerto (36%).

Según el índice de Kaplan-Meier, la supervivencia al año fue del 63% (IC95% 51%-74%) y la mediana de tiempo de seguimiento fue de 2 años (IC95% 1,15-2,7 años) (Fig. 1).

Se hallaron diferencias estadísticamente significativas en la supervivencia de los hombres y las mujeres ($p = 0,013$), a favor del sexo femenino. Las mujeres presentaron un HR de mortalidad de 0,49 (IC95% 0,26-0,89) con relación a los hombres, y esta diferencia aún se mantuvo al ajustar por la edad: HR 0,46 (IC95% 0,25-0,85) (Fig. 2).

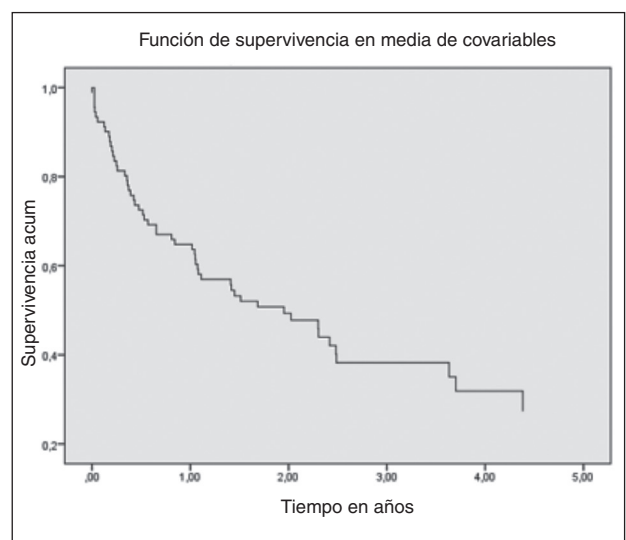


Figura 1. Curva de supervivencia de Kaplan-Meier.

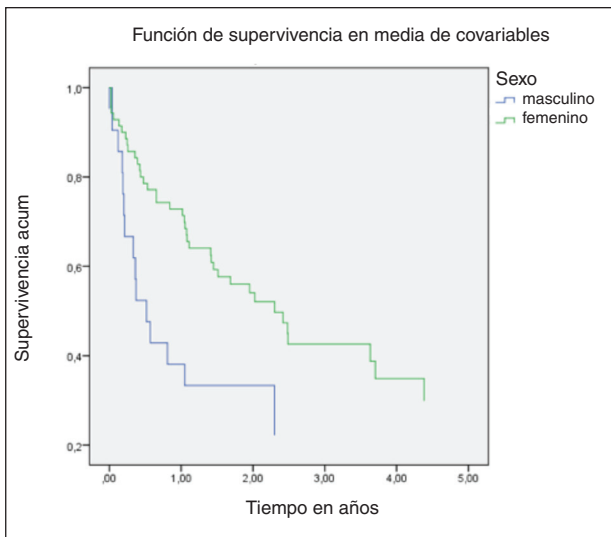


Figura 2. Curva de supervivencia de Kaplan-Meier según sexo.

Diez (11%) pacientes tuvieron algún episodio de luxación protésica. En ocho casos, se resolvió con reducción cerrada sin anestesia. Los tres restantes debieron ser reducidos bajo anestesia, dos a cielo abierto y uno de forma cerrada.

Del total de la muestra, 13 pacientes (14,3%) sufrieron una complicación infecciosa. El diagnóstico siempre se basó en parámetros clínicos y de laboratorio. En todos los casos, se realizó limpieza quirúrgica y se administró tratamiento antibiótico intravenoso. Se debió extraer la prótesis a dos pacientes, porque estaba floja. La hemiartroplastia de resección de tipo Girdlestone fue el tratamiento definitivo.¹⁶

Al analizar la asociación entre infección y mortalidad, se observó que 12 de los 13 pacientes infectados (92,3%) murieron antes del año. Dicha asociación fue estadísticamente significativa ($p = 0,009$).

Cuando se analizó la asociación entre infección y luxación, se halló que los pacientes infectados tenían una incidencia mayor de luxación, estadísticamente significativa ($p = 0,00001$).

Ninguno de los 58 pacientes con un seguimiento posoperatorio superior a 12 meses (12-70) sufrió dolor de tipo mecánico asociado a la actividad. En los estudios radiográficos de los controles anuales, no se detectó erosión ni protrusión acetabular en ningún caso. La tasa de revisión por dicha causa fue del 0%.

Discusión

El tratamiento de las fracturas del cuello femoral ha sido controvertido durante muchos años. Se han planteado tratamientos desde la reducción interna y la osteosíntesis, pasando por la hemiartroplastia hasta el reemplazo total

de cadera.^{17,18} La mayoría de los cirujanos ortopedistas concuerdan en que el reemplazo articular, tanto parcial o total, es el tratamiento de elección en personas ancianas con fracturas mediales desplazadas, Garden 3 o 4.^{5,17,19,20} Las indicaciones para una hemiartroplastia o artroplastia total todavía están en discusión, principalmente en los pacientes ancianos con baja demanda funcional. En personas activas, no existe duda de que un reemplazo total de cadera, independientemente de la forma de fijación o la superficie elegida, es el procedimiento de elección.^{7,18,19,21} Ravikumar y Marsh llevaron a cabo un estudio que incluyó a 275 pacientes mayores de 65 años y activos, con fractura medial desplazada, que fueron asignados en forma aleatorizada a tres opciones de tratamiento: reducción y osteosíntesis, hemiartroplastia o reemplazo total de cadera. Al año de seguimiento, el 27% de los pacientes con hemiartroplastia sufría dolor y ninguno de los sometidos a reemplazo total de cadera refirió dolor (0/89).¹⁸ Particularmente, en nuestro hospital, los criterios para indicar una u otra forma de tratamiento están bien definidos. Se reserva la hemiartroplastia para pacientes deambuladores que no salen de su domicilio o geriátrico, con baja demanda funcional, alteraciones neurológicas extrapiramidales o demencia y baja expectativa de vida por condición clínica. La estricta selección de pacientes pasibles de este tipo de tratamiento se ve reflejada en la tasa de revisión inexistente por erosión acetabular. Si bien dicha complicación, con su consiguiente cuadro de dolor, está descrita en pacientes tratados con hemiartroplastia,^{16,22} creemos que, en la mayoría, se debe a haber indicado dicho implante en pacientes activos. Se debe evitar siempre en pacientes activos y autoválidos, con altas demandas funcionales y un esperable seguimiento prolongado.²³ Si bien no hay consenso en la utilización de cemento o no al colocar una hemiprótosis,¹⁵ en todos nuestros casos, se optó por una hemiprótosis no cementada para acortar los tiempos de cirugía y evitar el uso del cemento y las complicaciones hemodinámicas descritas en la literatura.^{8,24,25} Sin embargo, los trabajos publicados no son concluyentes respecto a este punto. En 2003, Singh y cols. comunicaron que no existe diferencia entre las hemiartroplastias cementadas y no cementadas en cuanto a mortalidad, morbilidad y complicaciones.²⁶ Otros autores han observado que las hemiartroplastias cementadas demandaron más tiempo quirúrgico, lo que se asoció a una mayor pérdida sanguínea,^{27,28} mientras que Fraser y cols., en un estudio prospectivo y aleatorizado, obtuvieron una menor tasa de complicaciones y mejores resultados posoperatorios con las hemiprótosis cementadas.¹⁴

En nuestra serie, la tasa de mortalidad fue elevada: 17% a los 90 días y cercana al 30% antes del año. Esta tasa difiere mucho de la de la mortalidad al año en el reemplazo total de cadera por fracturas, en nuestro centro (3%) y lo vinculamos a las precisas indicaciones que utilizamos para una hemiartroplastia. La consideramos como un pro-

cedimiento de rescate, con el propósito de movilizar rápidamente al paciente fracturado, sin grandes expectativas de recuperación funcional.

Queremos destacar que hemos encontrado una asociación estadísticamente significativa entre mortalidad y sexo masculino, y la complicación infecciosa. Consideramos que estos son dos factores de mal pronóstico para la supervivencia de este grupo de pacientes y de importancia al momento de tener que explicar la patología a la familia. La imposibilidad de realizar un análisis minucioso de los antecedentes clínicos de nuestros pacientes antes de la fractura tal vez sea un factor limitante de este estudio, que debería ser analizado a futuro con estudios prospectivos.

La tasa de complicaciones, si analizamos la luxación protésica y la infección, fue de alrededor del 25%. Podemos concluir con nuestro estudio que existe una asociación estadísticamente significativa entre pacientes infectados y el riesgo de luxación. Por este motivo, es preciso tener presente la complicación infecciosa en todos los pacientes con hemiartroplastia que sufran una luxación, a pesar de que las manifestaciones clínicas no lo expresen.

En esta serie, de 10 pacientes que sufrieron una luxación, 7 presentaban simultáneamente una infección, lo cual explica también que la luxación quizás no sea por inestabilidad del implante, que presenta una cabeza de gran tamaño, sino por aumento de la presión intraarticular a causa de la infección.

Conclusiones

Consideramos a la hemiartroplastia con prótesis de Austin Moore una alternativa válida para pacientes con baja demanda funcional, deambulación intradomiciliaria, mal estado general o alteraciones neurológicas, como demencia o síntomas extrapiramidales. Es un procedimiento rápido, que elimina el dolor en este grupo de pacientes y permite una movilidad precoz. Si bien esta serie se asoció a una alta tasa de complicaciones y mortalidad, creemos que esto no estaría relacionado con el procedimiento quirúrgico per se, sino con el estado preoperatorio de este tipo de pacientes.

Bibliografía

1. **Thorngren K-G.** Epidemiology of fractures of the proximal femur. *European Instructional Course Lectures* 1997;3:144-53.
2. **Morris AH, Zuckerman JD.** National consensus conference on improving the continuum of care for patients with hip fracture. *J Bone Joint Surg Am* 2002;84:670-4.
3. **Ray NF, Chan JK, Thamer M, Melton LJ III.** Medical expenditures for the treatment of osteoporotic fractures in the United States in 1995: Report from the National Osteoporosis Foundation. *J Bone Miner Res* 1997;12:24-35.
4. **Keating JF, Grant A, Masson M, Scott NW, Forbes JF.** Randomized comparison of reduction and fixation, bipolar hemiarthroplasty, and total hip arthroplasty: Treatment of displaced intracapsular hip fractures in healthy older patients. *J Bone Joint Surg Am* 2006;88:249-60.
5. **Shah AK, Eissler J, Radomisli T.** Algorithms for the treatment of femoral neck fractures. *Clin Orthop Relat Res* 2002;399:28-34.
6. **Comba F, Alonso Hidalgo I, Buttaro M, Piccaluga F.** Risk factor analysis for 30-day mortality after primary THA in a single institution. *HSS J* 2012;8(2):111-5.
7. **Dorr LD, Glousman R, Hoy AL, Vanis R, Chandler R.** Treatment of femoral neck fractures with total hip replacement versus cemented and noncemented hemiarthroplasty. *J Arthroplasty* 1986;1:21-8.
8. **Pitto RP, Koessler M.** The risk of fat embolism during cemented total hip replacement in the elderly patient. *Chir Organi Mov* 1999;84:119-28.
9. **Oakes DA, Jackson KR, Davies MR, Ehrhart KM, Zohman GL, Koval KJ, Lieberman JR.** The impact of the Garden classification on proposed operative treatment. *Clin Orthop Relat Res* 2003;409:232-40.
10. **Dickson JA.** The unsolved fracture. *J Bone Joint Surg Am* 1953;35(4):805.
11. **Abboud JA, Patel RV, Booth RE Jr, Nazarian DG.** Outcomes of total hip arthroplasty are similar for patients with displaced femoral neck fractures and osteoarthritis. *Clin Orthop Relat Res* 2004;421:151-4.
12. **Delamarter R, Moreland JR.** Treatment of acute femoral neck fractures with total hip arthroplasty. *Clin Orthop Relat Res* 1987;218:68-74.
13. **Taine WH, Armour PC.** Primary total hip replacement for displaced subcapital fractures of the femur. *J Bone Joint Surg Br* 1985;67:214-7.
14. **Fraser T, Wright M, Zhu M.** Hemiarthroplasty of the hip with and without cement: A randomized clinical trial. *J Bone Joint Surg Am* 2012;94:577-83.

15. **Kwok DC, Cruess RL.** A retrospective study of Moore and Thompson hemiarthroplasty—a review of 599 surgical cases and an analysis of the technical complications. *Clin Orthop Relat Res* 1982;169:179-85.
16. **Warwick D, Hubble M, Sarris I, Strange J.** Revision of failed hemiarthroplasty for fractures at the hip. *Int Orthop* 1998;22:165-8.
17. **Macaulay W, Pagnotto M, Iorio R, Mont M, Saleh K.** Displaced femoral neck fractures in the elderly: hemiarthroplasty versus total hip arthroplasty. *J Bone Joint Surg Am* 2006;14(5):287-93.
18. **Ravikumar KJ, Marsh G.** Internal fixation versus hemiarthroplasty versus total hip arthroplasty for displaced subcapital fractures of femur—13 year results of a prospective randomized study. *Injury* 2000;31:793-7.
19. **Rodriguez-Merchan EC.** Displaced intracapsular hip fractures: Hemiarthroplasty or total arthroplasty? *Clin Orthop Relat Res* 2002;399:72-7.
20. **Rogmark C, Carlsson A, Johnell O, Sernbo I.** A prospective randomized trial of internal fixation versus arthroplasty for displaced fractures of the neck of the femur: Functional outcomes for 450 patients at two years. *J Bone Joint Surg Br* 2002;84:183-8.
21. **Lee BP, Berry DJ, Harmsen WS, Sim FH.** Total hip arthroplasty for the treatment of an acute fracture of the femoral neck: long-term results. *J Bone Joint Surg Am* 1998;80:70-5.
22. **Kofoed H, Kofod J.** Moore prosthesis in the treatment of fresh femoral neck fractures: A critical review with special attention to secondary acetabular degeneration. *Injury* 1983;14:531-40.
23. **Phillips TW.** Thompson hemiarthroplasty and acetabular erosion. *J Bone Joint Surg Am* 1989;71:913-9.
24. **Parvizi J.** Cardiac output during hemiarthroplasty of the hip. *J Bone Joint Surg Br* 2003;85:149.
25. **Ries MD, Lynch F, Rauscher LA, Richman J, Mick C, Gomez M.** Pulmonary function during and after total hip replacement. Findings in patients who have insertion of a femoral component with and without cement. *J Bone Joint Surg Am* 1993;75:581-7.
26. **Singh G, Deshmukh R.** Uncemented Austin-Moore and cemented Thompson unipolar hemiarthroplasty for displaced fracture neck of femur—Comparison of complications and patient satisfaction. *Injury* 2006;37:169-74.
27. **Emery RJH, Broughton NS, Desai K, Bulstrode CJK, Thomas TL.** Bipolar hemiarthroplasty for subcapital fracture of the femoral neck. *J Bone Joint Surg Br* 1991;73(2):322-4.
28. **Lo W-H, Chen W-M, Huang C-K, Chen T-H, Chiu F-Y, Chen C-M.** Bateman bipolar hemiarthroplasty for displaced intracapsular femoral neck fractures. *Clin Orthop Relat Res* 1994;302:75-82.