

# Traumatología de codo. Reseña de aportes argentinos: desde 1956 hasta la actualidad

## Aniversario del Servicio de Biblioteca de la AAOT

**Juan Martín Patiño**

*Departamento de Ortopedia y Traumatología, Hospital Militar Central "Cirujano Mayor Dr. Cosme Argerich", Ciudad Autónoma de Buenos Aires, Argentina*

### RESUMEN

El Servicio de Biblioteca y la Revista se constituyen en pilares de la Asociación Argentina de Ortopedia y Traumatología. Publicando e indexando se logra una exposición internacional para los autores nacionales e internacionales. El objetivo de esta presentación es reseñar algunos aportes de colegas de nuestro país y de nuestra experiencia en cirugía y afecciones del codo en la Revista de la AAOT y otras publicaciones internacionales.

**Palabras clave:** Fracturas de húmero distal; inestabilidad de codo; luxación de codo; fracturas de olécranon; prótesis de codo; traumatología de codo.

**Nivel de Evidencia:** V

### Elbow Trauma. Review of Argentine Contributions: From 1956 to the Present Time. Anniversary of AAOT Library Service

### ABSTRACT

The library service and the Journal are the pillars of the Argentine Association of Orthopedics and Traumatology. We provide national and international authors with international visibility through publication and indexing. The objective of this presentation is to discuss some of our country's peers' contributions and experiences with elbow surgery and conditions in the AAOT Journal and other international publications.

**Keywords:** Distal humerus fractures; elbow instability; elbow dislocation; olecranon fractures; total elbow arthroplasty; elbow trauma.

**Level of Evidence:** V

## INTRODUCCIÓN

Han pasado 40 años desde la creación del Servicio de Biblioteca de la AAOT. Tuve el honor de presidir el Comité de Biblioteca cuando cumplimos 30 años, entre 2013 y 2017<sup>1</sup> sucediendo al Dr. Alejandro José Ramos Vértiz. En esos días, tuve la oportunidad de ser testigo directo del incansable trabajo de las Lics. Verónica Mauceri y Silvina Dicranian. Entre otras cosas han logrado digitalizar, de manera histórica, la revista de la AAOT, colaborar con las indizaciones enviando periódicamente información a LILACS y a otras fuentes. Además de atesorar y clasificar una colección invaluable de publicaciones de todas las ramas de la especialidad.

La actual Revista de la Asociación Argentina de Ortopedia y Traumatología (RAAOT) anteriormente llamada Boletín de la Sociedad Argentina de Ortopedia y Traumatología es uno de los pilares de nuestra Asociación. En la actualidad, se publica en forma digital, en español e inglés, cuenta con múltiples indizaciones gracias al cumplimiento de numerosos estándares internacionales. De esta forma, llega a lectores de todo el mundo como lo demuestran las métricas. Todo esto gracias al trabajo del Comité Editorial liderado por el Dr. Ernesto Bersusky y la Dra. Lidia Loterzo. Autores nacionales y cada vez más autores de otros países han publicado por más de 80 años y siguen confiando en la RAAOT para dar a conocer sus trabajos.

Recibido el 21-4-2024. Aceptado luego de la evaluación el 21-4-2024 • Dr. JUAN MARTÍN PATIÑO • drpatinojm@gmail.com  <https://orcid.org/0000-0002-9036-0442>

**Cómo citar este artículo:** Patiño JM. Traumatología de codo. Reseña de aportes argentinos: desde 1956 hasta la actualidad. Aniversario del Servicio de Biblioteca de la AAOT. *Rev Asoc Argent Ortop Traumatol* 2024;89(3):322-328. <https://doi.org/10.15417/issn.1852-7434.2024.89.3.1945>

El objetivo de esta presentación es reseñar algunos aportes de colegas de nuestro país y de nuestra experiencia en cirugía y afecciones del codo en la RAAOT y otras publicaciones internacionales. Cabe destacar que no se pretende abarcar todos los autores ni temas, dada la prolífica producción y la extensión limitada del presente artículo. Como ejemplo, el tema codo rígido no ha sido incluido. Quizá este cuadro, como también otros y diferentes autores, serán motivo de próximas publicaciones.

El codo es una de las articulaciones sobre la cual se ha estudiado más recientemente y, por lo tanto, se ha mejorado su interpretación para el diagnóstico y tratamiento de sus variadas afecciones. Estudios clínicos y de laboratorio han contribuido al conocimiento de la fisiología, la biomecánica, como la transmisión de fuerzas, la movilidad, la estabilidad del codo. Gracias a estos estudios se han creado implantes específicos para las diferentes fracturas (placas regionales, tornillos de diámetro adecuado, etc.), prótesis totales y parciales, y de la cúpula radial, y también técnicas quirúrgicas de reconstrucción ligamentaria o liberación articular. Además, se han desarrollado técnicas artroscópicas para la asistencia o el tratamiento de gran cantidad de enfermedades.

## FRACTURA DE HÚMERO DISTAL

En gran parte del siglo XX, el debate sobre las fracturas de la “paleta” o el húmero distal se centraba en el tratamiento incruento versus la osteosíntesis. El tratamiento no quirúrgico se basaba en reducciones, tracciones esqueléticas y yesos. Por otro lado, los resultados de las cirugías eran variables y limitados por la escasez de implantes adecuados.<sup>2-4</sup>

En las últimas dos décadas, la osteosíntesis de húmero distal ha evolucionado en cuanto a los implantes disponibles, como placas y tornillos bloqueados, anatómicos premoldeados a la compleja anatomía ósea.

En 2005, se publicó una serie de 16 pacientes tratados con osteosíntesis variadas y combinadas según cada caso. Se obtuvo un arco de movilidad de la articulación humerocubital promedio de 98°. La flexión del codo promedió 117° y la pérdida de extensión del codo, 22°.<sup>5</sup>

En 2008, Gallucci y cols. publicaron una serie de fracturas de húmero distal tratadas con placas bloqueadas no anatómicas. En su estudio, evaluaron retrospectivamente a 17 pacientes (edad promedio 59 años) con un seguimiento mínimo de un año. Doce tenían fracturas AO tipo C, y cinco, tipo A. El seguimiento promedio fue de 23 meses. La movilidad obtenida fue de entre 15° y 135°, con un arco total de movilidad de 120°. En 11 pacientes, los resultados fueron excelentes; en cinco, buenos y, en uno, regular.<sup>6</sup>

En los últimos años, diferentes autores han informado sus resultados con placas regionales bloqueadas.

En un número especial de 2022 en colaboración con la Asociación Argentina de Hombro y Codo, Muñoz y Rosso Guñazu evaluaron 19 casos tratados con placas bloqueadas premoldeadas. En dicha serie, se logró la consolidación de todas las fracturas. Se empleó el abordaje de Alonso Llamas en siete pacientes (37%) y la osteotomía de olécranon en 12 casos (63%). El puntaje DASH (*Disabilities of the Arm, Shoulder and Hand*) promedio fue de 11,31, lo que determinó discapacidades leves. El puntaje MEPS (*Mayo Elbow Performance Score*) obtenido fue excelente en un paciente (5,26%), bueno en 10 (52,6%), regular en siete (36,84%) y pobre en uno (5,26%).<sup>7</sup>

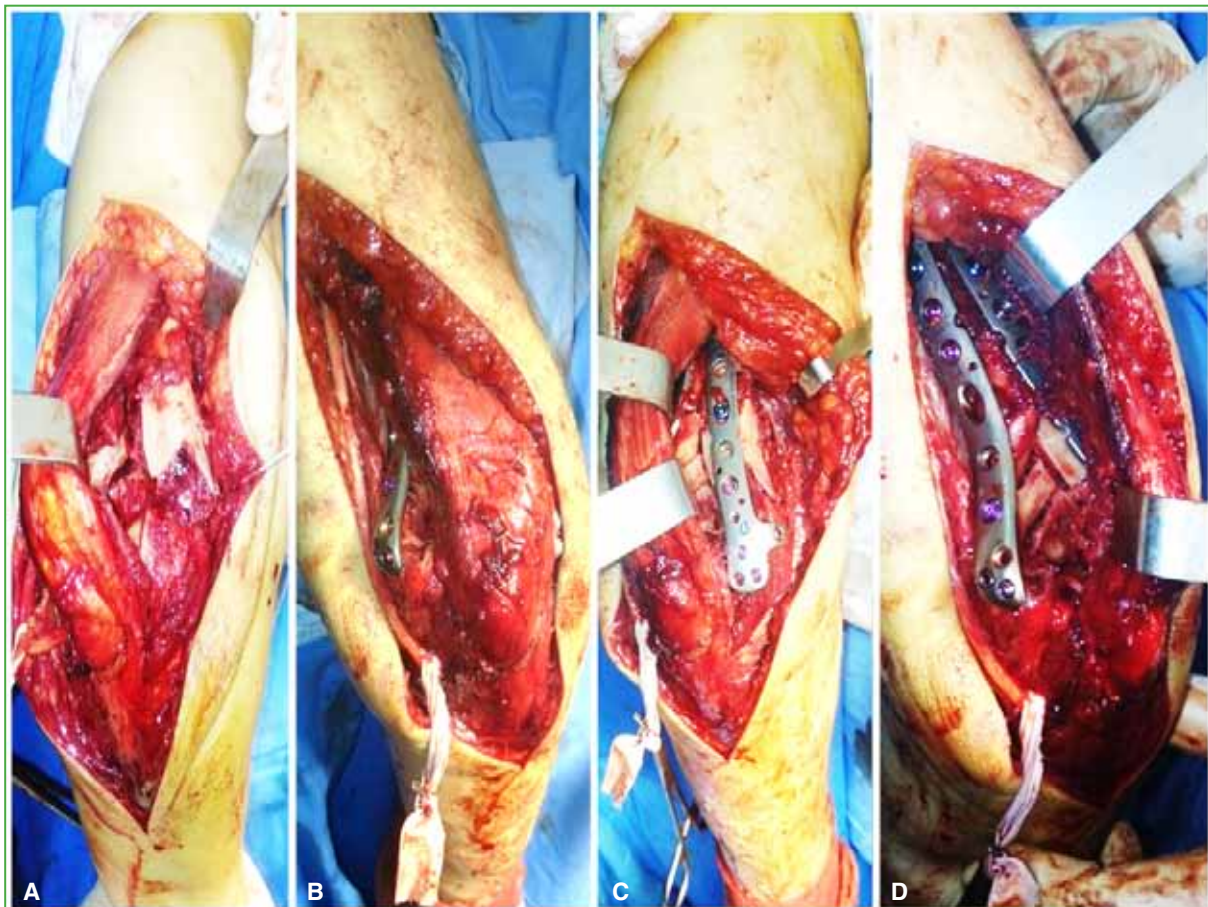
La técnica quirúrgica no solo centrada en el uso adecuado de implantes, sino también en los abordajes y la rehabilitación es fundamental para obtener buenos resultados en estas fracturas complejas.<sup>8,9</sup>

Nosotros evaluamos una serie de casos en los que realizamos la osteosíntesis mediante el abordaje paratricipital, como alternativa para algunas fracturas en lugar de la osteotomía de olécranon. Este abordaje fue útil para fracturas supracondíleas, pero también para fracturas articulares simples. Con un seguimiento promedio de 3,4 años, el rango promedio de flexión-extensión fue de 138,3°; el MEPS, de 85,8; el puntaje DASH, de 11,8 y el puntaje de la escala analógica visual de dolor de 1,3. Todas las fracturas consolidaron (*Figura 1*).<sup>10</sup>

## FRACTURA DE OLÉCRANON

Las fracturas de olécranon por tratarse de fracturas articulares y que involucran, además, uno de los estabilizadores (articulación humerocubital) del codo, han sido motivo de estudio por parte de numerosos autores. En 1974, el Dr. Eduardo Cossavella Senac propone el uso de un tornillo endomedular de entre 11 y 15 cm de largo, y 5 y 5,5 mm de diámetro, basado en una experiencia con 27 pacientes.<sup>11</sup>

Por otro lado, se ha propuesto el tratamiento incruento en pacientes >70 años y baja demanda funcional, con resultados mayormente satisfactorios. Se evaluaron 18 pacientes de los cuales 24 evolucionaron a la pseudoartrosis; sin embargo, la flexo-extensión fue de 142°-15°. La fuerza muscular fue de M5 en 17 pacientes y de M4 en nueve. Se obtuvo una fuerza de puño del 93% del lado contralateral. El dolor según la escala analógica visual fue de 1. La satisfacción con el tratamiento, según esta escala, fue de 9. De acuerdo con el puntaje de la Clínica Mayo, 22 pacientes tuvieron resultados excelentes y seis, buenos. El puntaje DASH promedio fue de 15.<sup>12</sup>



**Figura 1.** A. Visión de la fractura mediante el abordaje paratricipital. B. Visión del húmero distal medial. C. Visión del húmero distal lateral. D. Visión luego de la colocación de dos placas en disposición ortogonal.

Recientemente los Dres. Cabrera y Caló han propuesto asociar suturas de alta resistencia a tornillos canulados, en lugar de alambres, y los resultados fueron satisfactorios. A los seis meses de la operación, el promedio de flexión fue de  $143^{\circ}$  (rango  $90^{\circ}$ - $160^{\circ}$ ) y la extensión promedio, de  $19^{\circ}$  ( $0^{\circ}$ - $55^{\circ}$ ).<sup>13</sup>

En 2020, nos preguntamos qué complicaciones ocurren a largo plazo en las fracturas de olécranon operadas. Evaluamos 42 casos, con un seguimiento promedio de 43.64 meses. Dieciocho pacientes (42,86%) habían sido tratados con placas bloqueadas regionales; 21 (50%), con sutura alámbrica absorbe-tracción y tres (7,14%), con tornillos canulados de 7 mm más alambre absorbe-tracción. En seis de estos pacientes (14,29%), fue necesario extraer los implantes. No hubo pseudoartrosis. Las fracturas más complejas se asociaron a cambios artrósicos (14 casos, 33,3%), pero que no influyeron en los resultados clínicos, ya que no se asociaron, de manera significativa, con los puntajes (MEPS, DASH), dolor residual (escala analógica visual) ni pérdida de la movilidad.<sup>14</sup>

## LESIÓN DE MONTEGGIA

En 1956, el Dr. José Luis Bado, cirujano de Uruguay, detalla en el Boletín de la Sociedad Argentina de Ortopedia y Traumatología, su clasificación de las fracturas luxaciones de Monteggia. Las dividió en cuatro tipos y las lesiones que considera equivalentes. Esta división se basó en la observación de 55 casos. Dicha clasificación ha sido reconocida hasta hoy en toda la bibliografía mundial sobre el tema.<sup>15</sup> En 1966, el Dr. Alberto Cánave describe las maniobras de reducción en estas lesiones complejas.<sup>16</sup>

## SECUELAS TRAUMÁTICAS. CONSOLIDACIÓN VICIOSA. SEUDOARTROSIS

El codo varo postraumático es una complicación a largo plazo de las fracturas supracondíleas de húmero en los niños. En 1966, el Dr. Carlos Ottolenghi publica, en forma detallada, la técnica de cuña sustractiva de base externa para el tratamiento del codo varo.<sup>17</sup>

Se han comunicado neuritis tardías del nervio cubital como complicaciones relacionadas con el codo varo.<sup>18</sup> También hemos observado como complicación tardía la inestabilidad rotatoria posterolateral secundaria a fracturas en la infancia consolidadas en varo.<sup>19</sup>

Hace unos años, se publicó el tratamiento con osteotomías sustractivas de codos en valgo como secuelas. En cinco casos, con un seguimiento promedio de 17 meses, se logró una corrección de 30° de valgo promedio (contralateral de 11°) a 13°. Según la escala de Oppenheim, el resultado fue excelente en cuatro pacientes y bueno en uno.<sup>20</sup>

Sin duda, las pseudoartrosis de húmero distal y más aún cuando estas son consideradas recalcitrantes son una de las complicaciones más difíciles de resolver. El Dr. Carlos Zaidenberg propone una técnica con injerto óseo vascularizado. En un promedio de 16 meses, se logró la consolidación en los siete casos evaluados.<sup>21</sup>

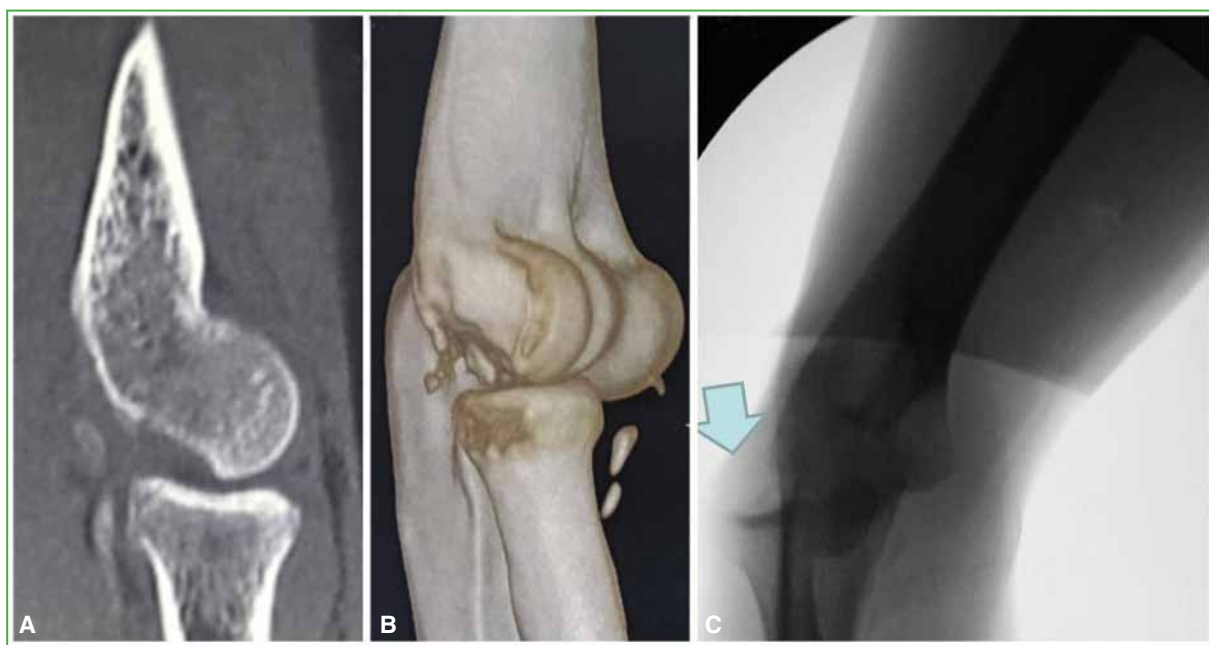
En 2008, los Dres. Allende informan sus resultados a largo plazo (promedio 46 meses) en 24 casos de pseudoartrosis de húmero distal tratados con diferentes osteosíntesis. Se logró la consolidación en todos los casos dentro de los cinco meses posteriores a la cirugía.<sup>22</sup>

## LUXACIONES E INESTABILIDAD

Las lesiones ligamentarias del codo agudas o crónicas se diagnostican y tratan mejor en las últimas décadas desde que se ha profundizado su estudio. Es importante identificar los estabilizadores y sus lesiones para planificar el tratamiento.<sup>23</sup>

Es preciso sospechar una inestabilidad rotatoria posterolateral crónica descrita en 1991, por O'Driscoll, para poder diagnosticarla y planificar su tratamiento. En estos casos, se impone una reconstrucción ligamentaria.<sup>24</sup> En ciertas ocasiones, según el tiempo de evolución y la cantidad de episodios de luxación, se acompaña de una fractura por impactación del capitellum descrita por Osborne y Cotterill, en 1966. No siempre es necesario tratar este defecto óseo con un injerto asociado a la reconstrucción, aunque esto provoque un enganche del radio al luxarse (Figura 2).<sup>25</sup>

Se han desarrollado diferentes técnicas para la reconstrucción ligamentaria en casos de inestabilidad medial de codo crónica. En 2010, Slullitell y Glasberg proponen una reconstrucción medial con una nueva técnica utilizando la fascia del extensor cubital del carpo (cubital posterior) en 12 casos.<sup>26</sup>



**Figura 2.** A y B. Tomografía computarizada de codo. Se observa una fractura por impactación del capitellum (lesión de Osborne Cotterill) “enganchante” después de la luxación posterolateral. C. Radioscopia. Se visualiza el “enganche” del radio proximal en una maniobra de *pivot shift* por inestabilidad rotatoria posterolateral.



## BÍCEPS DISTAL

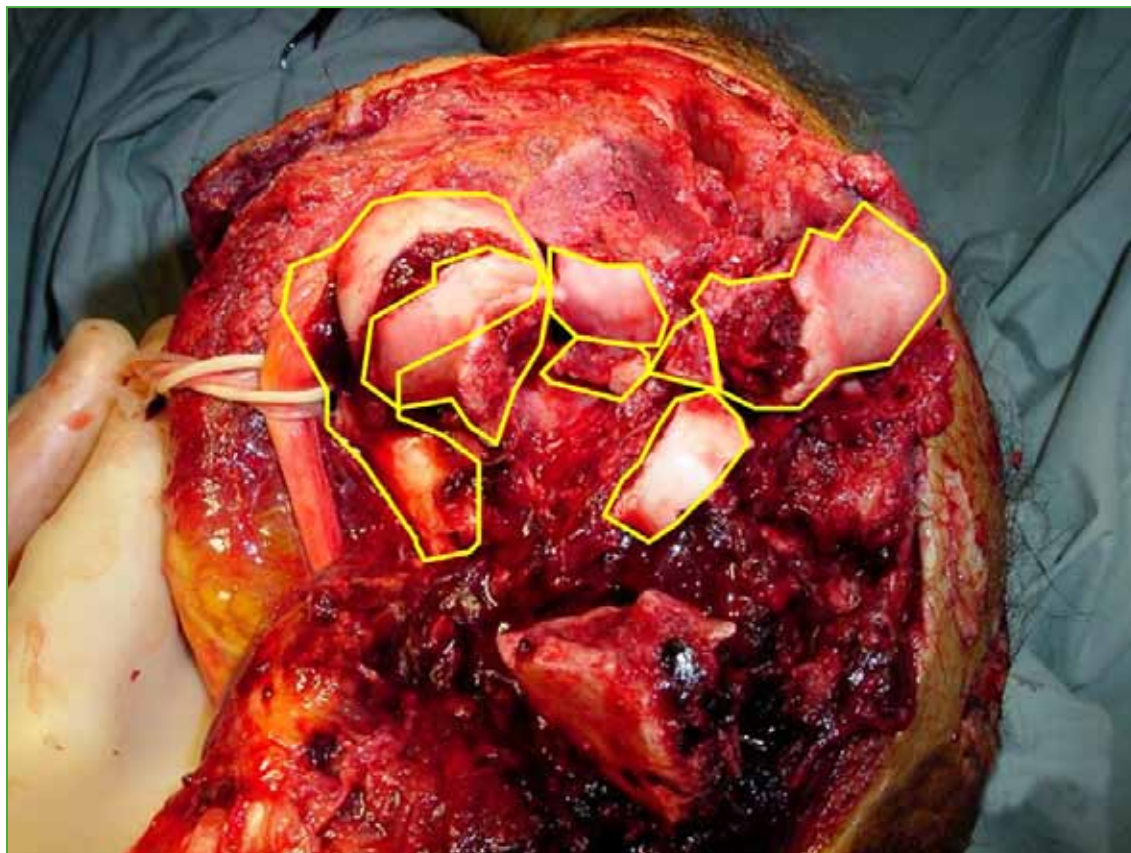
En los últimos años, parece haber aumentado la incidencia de desgarros completos del bíceps distal. En pacientes jóvenes y activos, los resultados han sido superiores con la reparación que con el tratamiento incruento. Las opciones de abordajes simples o dobles y de fijación son variadas (arpones, suturas transóseas, biotenodosis, botones). Capomassi y cols. evaluaron una serie de 17 casos tratados por vía anterior limitada con doble fijación utilizando un botón extracortical y tornillo de biotenodosis. Con un seguimiento promedio de 12 meses, el resultado fue excelente en 15 pacientes y bueno en dos (según los puntajes DASH y de Andrews-Carson). Todos consiguieron una fuerza M5 para la flexión y supinación del antebrazo.<sup>27</sup>

## PRÓTESIS TOTALES

La tasa de complicaciones de las prótesis totales de codo fue alta con los primeros modelos, era una opción en casos de secuelas graves.<sup>28,29</sup> En las primeras series publicadas, los resultados eran menores que con las artroplastias por resección.<sup>30</sup>

Los diseños llamados semiconstreñidos con la posibilidad de movimiento lateral además de la flexo-extensión y la mayor experiencia mejoraron los resultados a largo plazo.<sup>30</sup>

Las indicaciones iniciales fueron las enfermedades degenerativas, como la artrosis primaria, la artritis reumatoide, pero, como se comunica en una revisión que publicamos en 2012, la indicación en fracturas inconstruibles de húmero distal ha aumentado, en forma exponencial, principalmente en los Estados Unidos, Canadá y Europa (Figura 3).<sup>31</sup> Parece haber un consenso y resultados previsibles del tratamiento de las fracturas del húmero distal inconstruibles con prótesis totales de codo en pacientes >65 años.<sup>32</sup>



**Figura 3.** Fracturas complejas en ancianos. ¿Prótesis u osteosíntesis? Imagen intraoperatoria de una fractura conminuta de húmero distal.

Los artículos comentados se encuentran disponibles en la biblioteca de la AAOT. Además, se puede acceder en forma libre a los artículos de la RAAOT en: <https://raaot.org.ar/index.php/AAOTMAG/index>

Conflicto de intereses: El autor no declara conflicto de intereses.

## BIBLIOGRAFÍA

1. Patiño JM. Comité de Biblioteca 2013. *Rev Asoc Argent Ortop Traumatol* 2013;78(3):164-5. <https://doi.org/10.15417/336>
2. Del Sel JM, De Paoli J, Abecasis L. Fracturas supraintercondíleas del codo. *Bol Trab Soc Argent Ortop Traumatol* 1968;33(9):387-96;7-33.
3. Sanz E, Aguilera F. Fracturas supracondíleas de codo: nuestra conducta. *Bol Trab Soc Argent Ortop Traumatol* 1974;39(5):395.
4. De Paoli J, Abecasis L. Fracturas supracondíleas de codo. *Bol Trab Soc Argent Ortop Traumatol* 1973;38(4):306-21; 325-30; 395-6; 469-70.
5. Allende C, Pioli I, Gastaud M, Ortiz N, Marangoni L, Allende BT. Fracturas intraarticulares conminutas del extremo distal del humero. *Rev Asoc Argent Ortop Traumatol* 2005;70(4):295-9. Disponible en: [https://aaot.org.ar/wp-content/uploads/2021/10/Rev-Asoc-Argent-Ortop-Traumatol-2005-70-4-295a299\\_Allende.pdf](https://aaot.org.ar/wp-content/uploads/2021/10/Rev-Asoc-Argent-Ortop-Traumatol-2005-70-4-295a299_Allende.pdf)
6. Gallucci G, López Ovenza JM, Boretto J, Donndorff A, Alfie V, De Carli P. Tratamiento quirúrgico de las fracturas del húmero distal con placas de bloqueo angular. *Rev Asoc Argent Ortop Traumatol* 2008;73(2):165-70. Disponible en: [https://www.aaot.org.ar/revista/2008/n2\\_vol73/art12.pdf](https://www.aaot.org.ar/revista/2008/n2_vol73/art12.pdf)
7. Muñoz FE, Rosso Guñazu E. Osteosíntesis de fracturas complejas de húmero distal. Nuestra experiencia. *Rev Asoc Argent Ortop Traumatol* 2022;87(4):517-25. <https://doi.org/10.15417/issn.1852-7434.2022.87.4.1548>
8. Maiorano M, Arguelles S, Pereira E, Zaidenberg C. Fracturas articulares complejas del húmero distal. Recomendaciones para optimizar los resultados y disminuir las complicaciones. *Rev Asoc Argent Ortop Traumatol* 2022;87(2):259-72. <https://doi.org/10.15417/issn.1852-7434.2022.87.2.1477>
9. Firpo CAN, Mosquera J, Graziano G, Serrano A, Vallone M, Duncan C, et al. Método de evaluación retrospectiva de los resultados del tratamiento de las fracturas distales cerradas del humero tipo C. *Rev Asoc Argent Ortop Traumatol* 2008;73(3):242-7. Disponible en: <https://pesquisa.bvsalud.org/portal/resource/pt/lil-506211>
10. Patiño JM, Rullan Corna AF, Abdon IM, Michelini AE, Mora Pulido DA. Paratricipital approach for distal humerus fractures. *Musculoskelet Surg* 2021;105(2):155-60. <https://doi.org/10.1007/s12306-020-00640-4>
11. Cossavella Senac E. Nuestro temperamento en las fracturas de olecranon. *Bol Trab Soc Argent Ortop Traumatol* 1974;39(4):334-42; 538.
12. Gallucci G, Piuze N, Slullitel P, Boretto J, Alfie V, Donndorff A, et al. Tratamiento funcional de fracturas desplazadas de olecranon en pacientes mayores de 70 años. *Rev Asoc Argent Ortop Traumatol* 2015;80(2):76-84. Disponible en: <https://raaot.org.ar/index.php/AAOTMAG/article/view/304/242>
13. Cabrera MN, Caló LN. Fracturas de olecranon. Nueva alternativa terapéutica. *Rev Asoc Argent Ortop Traumatol* 2022;87(4):526-33. <https://doi.org/10.15417/issn.1852-7434.2022.87.4.1608>
14. Patiño JM, Rullan Corna AF, Michelini AE, Abdon IM, Marinucci B. Olecranon fractures: Do they lead to osteoarthritis? Long-term outcomes and complications. *Int Orthop* 2020;44(11):2379-84. <https://doi.org/10.1007/s00264-020-04695-7>
15. Bado JL. Lesión de Monteggia. *Bol Trab Soc Argent Ortop Traumatol* 1956;21(5):123-6.
16. Cánova A. Lesión de Monteggia. Maniobras de reducción. *Bol Trab Soc Argent Ortop Traumatol* 1966;31(10):491-9.
17. Ottolenghi C, Frigerio E. Codo varo postraumático. *Bol Trab Soc Argent Ortop Traumatol* 1964;29(5):181-91; 224-6.
18. Firpo CAN. Neuritis cubital tardía por cubito varo postraumático. *Bol Trab Soc Argent Ortop Traumatol* 1959;24(2): 22-33.
19. Patiño JM, Rullan Corna A, Michelini A, Abdon I, Pruyas P, et al. Inestabilidad posterolateral tardía del codo como secuela de fracturas de la infancia. *Rev Asoc Argent Ortop Traumatol* 2011;76(3):268-72. Disponible en: [https://www.aaot.org.ar/revista/2011/n3/Rev\\_Asoc\\_Argent\\_Ortop\\_Traumatol\\_2011\\_76\(3\)\\_268.pdf](https://www.aaot.org.ar/revista/2011/n3/Rev_Asoc_Argent_Ortop_Traumatol_2011_76(3)_268.pdf)

20. Gallucci G, Altube G, Boretto J, Donndorff A, Zaidenberg E, Rellan I, et al. Osteotomía en cuña sustractiva supracondílea para el tratamiento del codo valgo del adulto. *Rev Asoc Argent Ortop Traumatol* 2021;86(3):316-23. <https://doi.org/10.15417/issn.1852-7434.2021.86.3.1165>
21. Zaidenberg C. Seudoartrosis recalcitrante del humero distal. Injerto óseo vascularizado del radio distal. Nueva técnica quirúrgica. *Rev Asoc Argent Ortop Traumatol* 2008;73(1):6-12. Disponible en: [https://www.aaot.org.ar/revista/2008/n1\\_vol73/art02.pdf](https://www.aaot.org.ar/revista/2008/n1_vol73/art02.pdf)
22. Allende C, Allende BT. Post-traumatic distal humerus non-union: Open reduction and internal fixation: long-term results. *Int Orthop* 2009;33(5):1289-94. <https://doi.org/10.1007/s00264-008-0650-8>
23. Varaona JM, Simone JP. Inestabilidad del codo. *Rev Asoc Argent Ortop Traumatol* 2006;71(4):353-61. Disponible en: [https://www.aaot.org.ar/revista/2006/n4\\_vol71/art10.pdf](https://www.aaot.org.ar/revista/2006/n4_vol71/art10.pdf)
24. Gallucci G, Rellan I, Boretto J, Alfie V, Donndorff A, De Carli P. Inestabilidad posterolateral crónica de codo. Reconstrucción ligamentaria. *Rev Asoc Argent Ortop Traumatol* 2016;81(4):294-301. <https://doi.org/10.15417/580>
25. Patiño JM, Torres Moirano JM. Engaging posterior capitellum fracture and elbow posterolateral rotatory instability: Is it always necessary to treat the bone defect? *Case Rep Orthop* 2020;2020:3260106. <https://doi.org/10.1155/2020/3260106>
26. Slullitel MH, Glasberg AE. New technique of reconstruction for medial elbow instability. *Tech Hand Up Extrem Surg* 2010;14(4):266-9. <https://doi.org/10.1097/BTH.0b013e3181fb5459>
27. Capomassi MÁ, Gardenal RM, Slullitel M, Suárez E, Benedetto I. Rotura del bíceps distal. Evaluación de resultados con técnica de doble fijación. *Rev Asoc Argent Ortop Traumatol* 2013;78:171-9. <https://doi.org/10.15417/241>
28. Firpo CAN, Kusminsky J, Calvo Gonzalez A. Reemplazo endoprotésico total del codo: operación de rescate. *Bol Trab Soc Argent Ortop Traumatol* 1971;36(7):349-51.
29. Defilippi Novoa E. Artroplastia de codo con prótesis cementada. *Bol Trab Soc Argent Ortop Traumatol* 1971;36(6):288-9.
30. De Paoli J, Varaona O. Artroplastias de codo. *Bol Trab Soc Argent Ortop Traumatol* 1982;47(2):214-21.
31. Patiño JM. Complex distal humerus fractures in elderly patients: open reduction and internal fixation versus arthroplasty. *J Hand Surg Am* 2012;37(8):1699-701. <https://doi.org/10.1016/j.jhsa.2011.11.020>
32. Gallucci G, Larrondo Calderon W, Boretto J, Castellaro Lantermo J, Teran J, et al. Artroplastia total de codo para el tratamiento de fracturas de húmero distal en pacientes mayores de 65 años. *Rev Asoc Argent Ortop Traumatol* 2016;81(2):84-92. <https://doi.org/10.15417/521>