

Fijación con sutura de alta resistencia para fracturas de metacarpianos

Alejandro Quintero, Guillermo Flynn, Pablo E. Vion, Elvia Contreras

Servicio de Ortopedia y Traumatología, Hospital Municipal "Dr. Diego E. Thompson", San Martín, Buenos Aires, Argentina

RESUMEN

Introducción: Las fracturas de metacarpianos son comunes en la práctica traumatológica. El cirujano dispone de diferentes opciones cuando decide implementar un tratamiento quirúrgico, como fijación percutánea con agujas de Kirschner, reducción abierta y fijación interna con placas y tornillos, tornillos interfragmentarios y tornillos endomedulares, entre otras. **Materiales y Métodos:** Se trató a 19 pacientes con fracturas diafisarias oblicuas largas o espiroideas del 2.º al 5.º metacarpiano mediante la reducción abierta y fijación interna con suturas de alta resistencia. El tiempo promedio de seguimiento fue de 20 meses. Se utilizaron radiografías y escalas funcionales para documentar los resultados obtenidos. **Resultados:** La fractura consolidó en todos los pacientes quienes retornaron a sus actividades en un promedio de 2.3 meses. Un paciente perdió la reducción inicial por no respetar las indicaciones médicas, pero la fractura consolidó sin necesidad de una nueva intervención. **Conclusión:** El método propuesto proporcionó una reducción anatómica, una fijación estable libre de metal y buenos resultados funcionales.

Palabras clave: Fractura; metacarpianos; suturas; nudo Nice.

Nivel de Evidencia: IV

High-Strength Suture Fixation in Metacarpal Fractures

ABSTRACT

Introduction: Metacarpal fractures are highly prevalent in traumatology. When a surgeon determines that surgical treatment is required, numerous techniques are available, including K-wire fixation, open reduction and internal fixation with plates and screws, interfragmentary screws, and intramedullary screws, among others. **Materials and Methods:** This study included 19 patients with long oblique or spiral shaft fractures of the second to fifth metacarpals, who were treated with open reduction and high-strength suture internal fixation. The average follow-up period was 20 months. Radiographs and functional scales were used to document clinical outcomes. **Results:** Fracture consolidation was achieved in all patients, and they were able to resume their previous activities after an average of 2.3 months. One patient lost the initial reduction due to a failure to comply with medical instructions but achieved fracture consolidation without the need for additional procedures. **Conclusion:** The technique described herein provided a strong metal-free fixation with good clinical outcomes at a low cost.

Keywords: Metacarpal fractures; high-strength sutures; Nice knot.

Level of Evidence: IV

INTRODUCCIÓN

Las fracturas diafisarias de metacarpianos son habituales en la práctica traumatológica. Se suelen asociar con una deformidad en angulación, rotación o acortamiento. Para aquellas que requieran un tratamiento quirúrgico, el cirujano dispone hoy de diversas opciones: estabilización percutánea con agujas de Kirschner, reducción abierta y fijación interna con placas y tornillos, tornillos interfragmentarios o tornillos endomedulares, entre otras.^{1,2}

Se han publicado múltiples estudios sobre los distintos métodos de osteosíntesis para este tipo de fracturas, con diversos resultados. La rigidez posoperatoria, las lesiones tendinosas o una nueva intervención para el retiro del material de osteosíntesis son algunas de las complicaciones por considerar al elegir el tratamiento. Las ventajas y desventajas de cada método y los diversos resultados publicados con cada uno determinan que hoy no exista un consenso global para tratar estas fracturas.³

Recibido el 11-11-2023. Aceptado luego de la evaluación el 17-4-2024 • Dr. ALEJANDRO QUINTERO • quinteroalejandro@live.com  <https://orcid.org/0000-0002-3490-285X>

Cómo citar este artículo: Quintero A, Flynn G, Vion PE, Contreras E. Fijación con sutura de alta resistencia para fracturas de metacarpianos. *Rev Asoc Argent Ortop Traumatol* 2024;89(3): 239-245. <https://doi.org/10.15417/issn.1852-7434.2024.89.3.1848>

Las suturas de alta resistencia se han estado utilizando por años en todo tipo de procedimientos traumatológicos y ortopédicos. A menudo, se emplean como ayuda para la reducción de terceros fragmentos en huesos largos. Hace poco tiempo, se han realizado con éxito procedimientos complejos utilizando solo suturas de alta resistencia, por ejemplo, los publicados por el Dr. Hachem en la cirugía de Latarjet artroscópica “metal free” brindando una fijación adecuada del bloque óseo hasta su consolidación.⁴

Por otro lado, el nudo Nice descrito por Pascal Boileau realizado con suturas de alta resistencia ha sido un aporte útil y versátil. Al ser deslizante permite el trabajo a distancia, en espacios reducidos y su fuerza y resistencia son notables.⁵ Es sencillo y de simple reproducción. En la actualidad, se utiliza en muchos tipos de procedimientos tanto artroscópicos como abiertos; sin embargo, aún se desconoce su efectividad en la reducción y fijación de fragmentos óseos o si su uso puede interferir en la consolidación ósea.

El objetivo de este artículo es presentar una técnica para el tratamiento de las fracturas oblicuas largas o espiroideas del 2.º al 5.º metacarpiano, sin metal, utilizando solo suturas de alta resistencia en combinación con un nudo Nice, y el resultado obtenido.

MATERIALES Y MÉTODOS

Entre febrero de 2019 y noviembre de 2021, se operó, con suturas de alta resistencia, a 20 pacientes con fracturas diafisarias del 2.º, 3.º, 4.º y 5.º metacarpiano, de trazo simple oblicuo largo o espiroideo largo sin otras lesiones asociadas. Un paciente fue retirado del estudio, porque no fue posible realizar un seguimiento adecuado por no concurrir a los controles luego de su retorno al trabajo. Se excluyó a aquellos con fracturas oblicuas cortas o transversas, lesiones tendinosas o ligamentarias asociadas y seguimiento <18 meses.

Los pacientes fueron operados bajo anestesia regional (bloqueo de plexo braquial) y con el uso de manguito hemostático. Se realizó un abordaje longitudinal dorsal sobre el foco fracturario y se progresó por planos separando cuidadosamente tendones extensores y elementos neurovasculares. Se procedió a la apertura longitudinal del periostio dorsal del metacarpiano. Luego, se enlazó la fractura con una sutura de alta resistencia (USP 2 trenzada de polietileno no reabsorbible) doble y la ayuda de una pinza curva por debajo y por fuera de ambos fragmentos (Figura 1) o a través del foco fracturario (Figura 2) con cuidado de no tomar dentro de la lazada estructuras volares y se procedió a realizar el nudo Nice y un contranudo simple de bloqueo (Figuras 3 y 4). A continuación, se hizo una segunda lazada con el foco ya reducido. El nudo debe quedar hacia un lado para evitar el rozamiento con el tendón extensor y se prefiere evitar la tensión excesiva del lazo.

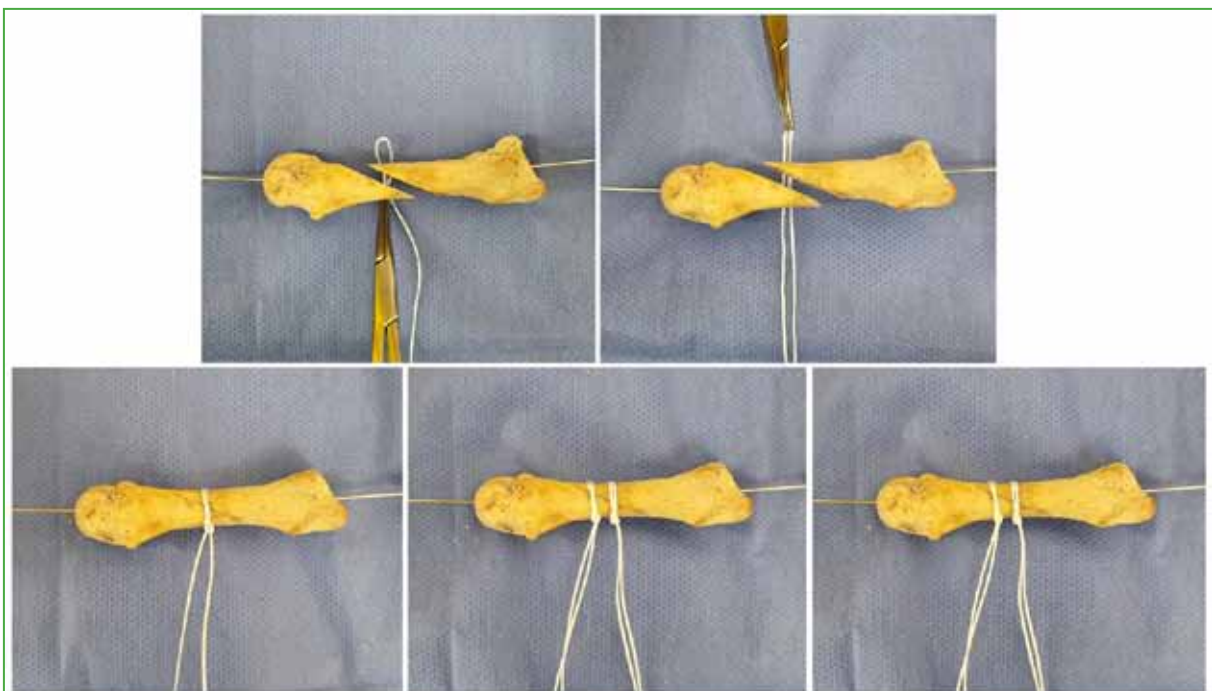


Figura 1. Enlace de la fractura por fuera del foco fracturario.




Figura 2. Enlace de la fractura a través del foco fracturario.

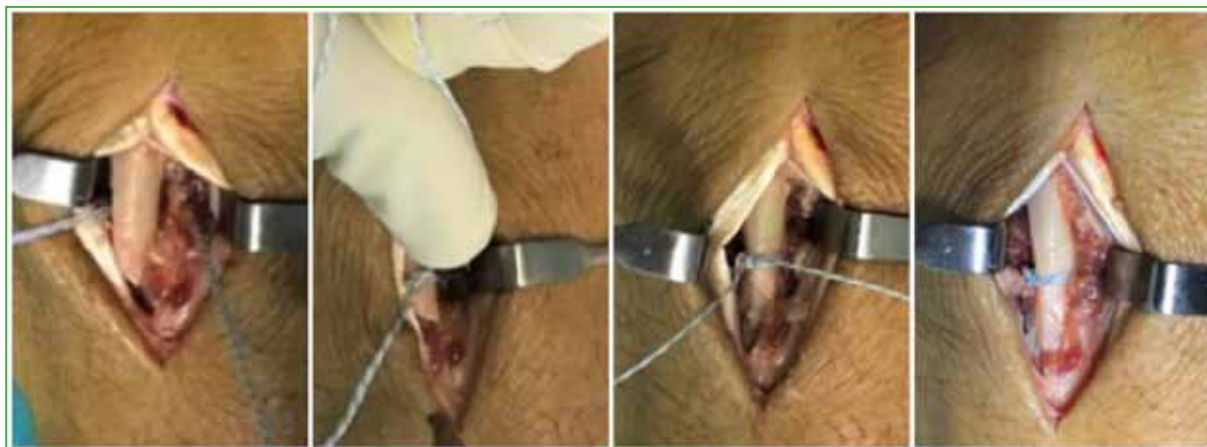

Figura 3. Reducción y fijación con sutura y nudo Nice (primera lazada).

Se comprobaron la reducción y la estabilidad fracturarias mediante radioscopia, movilizandolos dedos y la muñeca. Por último, se suturó el periostio cubriendo el hilo de alta resistencia y se procedió al cierre de la piel. Se colocó una férula volar de yeso antebraquio-palmar con la muñeca en ligera extensión de 20°-30°.

Se les indicó a los pacientes que realizaran movimientos suaves de flexo-extensión con los dedos a partir del primer día posoperatorio. Los controles se realizaron semanalmente durante el primer mes después de la cirugía y luego según necesidad. A las dos semanas de la operación, se retiró la inmovilización y comenzó la rehabilitación con fisiokinesioterapia. Se tomaron radiografías de control en las semanas 4, 6 y 8 (Figura 5). También se realizó un control radiográfico a los 12 y 18 meses de la intervención. El tiempo de seguimiento mínimo fue de 18 meses (promedio 20 meses). Cuando se les otorgó el alta, se los evaluó con el puntaje QuickDASH y la *Total Active Motion Rating Scale* (TAM).

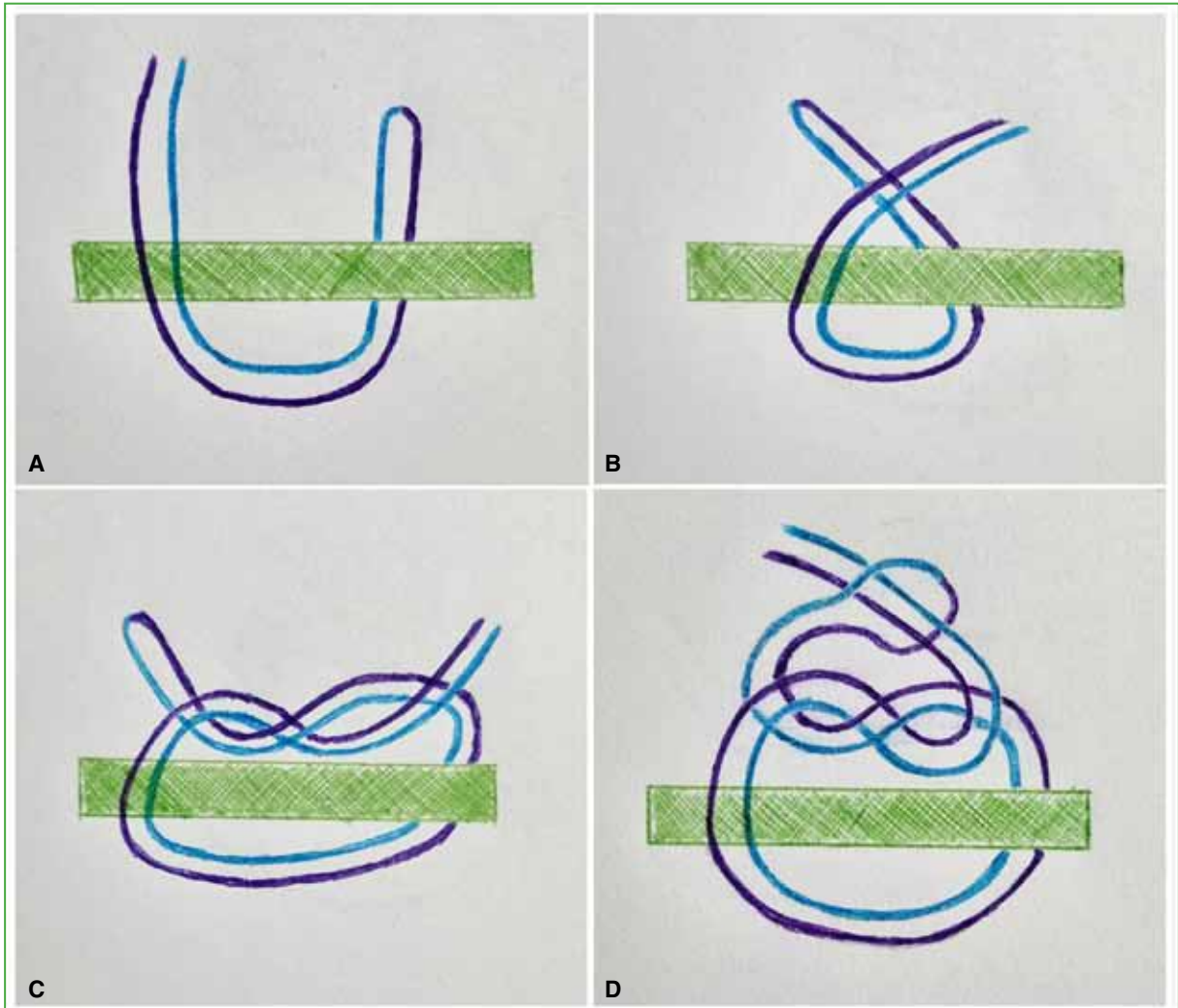


Figura 4. A. Enlace de la fractura en configuración doble. B y C. Nudo simple. D. Se enhebran los dos extremos libres dentro del lazo formado por el extremo opuesto de la sutura.

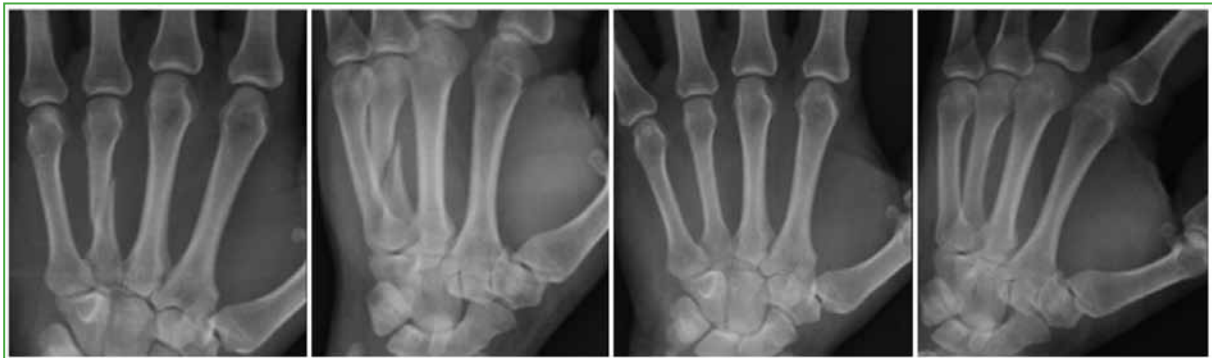

Figura 5. Radiografías de mano, de frente y oblicua, pre y posoperatorias. Nótese la reducción sin implante metálico.

RESULTADOS

La población del estudio estaba formada por 17 hombres y dos mujeres (rango de edad 18-53 años; promedio 28). Las fracturas se habían producido por un trauma agudo, y la mayoría, sobre la mano dominante (11 casos) y sobre el 4.º metacarpiano (8 casos). Las cirugías se realizaron, en promedio, a los nueve días del trauma.

Se constató la consolidación ósea clínica y radiológica entre la semana 5 y 7, en todos los pacientes. El tiempo promedio de alta y retorno a las actividades habituales y laborales fue de 2.3 meses.

El resultado funcional obtenido, según los puntajes QuickDASH y TAM fue bueno (de acuerdo con la clasificación de la *American Society for Surgery of the Hand*) y no fue necesaria ninguna segunda intervención. El rango funcional promedio determinado por el puntaje TAM fue de 245° (rango 230°-260°). El promedio del puntaje QuickDASH en el momento del alta fue de 13,51 (rango 4,54-29,54) (Tabla).

Tabla. Resultados obtenidos

Paciente	Edad (años)	Sexo	Hueso	Lado	Domini- nancia	Tiempo hasta la cirugía (días)	Tiempo hasta el alta (meses)	Seguimiento (meses)	Quick-DASH al alta	TAM al alta
1	25	M	4.º	D	D	4	2	22	11,36	250
2	43	M	4.º	D	D	9	3	18	20,45	250
3	26	M	5.º	I	D	3	1.75	20	15,90	230
4	28	M	3.º	D	D	11	2.5	18	18,18	240
5	24	M	4.º	I	D	8	1.75	18	22,72	260
6	53	M	5.º	D	D	5	3	24	29,54	240
7	18	M	3.º	D	I	15	2.5	18	6,81	250
8	32	M	4.º	I	D	13	2	24	13,63	230
9	27	F	2.º	D	D	7	2.25	18	11,36	230
10	19	M	5.º	D	D	9	2.5	21	4,54	240
11	21	F	2.º	I	D	10	1.75	24	4,54	260
12	30	M	4.º	D	I	7	2	18	9,09	260
13	27	M	3.º	D	D	6	2.5	18	11,36	230
14	24	M	4.º	I	D	7	3	24	9,09	260
15	31	M	2.º	D	D	9	3	20	13,63	240
16	25	M	5.º	D	D	8	2	29	15,90	240
17	36	M	2.º	I	I	10	2	18	25	230
18	22	M	4.º	D	D	9	2.5	18	6,81	250
19	26	M	4.º	I	D	14	2.25	18	6,81	260

M = masculino; F = femenino; D = derecho; I = izquierdo; TAM = *Total Active Motion Rating Scale*.

Un paciente (5,26%) perdió inicialmente la reducción por no haber respetado las indicaciones médicas. El desplazamiento fue tolerable y se lo inmovilizó con una férula de yeso. Se logró la consolidación y no requirió otra intervención quirúrgica.

Durante el seguimiento, no se registraron otras complicaciones.

DISCUSIÓN

Al enfrentarse a fracturas de metacarpianos, el cirujano debe escoger el tratamiento adecuado entre múltiples opciones. Las variables, como la localización, el tipo de fractura y la experiencia del cirujano, son factores determinantes en esta elección.

Actualmente, las suturas de alta resistencia se utilizan en múltiples procedimientos como una ayuda temporal en la reducción de pequeños fragmentos.⁶ La firmeza lograda con dos lazadas de suturas de alta resistencia en conjunto con el nudo Nice fue tan efectiva en las pruebas intraoperatorias y bajo radioscopia que pronto comenzamos a notar que agregar a ese constructo material metálico no otorgaba mayores ventajas y que, por el contrario, exponía a más complicaciones.

En este estudio, hemos podido demostrar que las suturas de alta resistencia en la configuración descrita son capaces no solo de reducir este tipo de fracturas, sino que también logran una fijación lo suficientemente estable como para prescindir de material metálico agregado, como las agujas de Kirschner, las placas o los tornillos. Los autores del estudio observaron que la correcta elección del tipo de fractura fue un factor clave en el éxito de este novedoso tratamiento. Las fracturas oblicuas cortas y conminutas tienen una inestabilidad que no es posible controlar adecuadamente con esta técnica. Respecto a las preocupaciones acerca de si la sutura podría interferir en el proceso de formación del callo óseo, en este estudio, no se observó ese tipo de complicación.

Con otras alternativas quirúrgicas disponibles, se han reportado un variable número de complicaciones, como falta de consolidación, rigidez, irritación de tendones extensores, infección, pérdida de la reducción o falla del material de osteosíntesis.

En una serie de 32 fracturas de metacarpianos tratadas con agujas endomedulares, van Bussel y cols. comunicaron excelentes resultados en todos los casos. Sin embargo, el 81% de los pacientes tuvo que ser operado nuevamente para retirar el material utilizado; de esta forma, una segunda intervención acarrearía un aumento de los costos operativos, así como del tiempo de recuperación para el paciente.⁷

Dreyfuss y cols. compararon los resultados obtenidos en fracturas tratadas con placas bloqueadas o con agujas, y concluyeron en que, con las placas, se produjeron menos complicaciones y los resultados fueron mejores.⁸

Asimismo, Ozer y cols. comunicaron un 13% de pérdida de la reducción y 15 reintervenciones para el retiro del material en una serie de 38 fracturas de metacarpianos tratadas con agujas endomedulares.⁹ En nuestro estudio, la tasa de pérdida de la reducción fue menor (5,26%).

Respecto a la reducción y fijación interna con placas y tornillos, estas parecen estar asociadas a una fijación más rígida, pero con una tasa mayor de rigidez e irritación de los tendones extensores.

En el estudio de Fusetti y cols., la tasa de complicaciones fue del 32% en un grupo de 81 fracturas de metacarpianos tratadas con placas y tornillos, por ejemplo, retraso de la consolidación (15%), rigidez (10%), aflojamiento o rotura del material de osteosíntesis (8%).¹⁰

En 1999, Brüser y cols. publicaron una técnica para el tratamiento de fracturas de metacarpianos que consiste en un hemicerclaje transóseo con suturas absorbibles. El estudio incluyó a pacientes con fracturas oblicuas, espiroideas y conminutas tanto articulares como extrarticulares. Se les otorgó el alta en un promedio de 6.1 semanas y solo uno tuvo que ser operado nuevamente por retraso de la consolidación en el seguimiento (7.5 semanas).¹¹

Durante este estudio y el seguimiento, no fue necesaria una segunda cirugía para el retiro del material o la tenólisis.

Una limitación de este estudio es la escasa muestra de pacientes.

CONCLUSIONES

Esta técnica quirúrgica para la resolución de las fracturas de metacarpianos con trazos oblicuos o espiroideos largos ha sido efectiva, confiable y reproducible. La tasa de complicaciones fue baja y la recuperación posoperatoria, buena.

La técnica proporcionó una reducción anatómica, una fijación estable y logró buenos resultados funcionales.

El seguimiento con posteriores estudios nos brindará más información que nos permita valorar esta técnica como método alternativo para la resolución de dichas fracturas.

Conflicto de intereses: Los autores no declaran conflictos de intereses.

BIBLIOGRAFÍA

1. Kawamura K, Chung KC. Fixation choices for closed simple unstable oblique phalangeal and metacarpal fractures. *Hand Clin* 2006;22(3):287-95. <https://doi.org/10.1016/j.hcl.2006.02.018>
2. Ferrando Á, Belluschi G, Andreozzi R, Perrone JM, Sarmiento H, Petrucelli E. Osteosíntesis en fracturas oblicuas o espiroideas largas de metacarpiños: comparación entre tratamiento con tornillos interfragmentarios solos y placa con tornillos. *Rev Asoc Argent Ortop Traumatol* 2021;86(5):621-8. <https://doi.org/10.15417/issn.1852-7434.2021.86.5.1345>
3. Henry MH. Fractures of the proximal phalanx and metacarpals in the hand: Preferred methods of stabilization. *J Am Acad Orthop Surg* 2008;16(10):586-95. <https://doi.org/10.5435/00124635-200810000-00004>
4. Hachem AI, Del Carmen M, Verdalet I, Rius J. Arthroscopic bone block cerclage: A fixation method for glenoid bone loss reconstruction without metal implants. *Arthrosc Tech* 2019;8(12):e1591-e1597. <https://doi.org/10.1016/j.eats.2019.08.014>
5. Boileau P, Alami G, Rumian A, Schwartz DG, Trojani C, Seidl AJ. The doubled-suture Nice knot. *Orthopedics* 2017;40(2):e382-e386. <https://doi.org/10.3928/01477447-20161202-05>
6. Wu G, Chen Y-Q, Chen C-Y, Lin Z-X, Xie Q-Y, Ye J-J, et al. Clinical outcomes of doubled-suture Nice knot augmented plate fixation in the treatment of comminuted midshaft clavicle fracture. *BMC Surg* 2021;21(1):270. <https://doi.org/10.1186/s12893-021-01274-4>
7. van Bussel EM, Houwert RM, Kootstra TJM, van Heijl M, Van der Velde D, Wittich P, et al. Antegrade intramedullary Kirschner-wire fixation of displaced metacarpal shaft fractures. *Eur J Trauma Emerg Surg* 2019;45(1):65-71. <https://doi.org/10.1007/s00068-017-0836-0>
8. Dreyfuss D, Allon R, Izacson N, Hutt D. A Comparison of locking plates and intramedullary pinning for fixation of metacarpal shaft fractures. *Hand (N Y)* 2019;14(1):27-33. <https://doi.org/10.1177/1558944718798854>
9. Ozer K, Gillani S, Williams A, Peterson SL, Morgan S. Comparison of intramedullary nailing versus plate-screw fixation of extra-articular metacarpal fractures. *J Hand Surg Am* 2008;33(10):1724-31. <https://doi.org/10.1016/j.jhsa.2008.07.011>
10. Fusetti C, Meyer H, Borisch N, Stern R, Santa DD, Papaloizos M. Complications of plate fixation in metacarpal fractures. *J Trauma* 2002;52(3):535-9. <https://doi.org/10.1097/00005373-200203000-00019>
11. Brüser P, Krein R, Larkin G. Fixation of metacarpal fractures using absorbable hemi-cerclage sutures. *J Hand Surg Br* 1999;24(6):683-7. <https://doi.org/10.1054/jhsb.1999.0296>