

Resultados iniciales del uso de cotilos de doble movilidad en pacientes >65 años con fractura de cadera. Análisis retrospectivo de 102 casos

Germán Garabano, Manuel I. Alonso, Leonel Pérez Alamino, Adrián Jaime, Matías L. Cullari, César Á. Pesciallo
Servicio de Ortopedia y Traumatología, Hospital Británico, Ciudad Autónoma de Buenos Aires, Argentina

RESUMEN

Objetivo: El objetivo de este estudio retrospectivo fue evaluar los resultados funcionales y la tasa de luxación en pacientes >65 años con fractura de cadera operados con prótesis de doble movilidad. **Materiales y Métodos:** Se analizó a los pacientes tratados por una fractura de cadera entre 2017 y 2021. Se incluyó a pacientes >65 años, tratados con copas de doble movilidad y un seguimiento mínimo de 24 meses. Se analizaron los datos demográficos, las comorbilidades, los resultados funcionales (Parker y puntaje de Harris), las complicaciones (infección, luxación, aflojamiento), las reoperaciones y revisiones. **Resultados:** Se trataron 102 fracturas de cadera (75 mediales y 27 intertrocantericas) en 102 pacientes. El 72,5% eran mujeres (media de la edad 80.59 ± 6.92 años), el Índice de Comorbilidad de Charlson promedio fue de 4,71 y el puntaje ASA, 2,47. El 93,1% comenzó a caminar al segundo día de la cirugía. Según el puntaje de Harris, los resultados fueron excelentes o muy buenos en el 94,1%; los puntajes de Parker preoperatorio y posoperatorio no difirieron significativamente ($p < 0,05$). El seguimiento promedio fue de 30 meses. Hubo 8 (7,84%) complicaciones: 2 (1,9%) casos de trombosis venosa profunda, 4 (3,9%) de tromboembolismo pulmonar, tres infecciones (2,9%) y una (0,9%) luxación. La tasa de reoperaciones fue del 2,9%. **Conclusiones:** Con el empleo de copas de doble movilidad se obtuvieron resultados funcionales aceptables y una tasa de luxación relativamente baja (0,9%). Esto sugiere que estos implantes representan una opción en el tratamiento de estas lesiones.

Palabras clave: Pacientes añosos; fractura de cadera; prótesis de doble movilidad; luxación; reoperación.

Nivel de Evidencia: IV

Preliminary Outcomes with Dual Mobility Cups in Patients Older Than 65 With Hip Fractures. A Retrospective Analysis of 102 Patients

ABSTRACT

Objective: This retrospective study aimed to assess the functional outcomes and dislocation rate in the treatment with dual mobility prostheses in patients older than 65 with hip fractures. **Materials and Methods:** We analyzed all patients treated between 2017 and 2021 for hip fractures in our service. We included patients older than 65 years, treated with dual mobility cups, and a minimum follow-up of 24 months. We analyzed demographic data, comorbidities, functional outcomes (Parker score and Harris Hip Score, HHS), complications (infection, dislocation, loosening), reoperations, and revisions. **Results:** We included 102 hip fractures (75 medial and 27 intertrochanteric) in 102 patients. Seventy-four (72.5%) were women, the mean age was 80.59 ± 6.92 years, the mean Charlson index was 4.71 (range 3-10), and ASA was 2.47 (1-4). 93.1% started walking on the second postoperative day. 94.1% presented excellent or very good outcomes according to the HHS, the postoperative Parker index did not show significant differences in comparison to the preoperative one ($p < 0.05$). The average follow-up was 30 months (range 24-60). There were 8 (7.84%) complications: 2 (1.9%) deep vein thrombosis, 4 (3.9%) pulmonary thromboembolism, 3 infections (2.9%), and 1 (0.9%) dislocation. The reoperation rate was 2.9%. **Conclusions:** We obtained acceptable functional outcomes using dual mobility cups with a relatively low dislocation rate (0.9%). This suggests that these implants are an option to consider in treating these lesions.

Keywords: Elderly patients; hip fracture; double mobility prosthesis; dislocation; reoperation.

Level of Evidence: IV

Recibido el 8-5-2023. Aceptado luego de la evaluación el 4-7-2023 • Dr. LEONEL PÉREZ ALAMINO • leonelp95@gmail.com

 <https://orcid.org/0000-0002-1563-6947>

Cómo citar este artículo: Garabano G, Alonso MI, Pérez Alamino L, Jaime A, Cullari ML, Pesciallo CA. Resultados iniciales del uso de cotilos de doble movilidad en pacientes >65 años con fractura de cadera. Análisis retrospectivo de 102 casos. *Rev Asoc Argent Ortop Traumatol* 2023;88(5):520-526. <https://doi.org/10.15417/issn.1852-7434.2023.88.5.1757>

INTRODUCCIÓN

La efectividad de la artroplastia total de cadera (ATC) en adultos mayores con fractura de cadera está demostrada, por lo que representa una modalidad terapéutica ampliamente aceptada.^{1,2}

A pesar de los excelentes resultados funcionales logrados con este tratamiento, la luxación de la prótesis es una complicación relativamente frecuente.³ En adultos mayores con una ATC por fractura de cadera, la tasa de luxación llega hasta el 10%, lo que representa una tasa cinco veces más alta que cuando se realiza por coxartrosis.⁴

En los últimos años, se ha incrementado el uso de copas de doble movilidad para tratar estas lesiones,⁵ ya que combina el principio de Charnley⁶ de una cabeza de baja fricción con el de McKee y Watson-Farrar⁷ de usar una cabeza femoral de mayor tamaño para evitar la luxación. Diferentes autores han informado tasas de luxación relativamente bajas con estos implantes en pacientes con fractura de cadera.^{8,9} Estos cotilos constan de una cabeza que se mueve dentro de una copa acetabular secundaria más grande que, a su vez, tiene movilidad sobre el cotilo. Al descomponer el movimiento, este diseño permite un rango de movilidad más amplio sin comprometer la estabilidad intraprotésica.^{10,11}

Se han publicado muy pocos reportes sobre el empleo de estos implantes en fracturas de cadera, en nuestro país.^{11,12}

El objetivo de este estudio retrospectivo fue evaluar los resultados funcionales y la tasa de luxación del tratamiento con prótesis de doble movilidad en pacientes >65 años con fractura de cadera.

MATERIALES Y MÉTODOS

Se analizó, en forma retrospectiva, a todos los pacientes tratados consecutivamente por fractura de cadera, en nuestro Servicio, entre enero de 2017 y junio de 2021. Los criterios de inclusión fueron: fractura de cadera, tratamiento con prótesis de doble movilidad, edad >65 años y un seguimiento mínimo de 24 meses. Se excluyó a los pacientes tratados con otro tipo de artroplastia (hemiartroplastia o ATC sin cotilo de doble movilidad), antecedentes de cirugía en la cadera afectada, fracturas patológicas y aquellos tratados por fracturas inveteradas (>90 días).

Se había indicado el tratamiento con prótesis de doble movilidad a pacientes de edad avanzada (>65 años), con mala calidad ósea determinada en la radiografía de la fractura mediante el índice de Dorr, deambuladores fuera del domicilio, por lo menos, de 100 m o con signos de artrosis de cadera >grado 2 de Tönnis.

Las prótesis utilizadas eran de origen nacional compuestas por un cotilo metálico (Polygram), un tallo pulido espejo (Cyclon), con cabeza metálica modular de 28 mm de diámetro acoplada a una copa de polietileno de doble movilidad (Fico, Ortopedia Alemana, Argentina) (Figura). Según el ángulo cervico-diafisario, se usó un tallo con *offset* estándar o lateralizado de acuerdo con la planificación preoperatoria. La fijación de la prótesis en ambos componentes protésicos fue cementada en todos los casos.

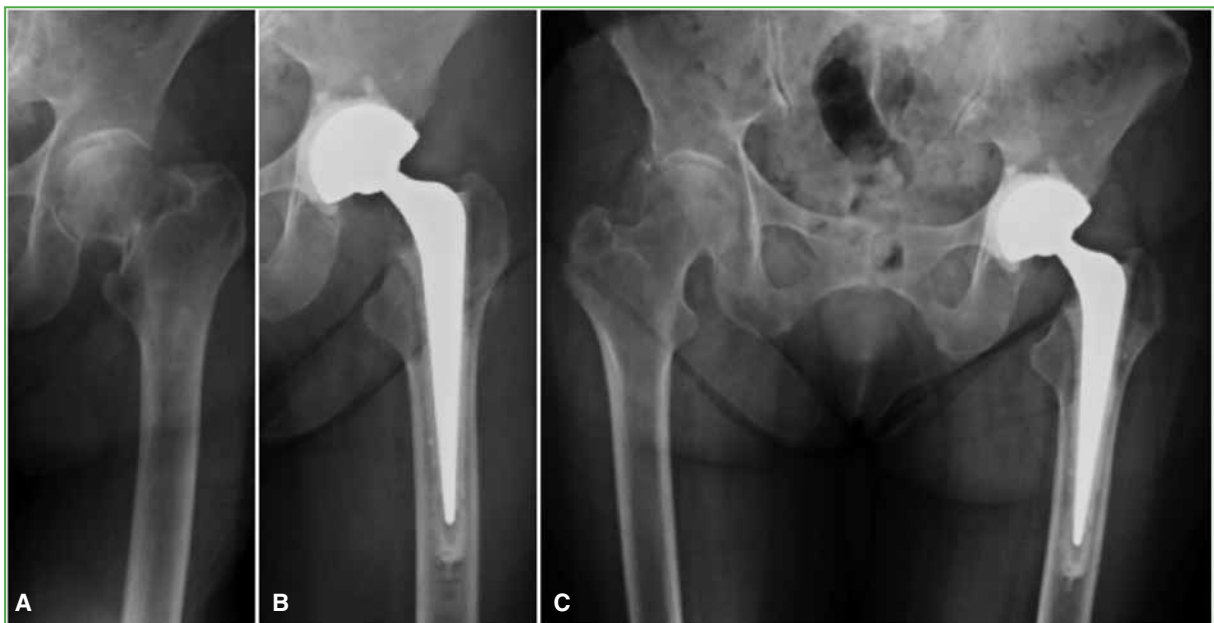


Figura. Radiografía anteroposterior de cadera izquierda. **A.** Se observa una alteración de la forma compatible con fractura medial. **B.** Reconstrucción con prótesis cementada total, con cotilo de doble movilidad. **C.** Evolución a los 12 meses.

Técnica quirúrgica

Todos los pacientes fueron operados por el mismo equipo quirúrgico, en quirófano de flujo laminar, mediante un abordaje de Bauer en decúbito dorsal. Se administró anestesia raquídea hipotensiva, salvo, cuando por expresa indicación anestésica o cardiológica, se administró anestesia general.

Se colocó un tapón distal para presurizar el cemento y el cementado fue retrógrado con pistola. En todos los casos, se efectuó una sutura continua del aparato abductor. La profilaxis antitrombótica consistió en enoxaparina subcutánea y vendajes en ambos miembros inferiores durante cuatro semanas. Como profilaxis infecciosa se administró 1 g de cefazolina por vía intravenosa (una dosis antes de la cirugía y dos dosis después, cada 8 h).

La rehabilitación fue la misma para todos los pacientes y consistió en ejercicios isométricos y sedestación en la cama el primer día posterior a la cirugía. La bipedestación y la marcha con andador sin restricción de carga se permitieron a partir del segundo día, según la tolerancia al dolor. Los controles clínico-radiológicos posoperatorios se realizaron a las 3 y 6 semanas, a los 3, 6 y 12 meses y, luego, una vez por año.

En el momento del cierre del estudio, a los pacientes que no habían concurrido al control en el último año o que no habían completado el seguimiento, se los citó para control o se los llamó por teléfono para conocer si deambulaban, si lo hacían con asistencia y se les solicitó un control radiográfico.

Variables analizadas

Las variables analizadas mediante la revisión de los registros hospitalarios fueron sexo, edad, tipo de fractura (medial o lateral), comorbilidades (Índice de Comorbilidad de Charlson¹³ y clasificación de la *American Society of Anesthesiologists*, ASA) y capacidad previa para caminar (Índice de Movilidad de Parker).¹⁴

Se registraron también los días transcurridos desde la admisión hasta la cirugía, ya que, por las comorbilidades, algunos pacientes necesitaron de algún tipo de estabilización clínica antes de la intervención y el día posoperatorio que comenzaron a caminar.

En las radiografías anteroposterior y lateral de cadera, se analizaron los signos de demarcación o aflojamiento de los componentes según las zonas de DeLee-Charnley y Gruen.¹⁵ Asimismo, se registró cualquier complicación inherente al procedimiento y las reoperaciones.

El análisis objetivo de los resultados se realizó según los criterios del puntaje de cadera de Harris¹⁶ agrupándolos en excelentes, buenos, regulares y malos, y con el puntaje de Parker luego de la cirugía.

Análisis estadístico

Las variables cualitativas se expresan como frecuencia y porcentajes, y las variables numéricas, como media y desviación estándar o mediana y rangos intercuartílicos, según su distribución. El análisis comparativo de las variables categóricas se realizó con la prueba χ^2 (o el método exacto de Fisher), mientras que las numéricas se analizaron con la prueba de la t de Student. Se consideró estadísticamente significativo un valor $p < 0,05$.

Todos los datos fueron volcados en una planilla de Excel (Redmon, EE.UU.) y los cálculos estadísticos se efectuaron con el programa GraphPad Prism 9.0 (LaJoya, CA, EE.UU.).

RESULTADOS

En el período analizado, se trató a 257 pacientes con fracturas de cadera, se excluyó a 155 (98 tratados con hemiartroplastia; 27, con ATC sin cotilo de doble movilidad; 11 fracturas patológicas, 11 casos perdidos en el seguimiento, 6 con antecedentes de cirugías en la cadera fracturada y 2 fracturas inveteradas de cadera).

La serie final quedó conformada por 102 pacientes con 102 fracturas de cadera (75 mediales [73,5%] y 27 laterales [26,5%]). En la [Tabla](#), se detallan las características de los pacientes analizados.

El promedio de días desde la internación hasta la cirugía fue de 2.12 (rango 1-16). Setenta y tres pacientes (71,5%) fueron operados antes de las 72 h de ingresar y un subgrupo de 29 pacientes que requirió la estabilización de algún parámetro clínico para afrontar la cirugía. El tiempo promedio desde el ingreso hasta la cirugía para este grupo fue de 5.8 días (rango 4-16).

Marcha y necesidad de asistencia luego de la cirugía

En cuanto a la marcha, 95 (93,1%) pacientes comenzaron a caminar el segundo día después de la cirugía; cinco (4,9%), a partir del tercer día; uno (0,9%), a partir del cuarto día y otro (0,9%) no caminó. En el último control, el 47% necesitaba asistencia, 98 pacientes (96,1%) caminaban fuera del domicilio y tres (2,9%), dentro del domicilio; uno no volvió a caminar.

Tabla. Resumen de las características de los pacientes incluidos en la serie

Variable	
Sexo femenino, n (%)	74 (72,5)
Edad (años), media, desviación estándar	80.59 ± 6.92
ICC, mediana (rango)	4,71 (3-10)
Puntaje ASA, mediana (rango)	2,47 (1-4)
Índice de Movilidad de Parker preoperatorio, mediana (rango)	6,36 (3-9)
Capacidad de caminar antes de la fractura, n (%)	
Fuera del domicilio	102 (100)
Asistencia	44 (43,1)
Días desde admisión hasta la ATC, mediana (rango)	2.12 (1-16)
Tipo de fractura, n (%)	
Medial	75 (73,5)
Lateral	27 (26,5)
Seguimiento (meses), mediana (rango)	30 (12-60)

ICC = Índice de Comorbilidad de Charlson; ASA = *American Society of Anesthesiologists*; ATC = artroplastia total de cadera.

La mediana del puntaje de cadera de Harris al final del seguimiento fue de 85,9 (rango 62-93), con resultados excelentes en 64 (62,7%) casos, buenos en 32 (31,4%), regulares en cuatro (3,92%) y malos en dos (1,9%).

El índice de Parker posoperatorio promedio fue de 6,17 (rango 0-9), sin diferencias significativas ($p = 0,43$) respecto de los valores preoperatorios.

Complicaciones, luxación y reoperaciones

Se produjeron ocho complicaciones (7,84%): dos (1,9%) casos de trombosis venosa profunda que evolucionaron favorablemente con el tratamiento médico; cuatro (3,9%) pacientes con tromboembolismo pulmonar (2 se curaron con tratamiento médico y 2 fueron internados en terapia intensiva durante tres días; a uno de ellos, además, fue necesario colocarle un filtro en vena y administrarle terapia antiagregante, su evolución fue favorable). Tres pacientes (2,9%) sufrieron infecciones agudas: una superficial se resolvió con tratamiento antibiótico; y dos profundas tratadas con limpieza quirúrgica más antibióticos por vía intravenosa. Un paciente evolucionó favorablemente y el otro falleció al mes de la limpieza. Por último, uno (0,9%) sufrió una fractura de trocánter mayor intraoperatoria que requirió alambrado.

Se detectó un solo caso de luxación (0,9%) hasta el cierre del estudio. A los ocho meses de la artroplastia, el paciente sufrió una fractura periprotésica de trocánter mayor luego de una caída de propia altura, y posteriormente tuvo tres episodios de luxación, fue sometido a una osteosíntesis del trocánter con una placa cable, y no se repitieron los episodios de luxación.

La tasa de reoperaciones fue del 2,9% ($n = 3$); dos (1,9%) casos por infección y uno (0,9%) por fractura de trocánter y luxación.

Finalmente, la tasa de mortalidad dentro de los 24 meses de la cirugía fue del 10,7% ($n = 11$), dos pacientes murieron en el posoperatorio inmediato (dentro de las 4 semanas).

Análisis radiográfico

Al cierre del estudio, un paciente tenía signos de demarcación (zona 1 de DeLee-Charnley y 2-6 de Gruen;) sin trascendencia clínica, por lo que continúa con controles.

DISCUSIÓN

El principal hallazgo de este estudio fue que el uso de cotillos de doble movilidad en adultos mayores con fractura de cadera logra aceptables resultados funcionales asociados a una baja tasa de luxación.

En el tratamiento protésico de las fracturas de cadera de pacientes >65 años, la evidencia actual ha mostrado

que la ATC logra resultados funcionales superiores a los de otras opciones terapéuticas, como la hemiartroplastia. Blomfeldt y cols.,¹⁷ y Hedbeck y cols.¹⁸ informaron puntajes de cadera de Harris más altos en pacientes tratados con una ATC. En nuestra serie, el 94,1% obtuvo resultados funcionales excelentes o buenos, con un puntaje de Harris promedio de 85,9 a los 24 meses de seguimiento.

Otro aspecto importante del tratamiento en este grupo de pacientes es que la ATC permite una rápida movilización. Esto disminuiría las complicaciones, como infecciones urinarias, neumonía, trombosis y escaras por decúbito, generadas por un prolongado reposo en cama.^{17,18} Pfeufer y cols. demostraron que, con la rápida movilización y la carga completa de peso, los pacientes operados obtuvieron mayores puntajes en la escala de Parker, esto refleja una mejor capacidad ambulatoria posoperatoria.¹⁹ En nuestro estudio, el 93,1% de los pacientes deambularon a las 48 h de la operación, tenían un puntaje promedio de Parker de 6,17, sin diferencias significativas respecto de sus valores preoperatorios.

La luxación posoperatoria es aún motivo de preocupación en pacientes con fractura de cadera tratados con ATC. Johansson y cols.²⁰ comunicaron una tasa del 22% de inestabilidad después de una ATC por fractura medial en pacientes >70 años con el uso de cotilos convencionales, mientras que, en un metanálisis de 746 pacientes, Lu-Yao y cols.²¹ obtuvieron tasas de luxación del 10,7%. Comparativamente los reportes sobre el uso de los cotilos de doble movilidad en pacientes con fractura de cadera indican tasas inferiores a las mencionadas.^{11,21} En una revisión sistemática de 10.783 ATC con cotilos de doble movilidad, Darrith y cols.²² publicaron una tasa de luxación del 0,46% en pacientes con fractura de cadera, y Adam y cols.,²³ una tasa del 1,4% sobre 214 fracturas de cadera. En nuestro estudio, la tasa de luxación resultó similar a la comunicada por estos autores, con una incidencia del 0,9%. Creemos que esta tasa se debe, por un lado, al uso de copas de doble movilidad y al mayor rango de movilidad que permiten, pero también podría estar influida por el abordaje utilizado. En diferentes estudios, se han obtenido tasas de luxación más bajas con el abordaje lateral directo que con el posterolateral.²⁴ Creemos que, además, proporciona ciertas ventajas en el tratamiento de fracturas, como facilitar el acceso a la fractura, el retiro del fragmento cabeza-cuello; por otro lado, la posición en decúbito dorsal facilita tanto la medición de la longitud de los miembros, como el accionar del anestesiólogo, en este frágil grupo de pacientes.

Teniendo en cuenta la enfermedad tratada, la edad media de la serie (80 años) y las comorbilidades (índice de comorbilidad de Charlson 4,71), entendemos que las tasas de complicaciones (9,6%) y reoperaciones (2,9%) de este estudio fueron aceptables. Comparativamente Rashed y cols.²⁵ publicaron una tasa de complicaciones del 16% en 31 pacientes con una media de la edad de 79 años, mientras que Adam y cols.²³ comunicaron una tasa de reoperación del 3,4% (3 por infección y 5 por fractura periprotésica) en 214 pacientes con una media de la edad 83 años. Esto último resulta similar a lo hallado en este estudio, donde las reoperaciones se relacionaron mayoritariamente con procesos infecciosos (2/3) y fractura periprotésica (1/3).

Las limitaciones de esta investigación son las propias de un estudio retrospectivo, en el que los pacientes evaluados tenían una cantidad importante de antecedentes clínicos que, combinados o sumados, podrían afectar, mediante sesgos, los resultados respecto de las complicaciones. Otra limitación, si bien no fue el objetivo del estudio, está representada por la ausencia de un grupo de control, lo cual podría darle mayor fortaleza a nuestros resultados.

Las fortalezas se centran en la cantidad de pacientes operados en la misma institución, por el mismo equipo quirúrgico, con una evaluación preoperatoria y posoperatoria idéntica, tratados con la misma técnica quirúrgica y el mismo implante.

CONCLUSIÓN

Los resultados de este estudio sugieren que la ATC con copa de doble movilidad es una opción terapéutica para tener en cuenta en adultos mayores con fractura de cadera. La tasa de buenos resultados funcionales fue del 94% y la tasa de luxación posoperatoria fue baja.

Conflicto de intereses: Los autores no declaran conflictos de intereses.

ORCID de G. Garabano: <https://orcid.org/0000-0001-5936-0607>

ORCID de M. I. Alonso: <https://orcid.org/0009-0007-2241-2152>

ORCID de A. Jaime: <https://orcid.org/0009-0002-3175-6006>

ORCID de M. L. Cullari: <https://orcid.org/0000-0002-6058-6686>

ORCID de C. Á. Pesciallo: <https://orcid.org/0000-0002-4461-8465>

BIBLIOGRAFÍA

1. National Clinical Guideline Centre (UK). The management of hip fracture in adults [Internet]. London: Royal College of Physicians (UK); 2011. PMID: 22420011
2. Parker MJ, Gurusamy KS, Azegami S. Arthroplasties (with and without bone cement) for proximal femoral fractures in adults. *Cochrane Database Syst Rev* 2010;6(6):CD001706. <https://doi.org/10.1002/14651858.CD001706.pub4>
3. Yu L, Wang Y, Chen J. Total hip arthroplasty versus hemiarthroplasty for displaced femoral neck fractures: meta-analysis of randomized trials. *Clin Orthop Relat Res* 2012;470(8):2235-43. <https://doi.org/10.1007/s11999-012-2293-8>
4. Gjertsen JE, Lie SA, Fevang JM, Havelin LI, Engesaeter LB, Vinje T, et al. Total hip replacement after femoral neck fractures in elderly patients: results of 8,577 fractures reported to the Norwegian Arthroplasty Register. *Acta Orthop* 2007;78(4):491-7. <https://doi.org/10.1080/1745367071001413>
5. Blomfeldt R, Törnkvist H, Ponzer S, Söderqvist A, Tidermark J. Comparison of internal fixation with total hip replacement for displaced femoral neck fractures. Randomized, controlled trial performed at four years. *J Bone Joint Surg Am* 2005;87(8):1680-8. <https://doi.org/10.2106/JBJS.D.02655>
6. Charnley J. The long-term results of low-friction arthroplasty of the hip performed as a primary intervention. *J Bone Joint Surg Br* 1972;54(1):61-76. PMID: 5011747
7. McKee GK, Watson-Farrar J. Replacement of arthritic hips by the McKee-Farrar prosthesis. *J Bone Joint Surg Br* 1966;48(2):245-59. PMID: 5937593
8. Tabori-Jensen S, Hansen TB, Stilling M. Low dislocation rate of Saturne®/Avantage® dual-mobility THA after displaced femoral neck fracture: a cohort study of 966 hips with a minimum 1.6-year follow-up. *Arch Orthop Trauma Surg* 2019;139(5):605-12. <https://doi.org/10.1007/s00402-018-3093-8>
9. De Martino I, Triantafyllopoulos GK, Sculco PK, Sculco TP. Dual mobility cups in total hip arthroplasty. *World J Orthop* 2014;5(3):180-7. <https://doi.org/10.5312/wjo.v5.i3.180>
10. Valdez S, Bertrand B. Cotilos con doble movilidad: principios, ventajas y resultados. *Rev Asoc Argent Ortop Traumatol* 2009;74(1):102-10. Disponible en: <http://www.scielo.org.ar/pdf/raaot/v74n1/v74n1a16.pdf>
11. Philippot R, Farizon F, Camilleri JP, Boyer B, Derhi G, Bonnan J, et al. Survival of cementless dual mobility socket with a mean 17 years follow-up. *Rev Chir Orthop Reparatrice Appar Mot* 2008;94(8):e23-7. <https://doi.org/10.1016/j.rco.2007.10.013>
12. Peirano F. Artroplastia total de cadera con articulación de doble movilidad. Estudio retrospectivo en pacientes con riesgo de luxación. *Revista ACARO* 2019;5(1):16-24. Disponible en: https://acarorevista.org.ar/images/revistas/05_01/05_01_04_Peirano/05_01_04_Peirano.pdf
13. Charlson ME, Pompei P, Ales KL, MacKenzie CR. A new method of classifying prognostic comorbidity in longitudinal studies: development and validation. *J Chronic Dis* 1987;40(5):373-83. [https://doi.org/10.1016/0021-9681\(87\)90171-8](https://doi.org/10.1016/0021-9681(87)90171-8)
14. Parker MJ, Palmer CR. A new mobility score for predicting mortality after hip fracture. *J Bone Joint Surg Br* 1993; 75(5):797-8. <https://doi.org/10.1302/0301-620X.75B5.8376443>
15. DeLee J, Charnley J. Radiological demarcation of cemented sockets in total hip replacement. *Clin Orthop* 1976; (121):20-32. PMID: 991504
16. Harris WH. Traumatic arthritis of the hip after dislocation and acetabular fracture: treatment by mold arthroplasty. An end-result study using a new method of result evaluation. *J Bone Joint Surg Am* 1969;51(4):737-40. PMID: 5783851
17. Blomfeldt R, Törnkvist H, Eriksson K, Söderqvist A, Ponzer S, Tidermark J. A randomised controlled trial comparing bipolar hemiarthroplasty with total hip replacement for displaced intracapsular fractures of the femoral neck in elderly patients. *J Bone Joint Surg Br* 2007;89(2):160-5. <https://doi.org/10.1302/0301-620X.89B2.18576>
18. Hedbeck CJ, Enocson A, Lapidus G, Blomfeldt R, Törnkvist H, Ponzer S, et al. Comparison of bipolar hemiarthroplasty with total hip arthroplasty for displaced femoral neck fractures: a concise four-year follow-up of a randomized trial. *J Bone Joint Surg Am* 2011;93(5):445-50. <https://doi.org/10.2106/JBJS.J.00474>
19. Pfeufer D, Zeller A, Mehafey S, Böcker W, Kammerlander C, Neuerburg C. Weight-bearing restrictions reduce postoperative mobility in elderly hip fracture patients *Arch Orthop Trauma Surg* 2019;139(9):1253-9. <https://doi.org/10.1007/s00402-019-03193-9>

20. Johansson T, Jacobsson SA, Ivarsson I, Knutsson A, Wahlström O. Internal fixation versus total hip arthroplasty in the treatment of displaced femoral neck fractures: a prospective randomized study of 100 hips. *Acta Orthop Scand* 2000;71(6):597-602. <https://doi.org/10.1080/000164700317362235>
21. Lu-Yao GL, Keller RB, Littenberg B, Wennberg JE. Outcomes after displaced fractures of the femoral neck. A meta-analysis of one hundred and six published reports. *J Bone Joint Surg Am* 1994;76(1):15-25. <https://doi.org/10.2106/00004623-199401000-00003>
22. Darrith B, Courtney PM, Della Valle CJ. Outcomes of dual mobility components in total hip arthroplasty: a systematic review of the literature. *Bone Joint J* 2018;100-B(1):11-9. <https://doi.org/10.1302/0301-620X.100B1.BJJ-2017-0462.R1>
23. Adam P, Philippe R, Ehlinger M, Roche O, Bonnomet F, Molé D, Fessy MH; French Society of Orthopaedic Surgery and Traumatology (SoFCOT). Dual mobility cups hip arthroplasty as a treatment for displaced fracture of the femoral neck in the elderly. A prospective, systematic, multicenter study with a specific focus on postoperative dislocation. *Orthop Traumatol Surg Res* 2012;98(3):296-300. <https://doi.org/10.1016/j.otsr.2012.01.005>
24. Guan J, Jinag FJ, Zhao H. [Correlation analysis of the influence of direct lateral approach and posterolateral approach on reoperation and dislocation in patients with femoral neck fracture]. *Zhongguo Gu Shang* 2020;33(1):43-6. [En chino] <https://doi.org/10.3969/j.issn.1003-0034.2020.01.008>
25. Rashed RA, Sevenoaks H, Shabaan AM, Choudry QA, Hammad AS, Kasem MS, et al. Functional outcome and health related quality of life after dual mobility cup total hip replacement for displaced femoral neck fractures in middle-aged Egyptian patients. *Injury* 2018;49(3):667-72. <https://doi.org/10.1016/j.injury.2018.01.006>