

Utilización de cotilos 3D en defectos acetabulares graves

Ignacio Troncoso, Carlos Sabatella, Gonzalo J. Blanco O'dena

Unidad de Cadera, Hospital Naval "Cirujano Mayor Dr. Pedro Mallo", Ciudad Autónoma de Buenos Aires, Argentina

RESUMEN

Introducción: Ante el aumento de las artroplastias de cadera en el último siglo, los defectos acetabulares graves son eventos cada vez más frecuentes. Su tratamiento representa un verdadero desafío, debido al déficit y la pobre calidad ósea, habitual en estos pacientes. **Materiales y Métodos:** Se presentan 6 pacientes tratados entre 2016 y 2021. Cinco casos de disrupción pélvica por revisiones fallidas, clasificadas como tipo IIIB de Paprosky y una fractura transversal de acetábulo, posible opción de tratamiento en casos de pacientes osteoporóticos. **Resultados:** Los pacientes tratados con esta técnica multidisciplinaria fueron controlados durante un promedio de 20 meses, ninguno presentó complicaciones posoperatorias. Los resultados valorados con escalas análogas son prometedores e invitan a establecer este procedimiento como el patrón de referencia. **Conclusiones:** La evaluación estricta es necesaria en los defectos acetabulares. La inclusión de ingeniería informática médica permite estudiar la necesidad de usar injerto de banco, fabricar implantes a medida de titanio/tantalio trabecular multiporos, lo que es ideal para lograr la osteointegración, sumado a la posibilidad de planificar la dirección y la longitud de los tornillos al hueso remanente, según su calidad. La cementación de un cotilo de doble movilidad dentro del implante a medida disminuye el riesgo de luxación y de sobrecarga de este último, al eliminar la fricción metal-metal.

Palabras clave: Disrupción pélvica; cotilo 3D; doble movilidad; revisión acetabular reconstructiva; defectos acetabulares graves.

Nivel de Evidencia: IIIB

Use of 3D Cups in Severe Acetabular Defects

ABSTRACT

Introduction: Given the increase in hip arthroplasties in the last century, serious acetabular defects are increasingly frequent events. Their treatment represents a real challenge, due to the bone deficit and poor bone quality that these patients usually present. **Materials and Methods:** Six patients treated between 2016 and 2021 are presented. Five cases of pelvic discontinuity due to failed revisions, classified as Paprosky type IIIB, and one transverse fracture of the acetabulum, a possible treatment option in cases of osteoporotic patients. **Results:** The patients treated with this multidisciplinary technique were followed up for an average of 20 months, and none of them presented postoperative complications. The results evaluated by analogous scales are promising and invite us to establish this procedure as the gold standard. **Conclusions:** Strict evaluation is necessary for acetabular defects. The inclusion of medical IT makes it possible to study the need to use bank grafting and to manufacture custom-made multiporous trabecular titanium/tantalum implants, which is ideal for achieving osseointegration, added to the possibility of planning the direction and length of the screws to the remaining bone, according to its quality. The cementation of a dual mobility cup inside the customized implant reduces the risk of dislocation and overload of the latter, by eliminating metal-metal friction.

Key words: Pelvic discontinuity; 3D cup; dual mobility; reconstructive acetabular revision; severe acetabular defects.

Level of Evidence: IIIB

INTRODUCCIÓN

La artroplastia de cadera es una de las cirugías más exitosas del siglo XX, ya que permite aliviar el dolor, corregir deformidades y mejorar la función articular.

El componente acetabular fallido es un escenario frecuente y complejo al cual se enfrenta el cirujano de cadera. La mayoría de los fracasos ocurren por aflojamiento aséptico, pero otras posibles causas son: infección, luxación recidivante, fractura periprotésica, incompatibilidad de los componentes, desgaste y osteólisis.

Recibido el 14-4-2022. Aceptado luego de la evaluación 19-8-2022 • Dr. IGNACIO TRONCOSO • itroncosopesoa@gmail.com

 <https://orcid.org/0000-0002-7879-0992>

Cómo citar este artículo: Troncoso I, Sabatella C, Blanco O'dena GJ. Utilización de cotilos 3D en defectos acetabulares graves. *Rev Asoc Argent OrtopTraumatol* 2022;87(5):676-684. <https://doi.org/10.15417/issn.1852-7434.2022.87.5.1567>

La revisión se ha convertido en un reto, debido a la pérdida de tejido óseo y de su calidad. La dificultad en la reconstrucción se relaciona con identificar la localización y la característica del hueso viable residual. Una vez identificado el patrón del defecto óseo mediante análisis radiográfico, su estadificación facilita la apropiada elección del tratamiento.

Paprosky clasificó los defectos acetabulares en tres tipos. Nos centraremos en el tipo III que se subclasifica en IIIA, y se caracteriza por una migración superior del componente femoral de más de 3 cm, lisis moderada de la imagen en lágrima y línea de Kohler indemne; a diferencia del tipo IIIB que típicamente presenta una migración medial que causa una disrupción de la línea de Kohler, asociada a lisis severa de la imagen en lágrima y el isquion.¹ En nuestra serie, incluimos la descripción de una fractura de acetábulo en un anciano.

Algunas de las técnicas más utilizadas para solucionar estos defectos óseos graves son el uso de aloinjerto estructural en bloque, las mallas antiprotrusión y los implantes a medida. A propósito de las mallas antiprotrusión, se han publicado fallas mecánicas con tasas de hasta el 15% en un seguimiento a mediano plazo, además de neuropraxia del nervio ciático, pérdida de la fijación del implante y fractura de la aleta de fijación. La reconstrucción acetabular con aloinjerto estructural logra resultados variables, con tasas de falla mecánica de hasta el 70% del componente y migración.²

Las elevadas tasas de fracaso generaron la necesidad de desarrollar nuevos implantes con propiedades biológicas y mecánicas potenciadas.

Ante esta problemática, se despliega una técnica capaz de analizar, en detalle, el defecto y reconstruir el acetábulo mediante un implante hecho a medida, con titanio trabecular, que encuadre en la anatomía remanente, con el fin de conseguir la estabilidad del implante y devolver la funcionalidad de la articulación.³

El objetivo de este estudio fue realizar una investigación bibliográfica sobre las características de la revisión acetabular con componentes 3D a medida, asociados a la cementación del cotilo de doble movilidad, sus resultados funcionales y radiográficos, a propósito de los casos tratados en nuestro hospital, por defecto tipo IIIB de Paprosky y fractura de acetábulo.

MATERIALES Y MÉTODOS

Entre 2016 y 2021, se trataron cinco casos de disrupción pélvica por revisiones fallidas, clasificadas como tipo IIIB de Paprosky y una fractura transversal de acetábulo.

Se incluyó a pacientes con reconstrucciones acetabulares fallidas y defectos óseos de tal magnitud que el uso de los métodos clásicos, como injertos o cajas antiprotrusión, estaba descartado. La edad promedio de los pacientes era de 75.3 años y el seguimiento promedio lleva 20 meses (continúa en la actualidad).

En las entrevistas preoperatorias, se aplicaron el *Harris Hip Score* y la escala de evaluación de Merle d'Aubigné y Postel.^{3,4}

De acuerdo con el protocolo, se toman radiografías de frente panorámico de ambas caderas, de entrada y salida pélvica, alar y obturatriz (Figura 1A, C, E, G, H, I, K).

Posteriormente se efectúa una tomografía computarizada con cortes de 1-2 mm de toda la pelvis. Las imágenes se analizan con un programa para representarlo de forma tridimensional.

El siguiente paso consiste en calcular la pérdida radial ósea acetabular: se realiza mediante un método computarizado que utiliza la tomografía computarizada procesando la imagen y generando una reconstrucción anatómica 3D.⁵ Esta reconstrucción permite estudiar la densidad y la calidad del tejido óseo remanente y, de esta manera, determinar el soporte óseo del implante por crear. Además, se programan la dirección y la longitud de los tornillos de fijación a los sectores del isquion, ilion y pubis que se utilizarán, teniendo en cuenta la calidad ósea y su posible amarre.

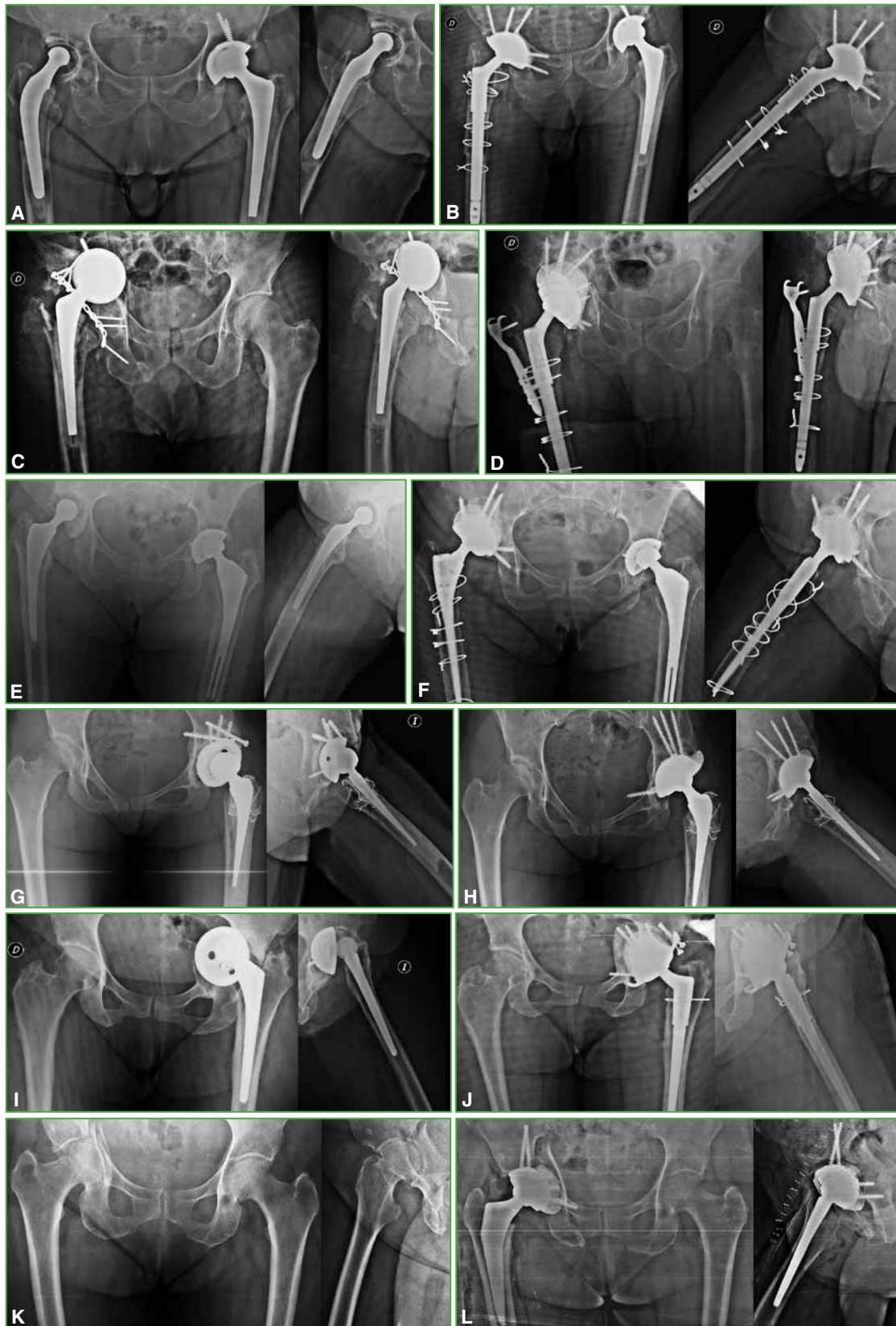


Figura 1. Radiografías de cadera, de frente y de perfil, preoperatorias de los casos tratados. **A y B.** Caso 1. **C y D.** Caso 2. **E y F.** Caso 3. **G y H.** Caso 4. **I y J.** Caso 5. **K y L.** Caso 7. La descripción de cada paciente se detalla en la [Tabla](#).

Tabla. Descripción de los seis casos tratados con implantes 3D y cotilo de doble movilidad

Pacientes/sexo/edad	Motivo de la revisión	Clasificación de Paprosky	Número de revisión	Revisión del vástago	Uso de injerto	HHS prequirúrgico	Puntaje de Merle d'Aubigné y Postel prequirúrgico	Complicaciones hasta la fecha	HHS posquirúrgico	Puntaje de Merle d'Aubigné y Postel posquirúrgico
1/F/45	Aflojamiento aséptico	IIIB	1	Sí	Sí	39	7	X	87	15
2/F/76	Aflojamiento séptico	IIIB	3	Sí	Sí	29	4	X	80	13
3/F/84	Aflojamiento aséptico	IIIB	1	Sí	Sí	23	3	X	91	17
4/M/92	Aflojamiento séptico	IIIB	3	Sí	Sí	22	4	X	78	12
5/M/82	Aflojamiento aséptico	IIIB	1	Sí	Sí	21	3	X	83	14
6/F/73	Fractura de acetábulo	X	X	X	Sí	X	X	X	86	15

M = masculino, F = femenino, HHS = *Harris Hip Score*.

Se trata de un trabajo interdisciplinario, durante el cual el cirujano realiza un constante intercambio con los ingenieros informáticos, enfocado especialmente en optimizar la inclinación, la anteversión y la determinación del centro de rotación (Figura 2).

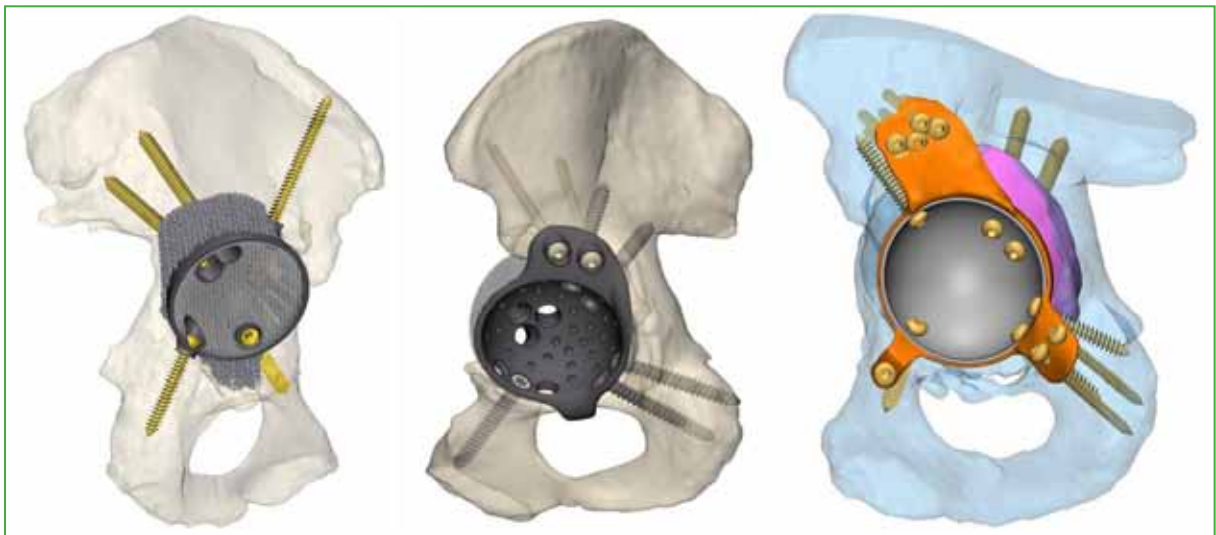


Figura 2. Representación y planificación 3D del cotilo tridimensional y los tornillos de fijación ejemplificativos.

En todos los casos, se emplea el abordaje posterolateral y se revisa el componente femoral. Luego de una cuidadosa liberación y disección de las partes blandas, se expone el defecto acetabular que se rellena con injerto óseo siempre proveniente de banco de huesos; de esta manera, se evita la comorbilidad de la toma de injerto de cresta ilíaca, aportando estructura ósea al déficit.

Durante la cirugía, se provee al cirujano de un molde anatómico de prueba, los monitores 3D permiten ubicar el defecto, la posición del componente a medida, los tornillos por colocar, la longitud y la dirección (Figura 3).

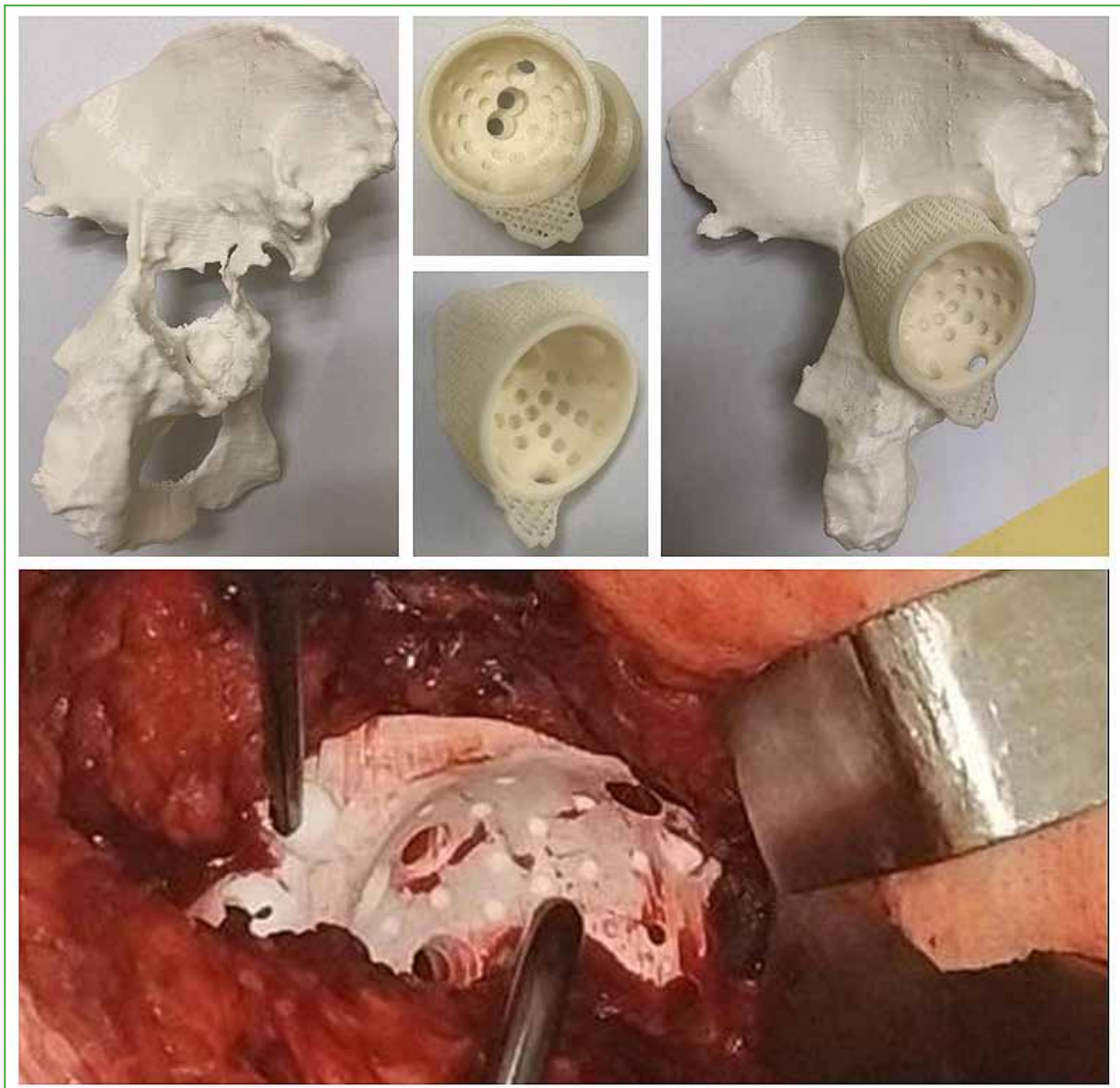

Figura 3. Ejemplo de molde para la planificación preoperatoria y el molde utilizado en la cirugía del Caso 1.

El material utilizado para la construcción de los cotilos a medida siempre fue titanio trabecular, debido a su alto coeficiente de fricción que permite brindar estabilidad primaria inicial y, posteriormente, debido a su alta porosidad tridimensional, osteointegración y fijación biológica secundaria (Figura 4).^{2,6,7}

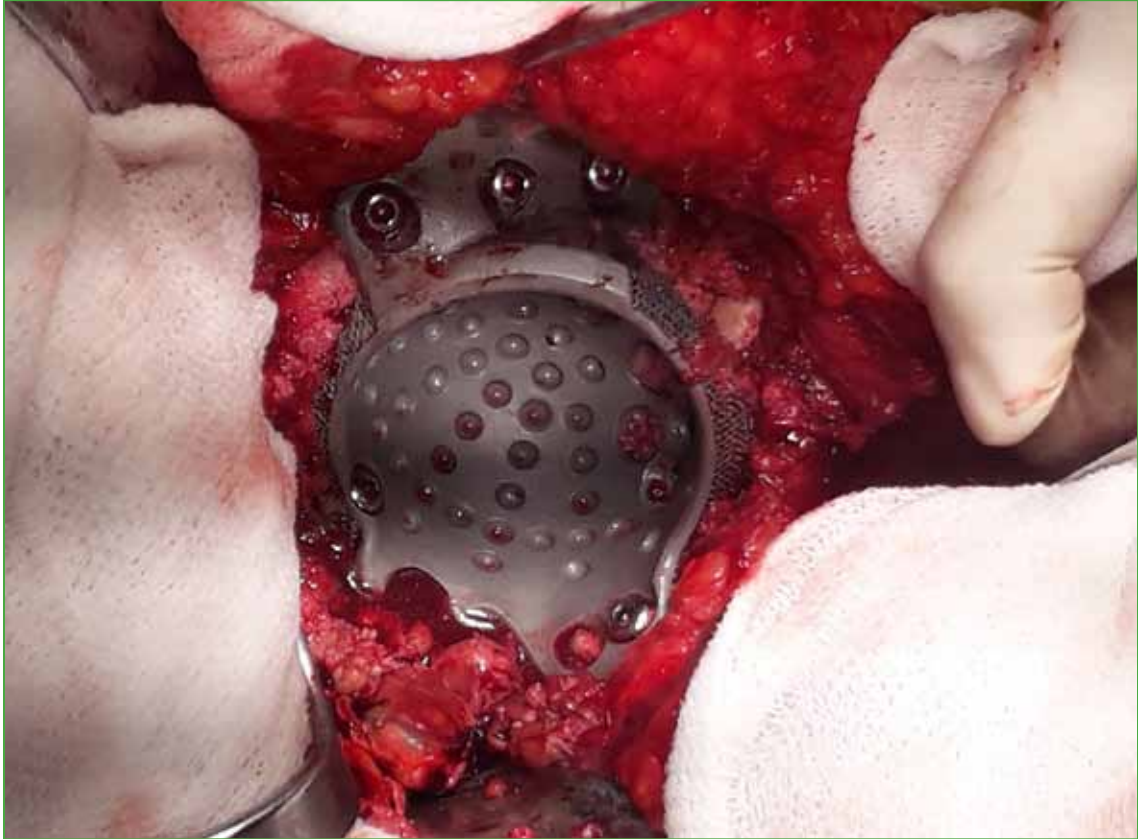


Figura 4. Imagen intraoperatoria del cotilo tridimensional utilizado como restrictor; permite, a su vez, rellenar espacios y dar fijación biológica por su elaboración en tantalio (Caso 3).

A continuación, en el acetábulo a medida, se cementa un cotilo de doble movilidad que aumenta el cociente cabeza-cuello y establece dos superficies articulares brindando mayor estabilidad, evitando la sobrecarga del implante acetabular 3D y disminuyendo el desgaste focalizado del revestimiento de polietileno entrecruzado (Figura 5).

El cotilo de doble movilidad tiene un uso importante en pacientes con alto riesgo de luxación, por ejemplo, aquellos sometidos a cirugías de resección oncológica,⁸ con patología cadera-columna o artrodesis lumbosacra previa,⁹ con fracturas intracapsulares¹⁰ y los casos de revisiones como los planteados en este estudio.¹¹ Es necesario un abanico glúteo indemne; si está afectado, se sugiere usar un cotilo constreñido. En todos los casos, se corroboró la correcta longitud y la movilidad articular, y se realizó la reinscripción del abanico glúteo.

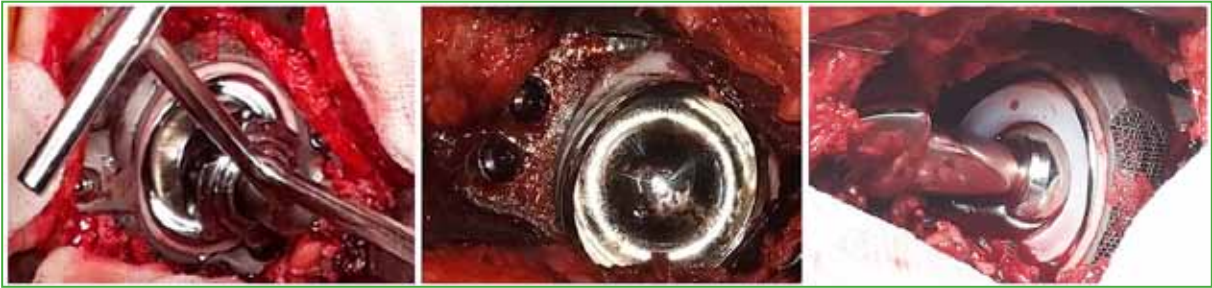

Figura 5. Imagen intraoperatoria de la cementación del cotilo de doble modularidad dentro del implante tridimensional. Esto permite disminuir la sobrecarga sobre este último y disminuir los riesgos de luxación, una de las complicaciones más frecuentes cuando se utiliza el cotilo 3D.

RESULTADOS

El tiempo de hospitalización promedio fue de tres días y la evolución clínico-quirúrgica de los pacientes fue buena. A seis de ellos, se les indicó carga 24 h después de la cirugía, asistida por andador, complementada con ejercicios de movilidad activo-pasiva y fortalecimiento muscular. Al recibir el alta, se prescribieron medidas anti-luxación, tratamiento fisiokinésico, analgésicos y anticoagulación/agregación según correspondiera.

El primer control se realizó a las tres semanas de la cirugía y, en ese momento, se retiraron las suturas mecánicas dada la buena evolución de la herida quirúrgica. Se mantuvieron las medidas preventivas de luxación hasta la próxima consulta.

Los siguientes controles se realizaron con radiografías a las 6 semanas, los 2 y 3 meses, y se indicó el retiro del andador y carga con bastón canadiense. Al sexto mes, se retiró la asistencia para carga de peso y se establecieron controles cada seis meses (Figura 1B, D, F, H, J, L). Hasta el momento, no se han registrado complicaciones posoperatorias.

DISCUSIÓN

El manejo del déficit masivo óseo acetabular es un complejo escenario en la revisión de cadera. La forma de tratar dicho defecto es un tema de controversia; los múltiples procedimientos descritos, como el uso de cotilos de gran tamaño (Jumbo),¹² injertos estructurales¹³ o celdas de reconstrucción,¹⁴ entre otros, no consiguieron resultados favorables a largo plazo.

Por otro lado, los implantes acetabulares fabricados a medida tienen la ventaja de brindar estabilidad a estos grandes defectos, al mismo tiempo, que permiten complementar el uso de injerto óseo con la expectativa de la fijación biológica.

Christie y cols. controlaron durante 53 meses a 67 pacientes tratados con implantes 3D. El *Harris Hip Score* mejoró de 33 antes de la cirugía a 82 al final del seguimiento. Los autores afirman que no fue necesaria la revisión en ningún caso; sin embargo, la principal complicación fue la inestabilidad y la luxación de la prótesis.¹⁵

Por otra parte, Holt y Dennis publicaron datos de 26 pacientes con déficit tipo IIIB de Paprosky. El *Harris Hip Score* mejoró de 39 a 78 y la tasa de éxito fue del 88%. Tres pacientes presentaron aflojamiento aséptico debido a falla en la fijación por los tornillos isquiáticos y dos, por luxaciones tratadas de forma cerrada.¹⁶

Joshi y cols. llevaron a cabo una revisión de 27 pacientes con una evolución promedio de 2.3 a 5.3 años, según el puntaje de Charnley modificado de Merle d'Aubigné y Postel. Describen la gran complejidad del procedimiento, pero menos luxaciones a partir de incluir la revisión femoral en todos los casos.¹⁷

Por último, Wind y cols. publicaron una revisión retrospectiva de 19 pacientes tratados por déficit acetabular tipos IIIA y B de Paprosky, cinco de ellos sufrieron luxación de la prótesis. El 65% de los casos fue considerado exitoso, resultados poco favorables en esta serie de casos, de acuerdo con los autores.¹⁸

Según lo publicado, la luxación de la prótesis es una de las posibles y frecuentes complicaciones del tratamiento de los defectos acetabulares mediante implantes 3D, además del aflojamiento.

Ante esta situación, el uso de cotilos de doble movilidad, como se describe en esta serie de pacientes, permitirá disminuir la sobrecarga del implante a medida, brindará mayor rango de movilidad, menor desgaste del polietileno y disminuirá el riesgo de luxación de la prótesis, una de las principales complicaciones descritas en la bibliografía.

El tratamiento de defectos óseos acetabulares tipos IIIA y B de Paprosky se ha convertido en un verdadero desafío en las cirugías de revisión de reemplazos totales de cadera.

En la bibliografía, históricamente, se describen altas tasas de complicaciones, sobre todo de aflojamiento, en los resultados de la reconstrucción de estos defectos masivos mediante técnicas clásicas, como el uso de cotilos de gran tamaño (Jumbo), injertos óseos o celdas de reconstrucción, entre otros.

El manejo de este cuadro mediante implantes 3D, creados con ingeniería informática como asistencia, han fundado un nuevo paradigma. Se caracteriza por ser un procedimiento que requiere más tiempo de estudio en cada caso, planificación preoperatoria y alta demanda técnica. Los resultados publicados son alentadores, pues prácticamente elimina los aflojamientos típicos de otros tipos de procedimientos. Sin embargo, la inestabilidad se ha convertido en su principal complicación.

A partir de esta problemática, es que se implementa la cementación de cotilos de doble movilidad en los implantes 3D, eliminando prácticamente los riesgos de inestabilidad y, a su vez, disminuyendo la sobrecarga. La bibliografía internacional al respecto es mínima. Baauw y cols. publicaron una serie de 12 casos con un seguimiento mínimo de 18 meses. Ninguno de los pacientes presentó aflojamiento y solo uno sufrió una luxación, en el cual no se había revisado el vástago femoral.

En la Argentina, también, es escasa la bibliografía, se conoce el estudio de Belzino y cols., de 2020.¹⁹ La principal limitación de este estudio es la restringida serie de casos, atribuible directamente al hecho de que es un cuadro infrecuente. La estandarización y agilización de este método terapéutico revisten vital importancia ante el aumento exponencial de las artroplastias de cadera en el mundo, como posible resolución en casos de progresión catastrófica.

CONCLUSIONES

Este artículo describe un detallado abordaje del análisis realizado por el equipo de cadera y sus asesores en ingeniería médica informática para elaborar un implante de titanio a medida que permita colocar óptimos anclajes óseos con tornillos en las zonas de mayor amarre, según el tejido óseo remanente particular de cada paciente y el uso de la cementación de cotilos de doble movilidad para disminuir la incidencia de inestabilidad, principal complicación en el tratamiento de defectos acetabulares tipos IIIA y B de Paprosky, con implantes a medida.

Conflicto de intereses: Los autores no declaran conflictos de intereses.

ORCID de C. Sabatella: <https://orcid.org/0000-0001-8269-3661>

ORCID de G. J. Blanco O'dena: <https://orcid.org/0000-0002-1019-369X>

BIBLIOGRAFÍA

1. Paprosky WG, Perona PG, Lawrence JM. Acetabular defect classification and surgical reconstruction in revision arthroplasty. A 6-year follow-up evaluation. *J Arthroplasty* 1994;9(1):33-44. [https://doi.org/10.1016/0883-5403\(94\)90135-x](https://doi.org/10.1016/0883-5403(94)90135-x)
2. Callaghan J, Rosenberg A, Rubash HE. *Cadera*, 2ª ed. Madrid: Marban; 2017.
3. Gelaude F, Clijmans T, Delpont H. Quantitative computerized assessment of the degree of acetabular bone deficiency: Total radial acetabular bone loss (TrABL). *Adv Orthop* 2011;2011:494382. <https://doi.org/10.4061/2011/494382>
4. Nilsson A, Bremander A. Measures of hip function and symptoms: Harris Hip Score (HHS), Hip Disability and Osteoarthritis Outcome Score (HOOS), Oxford Hip Score (OHS), Lequesne Index of Severity for Osteoarthritis of the Hip (LISOH), and American Academy of Orthopedic Surgeons. *Arthritis Care Res* 2011;63(Suppl 11):S200-7. <https://doi.org/10.1002/acr.20549>
5. Ugino FK, Righetti CM, Alves DP, Guimarães RP, Honda EK, Ono NK. Evaluation of the reliability of the modified Merle d'Aubigné and Postel Method. *Acta Ortop Bras* 2012;20(4):213-7. <https://doi.org/10.1590/S1413-78522012000400004>

6. Bobynd JD, Stackpool GJ, Hacking S, Tanzer M, Krygier JJ. Characteristics of bone ingrowth and interface mechanics of a new porous tantalum biomaterial. *J Bone Joint Surg Br* 1999;81:907-14. <https://doi.org/10.1302/0301-620X.81B5.9283>
7. Meneghini RM, Meyer C, Buckley CA, Hanssen AD, Lewallen DG. Mechanical stability of novel highly porous metal acetabular components in revision total hip arthroplasty. *J Arthroplasty* 2010;25(3):337-41. <https://doi.org/10.1016/j.arth.2009.03.003>
8. Philippeau JM, Durand JM, Carret JP, Leclercq S, Waast D, Gouin F. Dual mobility design use in preventing total hip replacement dislocation following tumor resection. *Orthop Traumatol Surg Res* 2010;96(1):2-8. <https://doi.org/10.1016/j.rcot.2009.12.011>
9. Mudrick CA, Melvin JS, Springer BD. Late posterior hip instability after lumbar spinopelvic fusion. *Arthroplast Today* 2015;1(2):25-9. <https://doi.org/10.1016/j.artd.2015.05.002>
10. Adam P, Philippe R, Ehlinger M, Roche O, Bonnomet F, Molé D, Fessy MH; French Society of Orthopaedic Surgery and Traumatology (SoFCOT). Dual mobility cups hip arthroplasty as a treatment for displaced fracture of the femoral neck in the elderly. A prospective, systematic, multicenter study with specific focus on postoperative dislocation. *Orthop Traumatol Surg Res* 2012;98(3):296-300. <https://doi.org/10.1016/j.otsr.2012.01.005>
11. Baauw M, van Hellemond GG, Spruit M. A custom-made acetabular implant for Paprosky type 3 defects. *Orthopedics* 2017;40(1):e195-e198. <https://doi.org/10.3928/01477447-20160902-01>
12. Whaley AL, Berry DJ, Harmsen WS. Extra-large uncemented hemispherical acetabular components for revision total hip arthroplasty. *J Bone Joint Surg Am* 2001;83(9):1352-7. <https://doi.org/10.2106/00004623-200109000-00010>
13. Perka C, Ludwig R. Reconstruction of segmental defects during revision procedures of the acetabulum with the Burch-Schneider anti-protrusio cage. *J Arthroplasty* 2001;16(5):568-74. <https://doi.org/10.1054/arth.2001.23919>
14. Paprosky WG, O'Rourke M, Sporer SM. The treatment of acetabular bone defects with an associated pelvic discontinuity. *Clin Orthop Relat Res* 2005;441:216-20. <https://doi.org/10.1097/01.blo.0000194311.20901.f9>
15. Christie MJ, Barrington SA, Brinson MF, Ruhling ME, DeBoer DK. Bridging massive acetabular defects with the triflange cup: 2- to 9-year results. *Clin Orthop Relat Res* 2001;(393):216-27. <https://doi.org/10.1097/00003086-200112000-00024>
16. Holt GE, Dennis DA. Use of custom triflanged acetabular components in revision total hip arthroplasty. *Clin Orthop Relat Res* 2005;429:209-14. <https://doi.org/10.1097/01.blo.0000150252.19780.74>
17. Joshi AB, Lee J, Christensen C. Results for a custom acetabular component for acetabular deficiency. *J Arthroplasty* 2002;17(5):643-8. <https://doi.org/10.1054/arth.2002.32106>
18. Wind MA Jr, Swank ML, Sorger JI. Short-term results of a custom triflange acetabular component for massive acetabular bone loss in revision THA. *Orthopedics* 2013;36(3):e260-5. <https://doi.org/10.3928/01477447-20130222-11>
19. Belzino MD, Ottolenghi J, Lupacchini M, Ivalde F, Espagnol R, Melo LM. Diseño digital 3D a medida para defectos óseos de cadera. *Revista Acaro* 2020;6(1):1-7. Disponible en: <https://acarorevista.org.ar/joomla-pages-iii/categories-list/56-la-revista/ultima-edicion/julio-2020-vol-6-num-1/213-diseno-digital-3d-a-medida-para-defectos-oseos-de-cadera#:~:text=La%20utilizaci%C3%B3n%20del%20modelo%20en,de%20manera%20precisa%20y%20personalizada>