

# Tenodesis suprapectoral del bíceps. Resultados clínicos

Juan Martín Patiño,<sup>\*</sup> Enrique S. Cabrera<sup>\*\*</sup>

<sup>\*</sup>Servicio de Cirugía de Mano y Miembro Superior, Sección Hombro y Codo, Departamento de Ortopedia y Traumatología, Hospital Militar Central "Cirujano Mayor Cosme Argerich", Ciudad Autónoma de Buenos Aires, Argentina

<sup>\*\*</sup>Servicio de Cirugía de Hombro y Codo, Clínica Modelo de Morón, Buenos Aires, Argentina

## RESUMEN

**Objetivo:** Evaluar los resultados de la tenodesis suprapectoral mediante un miniabordaje en una serie de pacientes con lesión SLAP y desgarros completos de la porción larga del bíceps, y compararlos con los valores prequirúrgicos. **Materiales y Métodos:** Se incluyeron pacientes adultos tratados con dicha técnica entre 2019 y 2020, y un seguimiento mínimo de un año. Se registraron las características demográficas, la indicación de cirugía, el retorno a las actividades consideradas habituales por el paciente y las complicaciones. Se utilizó el puntaje ASES para hombro, y se midió la movilidad activa del hombro afectado. Además, se le preguntó al paciente si retomó la actividad que consideraba habitual, con opciones "sí" o "no". Se consignó si los pacientes reconocían un evento traumático con el inicio de los síntomas y se registró el diagnóstico con el que se llegó a la cirugía. **Resultados:** Se evaluó a 8 pacientes (7 hombres), con una mediana de la edad de 42.5 años. El seguimiento fue de 17 meses (RIC 13.5-21.5). Seis (75%) tenían diagnóstico de lesión SLAP tipo II y dos (25%), de desgarrado completo. Seis pacientes (75%) asociaron los síntomas con un evento traumático. Las medianas de los rangos de movilidad finales fueron: flexión 180° (RIC 170°-180°), rotación interna 65° (RIC 60°-75°) y rotación externa 70° (RIC 5°-87,5°). **Conclusión:** La tenodesis suprapectoral tras una tenotomía artroscópica para casos de lesión SLAP tipo II o de desgarrados completos de la porción larga del bíceps resultó una técnica segura y con resultados funcionales.

**Palabras clave:** Bíceps; tenodesis suprapectoral; tenodesis; SLAP; tendón del bíceps proximal.

**Nivel de Evidencia:** IV Serie de casos

## Suprapectoral Biceps Tenodesis. Clinical Outcomes

### ABSTRACT

**Objective:** To evaluate and compare outcomes in a case series of SLAP injuries and complete tears of the long head of the biceps treated with suprapectoral tenodesis using a mini-open approach. **Materials and Methods:** Patients aged over 18, treated between 2019 and 2020, with a minimum 1-year follow-up were included. The demographic characteristics, indication for surgery, return to activities considered usual by the patient, and complications were recorded. The American Shoulder and Elbow Surgeons (ASES) score for the shoulder was used, and the active range of motion of the affected shoulder was measured. In addition, the patients were asked if they were able to return to their daily activities. We recorded the diagnosis that led the patients to surgery and whether they had undergone a traumatic event coinciding with the onset of symptoms. **Results:** 8 patients were evaluated, the median age was 42.5, and the follow-up was 17 months (IQR 13.5-21.5). Six patients (75.0%) had a type II SLAP injury, and two (25.0%) had a complete LHB tear. Six patients (75.0%) associated the symptoms with a traumatic event. The final range of motion of the shoulder (median) was: flexion 180° (IQR 170°-180°), internal rotation 65° (IQR 60°-75°), and external rotation 70° (IQR 65°-87.5°). **Conclusion:** Suprapectoral tenodesis with a prior arthroscopic tenotomy for SLAP II cases or in cases of complete tears of the long head of the biceps is a safe technique for achieving functional outcomes.

**Key words:** Biceps; suprapectoral tenodesis; tenodesis; SLAP, proximal biceps; LHB.

**Level of Evidence:** IV Case series

Recibido el 24-2-2022. Aceptado luego de la evaluación el 18-5-2022 • Dr. JUAN MARTÍN PATIÑO • jmpaty2@yahoo.com.ar  <https://orcid.org/0000-0002-9036-0442>

**Cómo citar este artículo:** Patiño JM, Cabrera ES. Tenodesis suprapectoral del bíceps. Resultados clínicos. *Rev Asoc Argent Ortop Traumatol* 2022;87(4):488-497. <https://doi.org/10.15417/issn.1852-7434.2022.87.4.1526>

## INTRODUCCIÓN

La patología de la porción larga del bíceps incluye un amplio espectro de escenarios clínicos, como desgarros completos, tenosinovitis, inestabilidad y las lesiones SLAP (*superior labrum anterior posterior* [lesión labral de anterior a posterior]). La tenodesis del bíceps, con sus diferentes opciones técnicas, suele ser la primera opción cuando hay desgarros completos e inestabilidad de la porción articular. En los últimos años, las tenodesis han ganado popularidad como alternativa a las reparaciones en las lesiones SLAP.<sup>1-4</sup>

Se han propuesto las tenodesis de la porción larga del bíceps suprapectoral realizadas enteramente mediante artroscopia y las subpectoral mediante miniabordajes. Existen evidencias y estudios comparativos entre estas técnicas, pero son escasas la evidencia y la información sobre la tenodesis suprapectoral mediante un miniabordaje después de una tenotomía artroscópica.<sup>5-9</sup> No hemos encontrado series publicadas que informen resultados con dicha técnica.

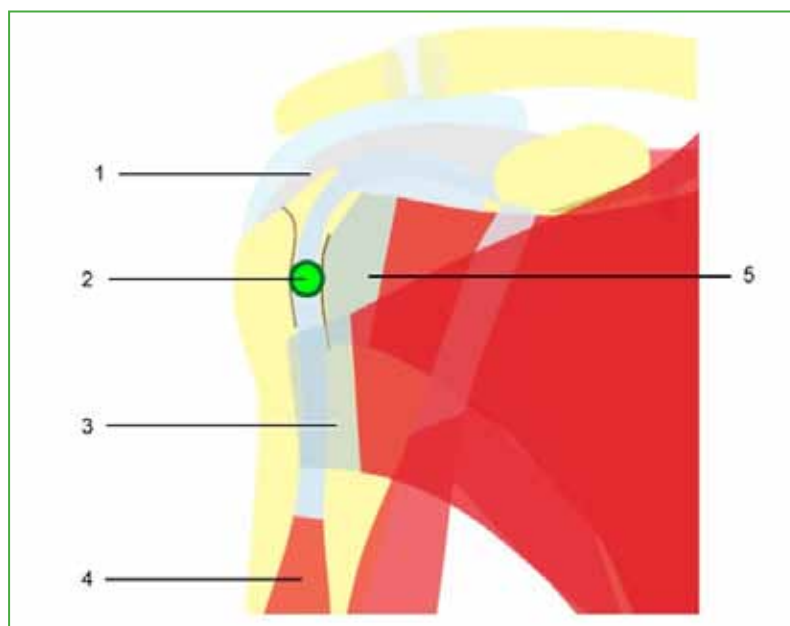
El objetivo de este estudio fue evaluar los resultados en una serie de pacientes sometidos a una tenodesis suprapectoral mediante un miniabordaje, y compararlos con los valores preoperatorios.

## MATERIALES Y MÉTODOS

Se llevó a cabo una investigación retrospectiva, descriptiva y analítica. Se incluyeron pacientes adultos que habían sido sometidos a una tenodesis mediante un miniabordaje suprapectoral para patología del bíceps proximal entre 2019 y 2020, con un seguimiento mínimo de un año. Se excluyó a los pacientes que se perdieron en el seguimiento y a aquellos en los que la tenodesis fue secundaria a otros procedimientos. En nuestra base de datos, se identificaron, en forma retrospectiva, 13 pacientes, uno fue excluido porque se perdió en el seguimiento y cuatro, porque la tenodesis había sido secundaria a reparaciones del manguito (en la misma cirugía). Todos fueron operados por el mismo cirujano.

Se registraron las características demográficas, la causa de indicación de cirugía, el retorno a las actividades consideradas habituales y las complicaciones. Se evaluó el rango de movilidad del hombro afectado en flexión anterior, rotaciones externa e interna a 90° de abducción.

La indicación de cirugía en los casos de lesiones SLAP fue por dolor con impedimento de realizar las tareas habituales para el paciente, con, al menos, tres meses de tratamiento médico y rehabilitación sin remisión de los síntomas (dolor, resaltos, test de O'Brien positivo). El tratamiento médico no incluyó infiltraciones. En dos casos, se indicó por desgarro completo de la porción larga del bíceps (Figura 1).



**Figura 1.** Esquema del sitio de la tenodesis suprapectoral. 1. Supraespinoso. 2. Nivel de la tenodesis suprapectoral. 3. Pectoral mayor. 4. Bíceps. 5. Subescapular.

Se utilizaron la clasificación de Snyder para lesiones SLAP y el puntaje de la *American Shoulder and Elbow Surgeons* (ASES) para hombro. Se midió la movilidad activa del hombro afectado: flexión anterior, rotación externa con el brazo en abducción de 90°, rotación interna con el brazo en la misma posición. Todas las mediciones y puntajes se consignaron antes de la cirugía y en la última evaluación. Además, se le preguntó al paciente si retomó la actividad que consideraba habitual, con opciones “sí” o “no”. Se consignó el diagnóstico con el que se llegó a la cirugía.

Se evaluó el bíceps mediante inspección clínica en posición del brazo supinado y extendido buscando signos de desinserción o re-rotura (Tabla 1).

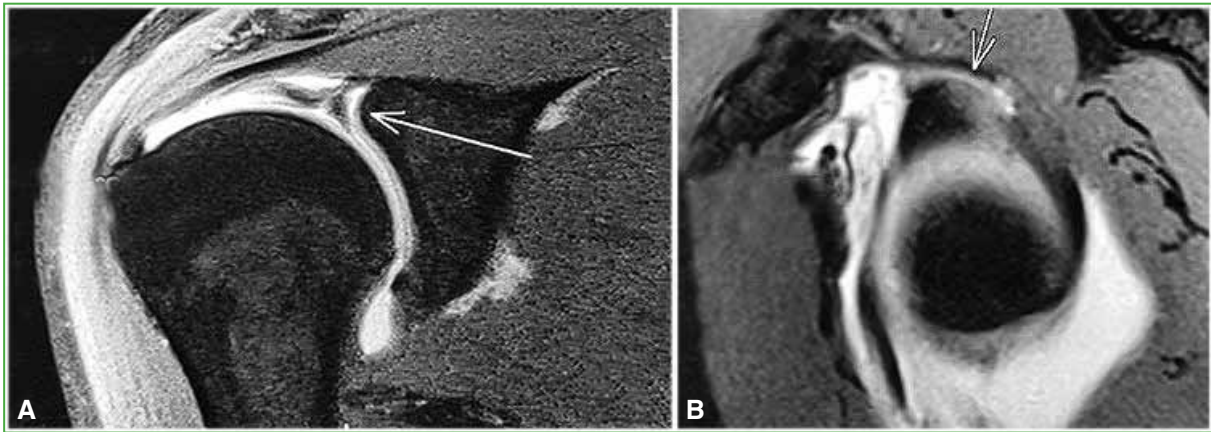
**Tabla 1.** Características demográficas, clínicas y seguimiento

Características	Pacientes (n = 8)
<b>Sexo, n (%)</b>	
Femenino	1 (12,5%)
Masculino	7 (87,5%)
<b>Edad, mediana (RIC)</b>	42.5 (37.0-46.5)
<b>Diagnóstico, n (%)</b>	
SLAP tipo II	6 (75%)
Desgarro	2 (25%)
<b>Lado, n (%)</b>	
Derecho	5 (62,5%)
Izquierdo	3 (37,5%)
<b>Meses de seguimiento, mediana (RIC)</b>	17 (13.5-21.5)

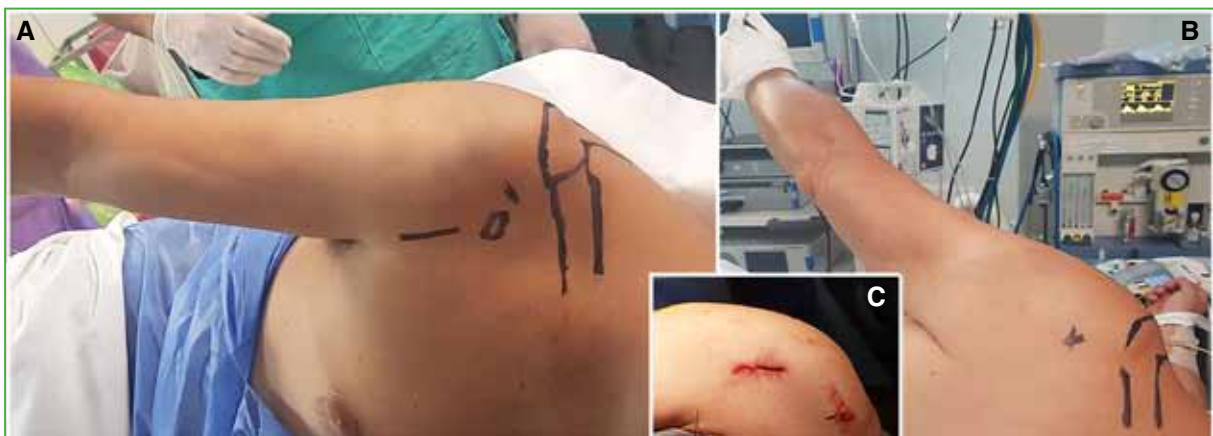RIC = rango intercuartílico. SLAP = *superior labrum anterior posterior* [lesión labral de anterior a posterior].

## Técnica quirúrgica

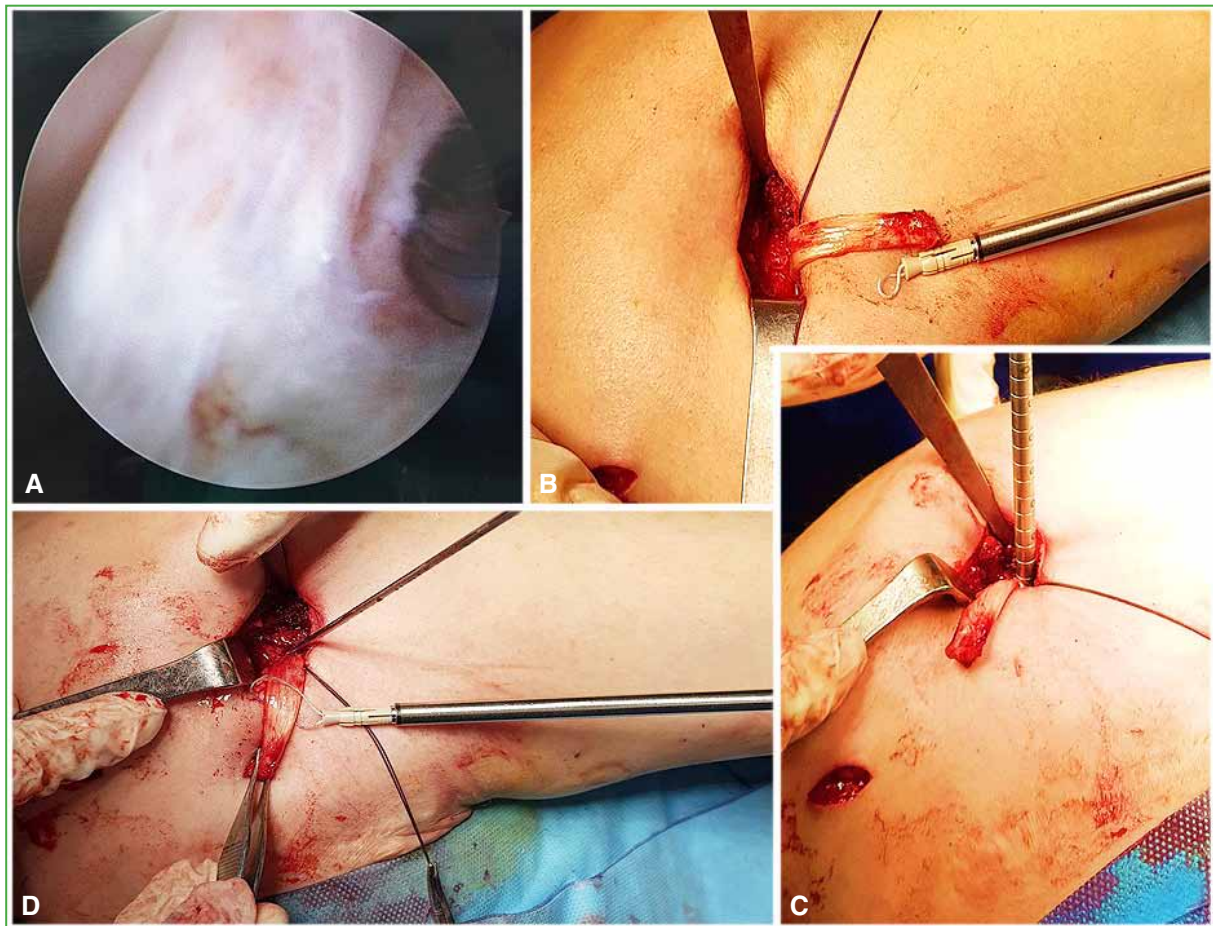
En todos los casos, se administró anestesia general con bloqueo para el manejo del dolor posoperatorio. La cirugía se realiza con el paciente en decúbito lateral bajo tracción en los casos de lesión SLAP. En primer término, se efectúa una artroscopia glenohumeral. Se usa un portal posterior y uno anterior. Una vez evaluada la patología y definida la indicación (lesión SLAP inestable más signos degenerativos y de patología del tendón articular como engrosamiento e inestabilidad), se procede a la tenotomía de la porción larga del bíceps con radiofrecuencia por el portal anterior. Luego, en la misma posición, se realiza un abordaje longitudinal anterior en el tramo más distal deltopectoral, habitualmente a 5 cm a distal del extremo anterolateral del acromion. La disección se practica a través del intervalo deltopectoral. Una vez desarrollado ese intervalo, se separa el deltoides hacia lateral con una palanca de Hohmann para visualizar la cara anterior del húmero. Se identifica la corredera bicipital, se incide en ella y se recupera traccionando el cabo del tendón del bíceps tenotomizado previamente. A continuación, se crueta la superficie ósea. Tras determinar el punto de reinserción y fijación, se regulariza el extremo del bíceps y se prepara según el método de fijación que puede consistir en arpones convencionales o diseñados para tenodesis, tornillos de biotenodesis o fijación ósea. Es importante mantener el codo en extensión para lograr una adecuada tensión. En este caso, el miembro superior está bajo tracción. Si se recurre a anclajes, se puede reasegurar la fijación con puntos al pectoral mayor. Finalmente se sutura por planos. En los casos de rotura del bíceps se realiza directamente el miniabordaje descrito con el paciente en posición de silla de playa. Luego se inmoviliza con cabestrillo por cuatro semanas. Se indican movimientos pasivos a las tres semanas y luego fisioterapia (Figuras 2-4).



**Figura 2.** Artroresonancia magnética de hombro. **A.** Corte frontal. La flecha muestra una lesión SLAP tipo II. **B.** Corte sagital. La flecha muestra una lesión SLAP tipo II anteroposterior.



**Figura 3.** Posición en decúbito lateral bajo tracción utilizada en casos de lesión SLAP. **A y B.** Se observan marcados el portal anterior utilizado para la tenotomía y a distal el miniabordaje para la tenodesis suprapectoral, aproximadamente 5 cm distal al acromion. **C.** Aspecto clínico de las incisiones antes de la sutura.



**Figura 4.** A. Visión artroscópica posterior de una lesión SLAP tipo II y bíceps de aspecto tenosinovítico. B. Se recuperó el bíceps a través del abordaje suprapectoral. Se observa el detalle del anclaje utilizado para la tenodesis. C. Labrado del túnel óseo en el húmero antes de la colocación de la guía (mecha canulada). D. Detalle de la técnica de enlazado del tendón para asegurar su introducción en el húmero antes de la tenodesis.

### Análisis estadístico

Se realizó un análisis descriptivo. Los datos se expresan como mediana y rango intercuartílico (RIC) para las variables numéricas y como valores absolutos con sus porcentajes para los datos categóricos. Para comparar los resultados de la cirugía con los valores preoperatorios, se utilizó la prueba de los rangos con signo de Wilcoxon. Se consideró significativo un valor  $p < 0,05$ . Los datos se analizaron con el paquete de STATA/MP versión 14.

### RESULTADOS

El grupo de estudio incluyó a ocho pacientes, siete (87,5%) eran hombres. Los pacientes eran activos, practicaban deportes recreativos y actividades sobre la cabeza, pero no habían sido tratados por accidentes de trabajo ni por Aseguradora de Riesgo de Trabajo. La mediana de la edad era de 42,5 años (RIC 37,0-46,5). La mediana de seguimiento fue de 17 meses (RIC 13,5-21,5). Seis de los pacientes (75%) tenían un diagnóstico preoperatorio de lesión SLAP tipo II y dos (25%), de desgarro completo. En seis casos (75%), se llegó a la cirugía con diagnóstico por imágenes de resonancia magnética compatibles con lesión SLAP. Los dos pacientes con desgarro completo tenían 42 y 56 años. El promedio de edad de los pacientes con lesión SLAP era de 39 años.

En cuatro casos (50%), se realizó la tenodesis con un arpón de PEEK (polieteretercetona) de 5 mm doble sutura y, en cuatro (50%), con arpón de tenodesis TenocLock (ConMed, Largo FL, EE.UU.).

Seis pacientes (75%) retornaron a su actividad previa, dos (25%) refirieron no poder realizar, en forma plena, sus actividades.

Las medianas de los rangos de movilidad prequirúrgicos fueron: flexión 165° (RIC 155°-175°), rotación interna 47,5° (RIC 30°-70°) y rotación externa 60° (RIC 42,5°-75,0°). Las medianas de los rangos de movilidad finales fueron: flexión 180° (RIC 170°-180°), rotación interna 65° (RIC 60°-75°) y rotación externa 70° (RIC 65°-87,5°) (Tabla 2).

**Tabla 2.** Rangos de movilidad y puntaje ASES pre y posoperatorios

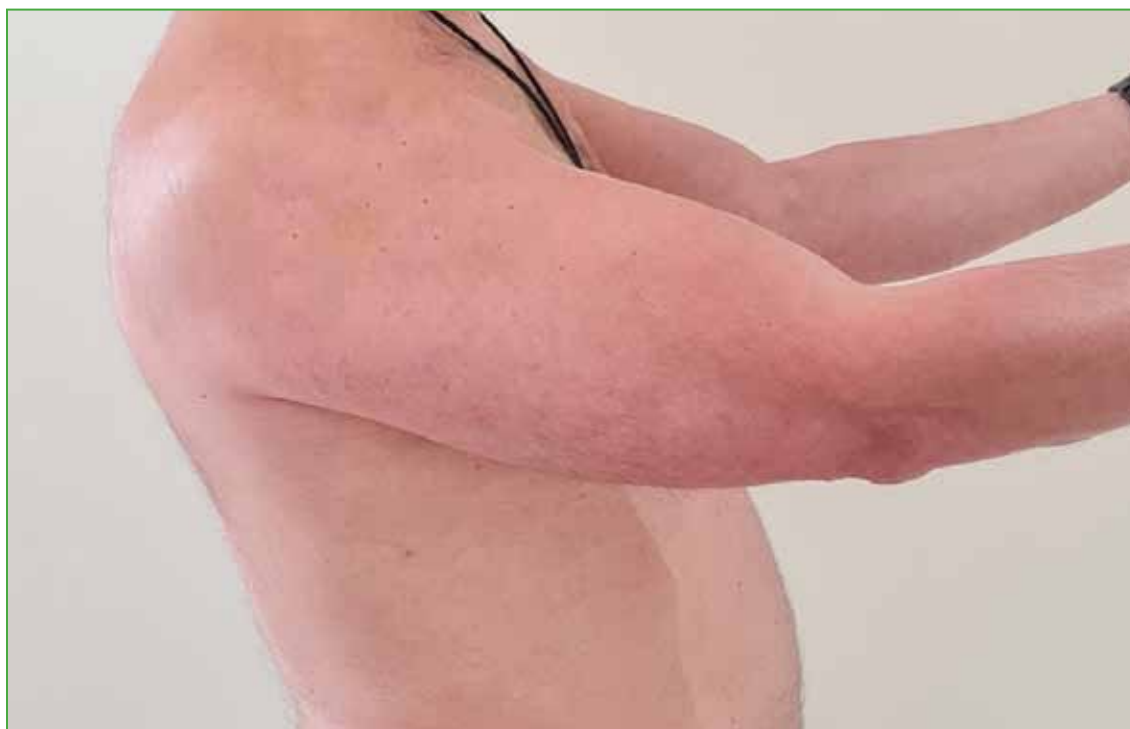	Preoperatorio	Posoperatorio	p
Flexión, mediana (RIC)	165 (155-175)	180 (170-180)	0,031
Rotación interna, mediana (RIC)	47,5 (30-70)	65 (60-75)	0,078
Rotación externa, mediana (RIC)	60 (42,5-75)	70 (65-87,5)	0,039
ASES, mediana (RIC)	68 (42,5-79)	90 (75-95)	0,007

RIC = rango intercuartílico, ASES = *American Shoulder and Elbow Surgeons*.

Se observó una diferencia estadísticamente significativa en los rangos de movilidad pre y posoperatorios, específicamente en flexión ( $p = 0,031$ ) y rotación externa ( $p = 0,039$ ), pero no en rotación interna ( $p = 0,078$ ).

La mediana del puntaje ASES antes de la intervención fue de 68 (RIC 42,5-79) y la mediana del puntaje ASES final fue de 90 (RIC 75-95). Se obtuvo una diferencia estadísticamente significativa entre el puntaje ASES antes de la intervención y después ( $p < 0,01$ ).

No se registraron complicaciones generales, como infecciones, ni relacionadas con la técnica quirúrgica. No se observaron desinserciones de la tenodesis (signo de Popeye) (Figura 5).



**Figura 5.** Imagen clínica del contorno del bíceps después de la tenodesis.

## DISCUSIÓN

Presentamos una serie de casos tratados con tenodesis suprapectoral mediante un miniabordaje en la que se compararon los puntajes ASES y el rango de movilidad funcional antes de la cirugía y después de la intervención.

Se han propuesto diferentes opciones para la tenodesis del bíceps proximal. La principal controversia en la bibliografía es realizar las tenodesis en forma enteramente artroscópica o mediante un miniabordaje luego de la tenotomía por artroscopia. Otro punto de discusión es dónde realizar la tenodesis, se ha informado la ubicación suprapectoral en la corredera bicipital<sup>1</sup> y la subpectoral.<sup>2,3</sup>

Si bien el sitio de la tenodesis suprapectoral es el propuesto originalmente para las reinserciones posroturas completas,<sup>4</sup> en los últimos años, se han informado en múltiples estudios las tenodesis suprapectoral artroscópica y subpectoral mediante un miniabordaje, pero no identificamos publicaciones recientes con la presente técnica. Salvo un estudio anatómico en el que se evalúa la cercanía a estructuras nerviosas y otro que reporta el uso de un dispositivo tipo Endobutton®.<sup>5,6</sup>

En un estudio epidemiológico de nivel III sobre la tendencia entre estas dos opciones, se halló que la indicación general de tenodesis tiende a aumentar. Sobre 8547 pacientes tratados con tenodesis de la porción larga del bíceps, el 43,5% se realizó mediante técnica abierta y el 56,5%, mediante artroscopia. En esa revisión, las técnicas abiertas fueron más frecuentes cuando se realizaron como único procedimiento y los métodos artroscópicos cuando había procedimientos concomitantes. Además, los autores concluyen en que las complicaciones son extremadamente raras y que no hay diferencias entre técnicas.<sup>7</sup>

Consideramos como ventajas teóricas de la tenodesis suprapectoral que la técnica puede ser menos demandante que la de la tenodesis descrita en forma enteramente artroscópica y, por otro lado, la localización en la parte inmediatamente superior al pectoral evitaría complicaciones informadas en las tenodesis subpectorales, como lesiones neurológicas del nervio musculocutáneo y fracturas, por ser una región más robusta del húmero.<sup>8,9</sup> Además, se puede obtener una buena cobertura muscular evitando el dolor regional informado como complicación en las tenodesis artroscópicas en la corredera superior.<sup>10</sup>

En un estudio anatómico cadavérico, se midieron las distancias a los nervios axilar, radial y musculocutáneo, con técnicas de fijación en las que es necesario atravesar la cortical posterior del húmero, y se halló que, en la posición suprapectoral, el nervio axilar tiene mayor riesgo por proximidad.<sup>5</sup> En esta serie, no transfixiamos la cortical posterior con las técnicas usadas para la fijación con arpones y tenodesis del bíceps.

En cuanto a los casos de lesión SLAP tipo II, la alternativa a la tenodesis es su reparación con anclajes mediante artroscopia con lo que se logran resultados satisfactorios,<sup>11</sup> pero en nuestra serie, el lesión SLAP se asociaba a características degenerativas de la porción articular del bíceps e inestabilidad de la lesión. Por lo tanto, indicamos la tenotomía y la tenodesis. Estas características patológicas del tendón las relacionamos con la cronicidad de los síntomas.

Según algunos autores, la indicación primaria para el tratamiento de la lesión SLAP es la reparación, principalmente en pacientes <35 años; sin embargo, en los últimos años, se han publicado resultados variables. Por otro lado, se obtuvieron peores resultados con las reparaciones en series de lesión SLAP tipo II, lo que sugiere mejores resultados con las tenodesis. En esos estudios, focalizan el análisis en la edad de los pacientes y el retorno a la actividad habitual.

Boileau y cols.<sup>12</sup> compararon una serie pequeña de reparaciones con tenodesis y comunicaron que el 40% de los pacientes con reparaciones estaba satisfecho, solo un 20% volvió a su nivel de actividad previo; en el grupo con tenodesis, el 93% estaba satisfecho y el 87% retornó al nivel previo de actividad. En un estudio retrospectivo comparativo de 15 tenodesis con 15 reparaciones, Ek y cols.<sup>13</sup> no hallaron diferencias en el puntaje ASES, la satisfacción de los pacientes y el retorno a los deportes (76% vs. 60%). Como en nuestra serie, la tenodesis se indicó, en su mayoría, a pacientes >35 años y por un labrum degenerativo. En cambio, las reparaciones se indicaron cuando había tejido saludable y a pacientes <35 años. Hubo un caso de falla en las tenodesis y dos casos de rigidez en las reparaciones, todas se resolvieron con tratamiento no quirúrgico.

Denard y cols.<sup>14</sup> compararon ambas técnicas (22 reparaciones y 15 tenodesis) en pacientes >35 años. La decisión del tratamiento se basó en factores de los pacientes, como edad, actividad y compensación laboral. Los autores comunicaron que, en pacientes >35 años y lesión SLAP tipo II como lesión única se puede obtener una mayor satisfacción, una función más predecible y una tasa más alta de retorno a las actividades con las tenodesis del bíceps comparada con las reparaciones. En 2021, Hurley y cols.<sup>15</sup> compararon los resultados de 29 casos de tenodesis subpectoral y 74 de reparación artroscópica en pacientes <30 años (lesión SLAP tipos II y IV). No hallaron diferencias en cuanto a la función y el retorno al deporte. Revisaron nueve reparaciones (11,5%) y ninguna tenodesis. No encontraron diferencias en la escala analógica visual, el puntaje ASES, la satisfacción del paciente y el contorno del bíceps.<sup>16</sup>

Cabe destacar que, en esta serie, la indicación de tenodesis se definió en la cirugía en los pacientes con lesión SLAP tipo II y bíceps de aspecto degenerativo. En todos estos casos, la evolución preoperatoria era de larga data con múltiples tratamientos previos no quirúrgicos, uno de los pacientes había sido operado 20 años antes por inestabilidad anterior mediante una técnica de Bankart abierta. Los dos casos sin lesión SLAP se trataban de una rotura completa de la porción larga del bíceps, por lo que se realizó directamente la tenodesis suprapectoral.

Se evaluó clínicamente la posición del bíceps y no se observaron signos de desinserción, re-rotura o alteraciones de la tensión (signo de Popeye). Según un estudio anatómico cadavérico, la posición ideal para lograr una adecuada tensión del bíceps sería inmediatamente proximal al pectoral mayor (suprapectoral), además de ser seguro en relación con las estructuras neurovasculares próximas.<sup>17</sup>

No encontramos informes sobre resultados de la tenodesis suprapectoral mediante un miniabordaje, por lo que es difícil la comparación con otras experiencias. Obtuvimos un puntaje ASES promedio final de 90. Por otro lado, se han publicado numerosas series que evalúan la tenodesis subpectoral entre ellas. Mazzocca y cols.<sup>2</sup> reportaron una serie de 41 pacientes con tenodesis subpectoral y el puntaje ASES promedio obtenido fue de 89. En la misma línea, en otro estudio de 20 pacientes <45 años, activos con lesión SLAP tipo II sometidos a tenodesis subpectoral, los autores sugieren que se pueden obtener excelentes resultados relacionados con la satisfacción del paciente y el retorno al mismo nivel deportivo.<sup>18</sup>

En un estudio de tenodesis subpectoral como indicación primaria en casos de lesión SLAP tipo II, tenosinovitis y otras patologías de la porción larga del bíceps crónicas, Provencher y cols. obtuvieron altas tasas funcional y de retorno a las actividades, con una tasa baja de complicaciones.<sup>19</sup> Las comparaciones entre las tenodesis supra y subpectorales no han mostrado diferencias sustanciales en cuanto a puntajes, satisfacción, retorno a las actividades deportivas ni complicaciones.<sup>7,15,16</sup> Otra opción a la tenodesis son las tenotomías como único procedimiento, pero se reservan para patología del bíceps proximal en pacientes añosos de baja demanda funcional, sedentarios, obesos y sin problemas estéticos, todas situaciones que llevan a una baja demanda de fuerza. Con esta técnica sin tenodesis, se ha informado una incidencia del 13-50% del signo de Popeye en el posoperatorio. Asimismo, se ha reportado una disminución de la fuerza de flexión y supinación.<sup>20,21</sup> En nuestra serie, hubo dos casos de rotura completa en los que se decidió la reinserción mediante tenodesis luego de exponer las opciones y la posible evolución a los pacientes. No se detectaron complicaciones específicas relacionadas con la técnica utilizada. Algunos autores consideran como complicaciones o fallas cuando no se logra el retorno a la actividad completa o a los puntajes bajos en las escalas.<sup>19</sup> Por lo tanto, creemos que constituye una opción válida para el tratamiento de la lesión SLAP, cuando no se consideren la reparación y la reinserción de la porción larga del bíceps en desgarros completos.

Las debilidades de este estudio son su diseño retrospectivo y la escasa cantidad de pacientes. Asimismo, es una muestra poco homogénea y con diferentes métodos de fijación. Pero, por otro lado, se trata de una técnica con escasa evidencia en la bibliografía y de una evaluación clínica pre y posoperatoria.

## CONCLUSIÓN

La tenodesis suprapectoral mediante un miniabordaje después de la tenotomía artroscópica para casos de lesión SLAP tipo II o desgarros completos de la porción larga del bíceps resultó una técnica segura y logró resultados funcionales.

## Agradecimiento

Al Dr. Guillermo Ricciardi por su colaboración con la ilustración.

---

Conflicto de intereses: Los autores no declaran conflictos de intereses.

ORCID de E. S. Cabrera: <https://orcid.org/0000-0003-3058-3465>



## BIBLIOGRAFÍA

1. Lo IKY, Burkhart SS. Arthroscopic biceps tenodesis using a bioabsorbable interference screw. *Arthroscopy* 2004;20(1):85-95. <https://doi.org/10.1016/j.arthro.2003.11.017>
2. Mazzocca AD, Rios CG, Romeo AA, Arciero RA. Subpectoral biceps tenodesis with interference screw fixation. *Arthroscopy* 2005;21(7):896. <https://doi.org/10.1016/j.arthro.2005.04.002>
3. Gottschalk MB, Karas SG, Ghattas TN, Burdette R. Subpectoral biceps tenodesis for the treatment of type II and IV superior labral anterior and posterior lesions. *Am J Sports Med* 2014;42(9):2128-35. <https://doi.org/10.1177/0363546514540273>
4. Froimson AI, O I. Keyhole tenodesis of biceps origin at the shoulder. *Clin Orthop Relat Res* 1975;(112):245-9. PMID: 1192640
5. Sethi PM, Vadasdi K, Greene RT, Vitale MA, Duong M, Miller SR. Safety of open suprapectoral and subpectoral biceps tenodesis: an anatomic assessment of risk for neurologic injury. *J Shoulder Elbow Surg* 2015;24(1):138-42. <https://doi.org/10.1016/j.jse.2014.06.038>
6. Prabhu J, Faqi MK, Awad RK, Alkhalifa F. Modified open suprapectoral EndoButton tension slide tenodesis technique of long head of biceps with restored tendon tension-length. *Open Orthop J* 2017;11:281-90. <https://doi.org/10.2174/1874325001711010281>
7. Saltzman BM, Leroux TS, Cotter EJ, Basques B, Griffin J, Frank RM, et al. Trends in open and arthroscopic long head of biceps tenodesis. *HSS J* 2020;16(1):2-8. <https://doi.org/10.1007/s11420-018-9645-1>
8. Feng S, Song Y, Li H, Chen J, Chen J, Chen S. Outcomes for arthroscopic repair of combined Bankart/SLAP lesions in the treatment of anterior shoulder instability: A systematic review and meta-analysis. *Orthop J Sports Med* 2019;7(10):2325967119877804. <https://doi.org/10.1177/2325967119877804>
9. Gombera MM, Kahlenberg CA, Nair R, Saltzman MD, Terry MA. All-arthroscopic suprapectoral versus open subpectoral tenodesis of the long head of the biceps brachii. *Am J Sports Med* 2015;43(5):1077-83. <https://doi.org/10.1177/0363546515570024>
10. Johannsen AM, Macalena JA, Carson EW, Tompkins M. Anatomic and radiographic comparison of arthroscopic suprapectoral and open subpectoral biceps tenodesis sites. *Am J Sports Med* 2013;41(12):2919-24. <https://doi.org/10.1177/0363546513503812>
11. Patiño JM. SLAP en pacientes no deportistas. Resultados funcionales con un mínimo de dos años de seguimiento y factores de riesgo para retorno a las actividades. *Artroscopia* 2021;28(2):134-9. Disponible en: <https://www.revistaartroscopia.com.ar/index.php/revista/article/view/180>
12. Green JM, Getelman MH, Snyder SJ, Burns JP. All-arthroscopic suprapectoral versus open subpectoral tenodesis of the long head of the biceps brachii without the use of interference screws. *Arthroscopy* 2017;33(1):19-25. <https://doi.org/10.1016/j.arthro.2016.07.007>
13. Ek ET, Shi LL, Tompson JD, Freehill MT, Warner JJ. Surgical treatment of isolated type II superior labrum anterior-posterior (SLAP) lesions: Repair versus biceps tenodesis. *J Shoulder Elbow Surg* 2014;23(7):1059-65. <https://doi.org/10.1016/j.jse.2013.09.030>
14. Denard PJ, Lädermann A, Parsley BK, Burkhart SS. Arthroscopic biceps tenodesis compared with repair of isolated type II SLAP lesions in patients older than 35 years. *Orthopedics* 2014;37(3):e292-7. <https://doi.org/10.3928/01477447-20140225-63>
15. Hurley ET, Lorentz NA, Colasanti CA, Campbell KA, Alaia MJ, et al. Open subpectoral biceps tenodesis may be an alternative to arthroscopic repair for SLAP tears in patients under 30. *Arthroscopy* 2022;38(2):307-12. <https://doi.org/10.1016/j.arthro.2021.07.028>
16. Werner BC, Evans CL, Holzgrefe RE, Tuman JM, Hart JM, et al. Arthroscopic suprapectoral and open subpectoral biceps tenodesis: a comparison of minimum 2-year clinical outcomes. *Am J Sports Med* 2014;42(11):2583-90. <https://doi.org/10.1177/0363546514547226>
17. Jarrett CD, McClelland WB Jr, Xerogeanes JW. Minimally invasive proximal biceps tenodesis: an anatomical study for optimal placement and safe surgical technique. *J Shoulder Elbow Surg* 2011;20(3):477-80. <https://doi.org/10.1016/j.jse.2010.08.002>
18. Pogorzelski J, Horan MP, Hussain ZB, Vap A, Fritz EM, Millett PJ. Subpectoral biceps tenodesis for treatment of isolated type II SLAP lesions in a young and active population. *Arthroscopy* 2018;34(2):371-6. <https://doi.org/10.1016/j.arthro.2017.07.021>

19. Provencher MT, McCormick F, Peebles LA, Beaulieu-Jones BR, Dekker TJ, LeClere LE, et al. Outcomes of primary biceps subpectoral tenodesis in an active population: A prospective evaluation of 101 patients. *Arthroscopy* 2019;35(12):3205-10. <https://doi.org/10.1016/j.arthro.2019.06.035>
20. Hsu AR, Ghodadra NS, Provencher MT, Lewis PB, Bach BR. Biceps tenotomy versus tenodesis: a review of clinical outcomes and biomechanical results. *J Shoulder Elbow Surg* 2011;20(2):326-32. <https://doi.org/10.1016/j.jse.2010.08.019>
21. The B, Bratty M, Wang A, Campbell PT, Halliday MJC. Long-term functional results and isokinetic strength evaluation after arthroscopic tenotomy of the long head of biceps tendon. *Int J Shoulder Surg* 2014;8(3):76-80. <https://doi.org/10.4103/0973-6042.140114>