

Presentación del caso

Rodrigo Re

Servicio de Diagnóstico por Imágenes, Área Osteoarticular/Musculoesquelético – Intervencionismo, Sanatorio Allende, Córdoba, Argentina

Resolución en la página 299.

Adolescente de 15 años que sufre un accidente de tránsito. La paciente niega haber perdido la conciencia y refiere un dolor intenso en el cuello, con limitación funcional, así como disestesias en los miembros inferiores. Ingresa en tabla de raquis con inmovilización cervical con collar.

Se solicitan radiografías incluidas en el protocolo de manejo de pacientes traumatizados, en el que se destaca la radiografía de columna cervical de frente y de perfil.

HALLAZGOS E INTERPRETACIÓN DE LOS ESTUDIOS POR IMÁGENES

En las radiografías de la columna cervical (**Figura 1**), se visualiza una luxación bifacetaria en la proyección de perfil, pérdida de continuidad de las tres líneas (anterior, posterior y espinolaminar) en C5-C6 con superposición de las facetas de C5 sobre C6 (círculo). No hay fracturas visibles.

Se interna a la paciente para continuar con los estudios y una evaluación neurológica más exhaustiva.

Se completa el estudio por imágenes con una tomografía computarizada y una resonancia magnética de columna cervical.

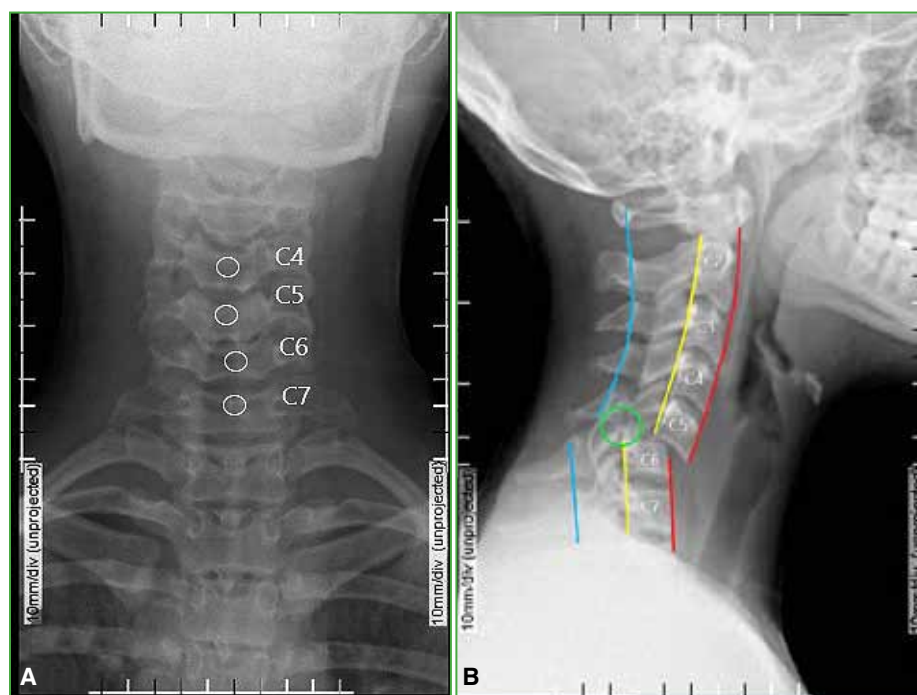


Figura 1. Radiografías de columna cervical. **A.** De frente. Pérdida de continuidad de las tres líneas (anterior, posterior y espinolaminar) en C5-C6 con superposición de las facetas de C5 sobre C6 (círculos). **B.** De perfil. Luxación bifacetaria. Ampliación del espacio entre los procesos espinosos C5-C6 con pérdida de la alineación normal. No hay evidencia de trazos de fractura. No hay fracturas visibles.

Dr. RODRIGO RE • rodrigo_re@hotmail.com  <https://orcid.org/0000-0001-7382-9459>

Cómo citar este artículo: Re R. Instrucción Ortopédica de Posgrado - Imágenes. Presentación del caso. *Rev Asoc Argent Ortop Traumatol* 2022;87(2):142. <https://doi.org/10.15417/issn.1852-7434.2022.87.2.1523>