

Presentación del caso

Rodrigo Re

Servicio de Diagnóstico por Imágenes, Área Osteoarticular/Musculoesquelético - Intervencionismo, Sanatorio Allende, Córdoba, Argentina

Resolución en la página 560.

Varón de 18 años que consulta por gonalgia después de practicar actividad física, sin un antecedente de trauma. En el examen físico, no refiere dolor durante las maniobras dinámicas ni palpatorias. Se solicitan radiografías de rodilla de frente y de perfil, y se completa con una resonancia magnética sin contraste.

HALLAZGOS E INTERPRETACIÓN DE LOS ESTUDIOS POR IMÁGENES

En las radiografías, no se identifican lesiones aparentes (Figura 1). En la resonancia magnética, se puede observar un importante edema en el cóndilo femoral externo, con compromiso de los sectores metafisario y epifisario, sin lesión del cartílago de crecimiento, visible preferentemente en las secuencias sensibles a los líquidos y con supresión grasa (STIR) (Figura 2A).

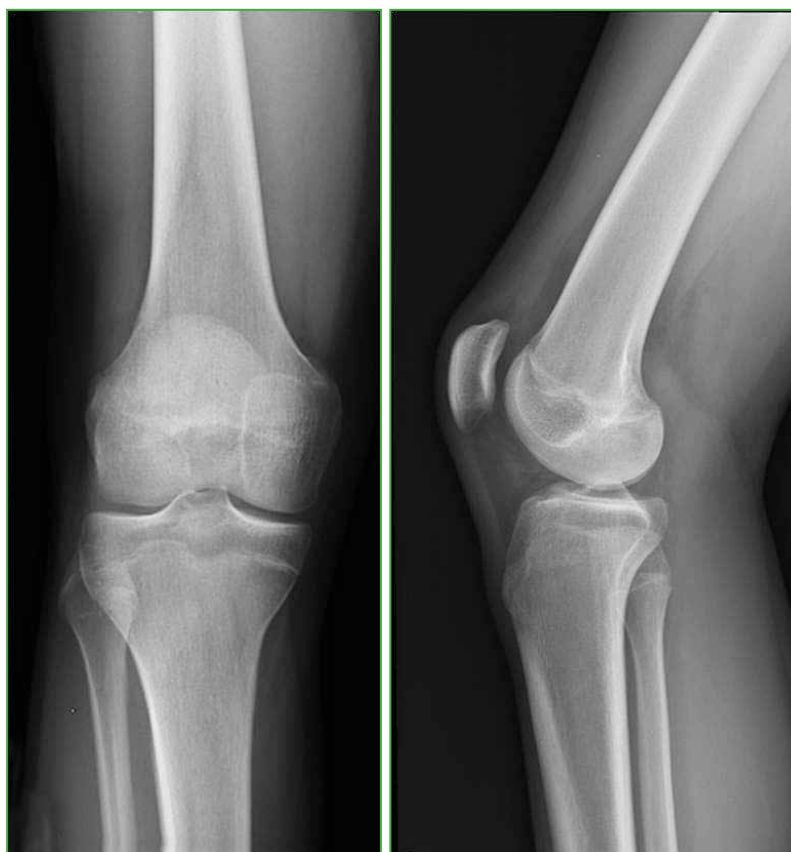

Figura 1. Radiografías de rodilla derecha de frente y de perfil, normales.

Dr. RODRIGO RE • rodrigo_re@hotmail.com  <https://orcid.org/0000-0001-7382-9459>

Cómo citar este artículo: Re R. Instrucción Ortopédica de Posgrado – Imágenes. Presentación del caso. *Rev Asoc Argent Ortop Traumatol* 2021;86(4):444-445. <https://doi.org/10.15417/issn.1852-7434.2021.86.4.1409>

Se puede observar una baja señal en las secuencias T2 y una señal intermedia en las secuencias T1 (Figura 2B y C).

Se le indican al paciente reposo deportivo, tratamiento médico y fisioterapia.

A los 11 meses, vuelve a consultar por persistencia del dolor, pero sin aumento, ahora con extensión al muslo.

Durante el examen físico, no tiene dolor a la movilización ni a la palpación, pero sí hipotrofia probablemente por desuso.

Se solicitan nuevas radiografías de frente y de perfil, y una nueva resonancia magnética con contraste.

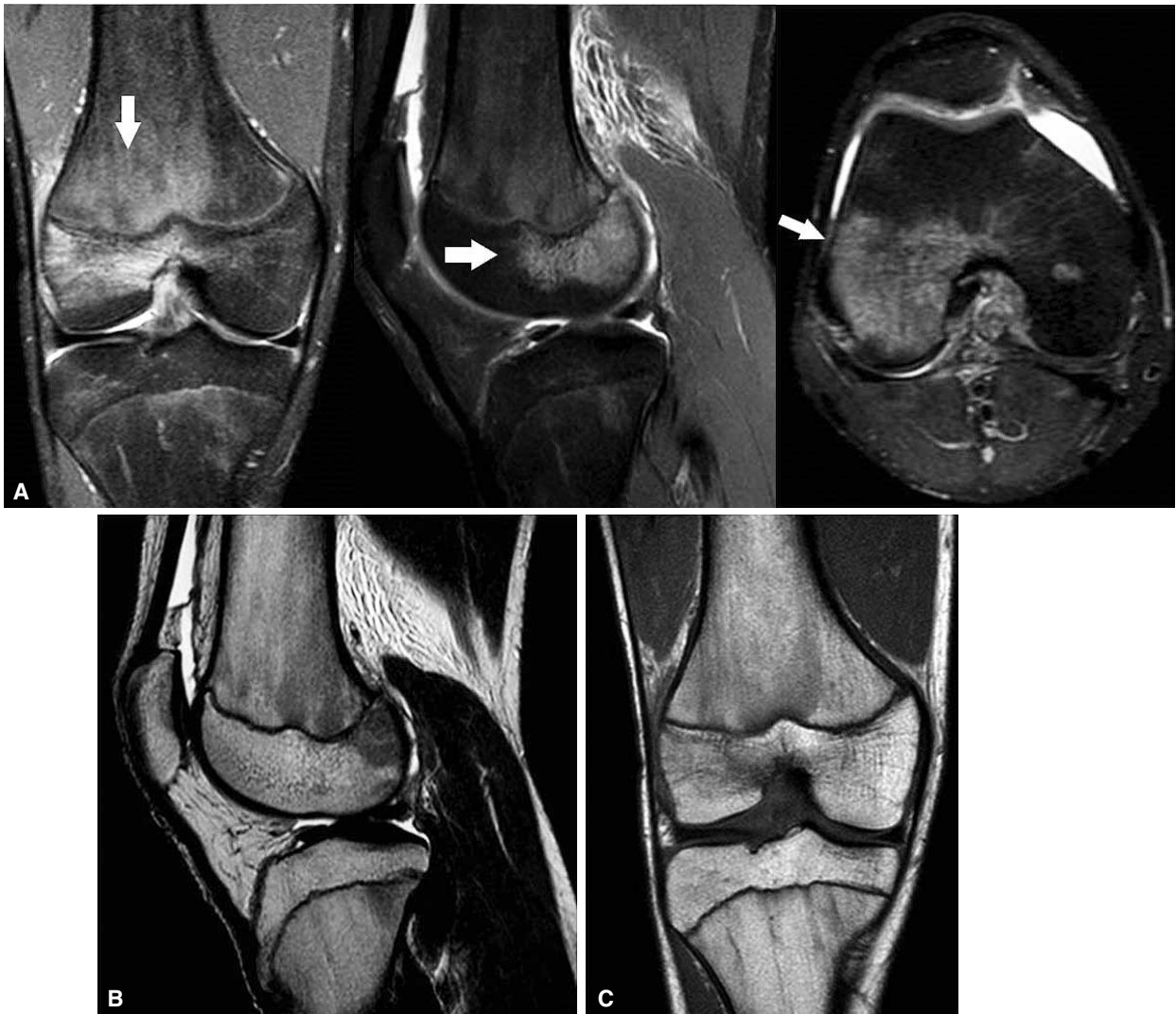


Figura 2. Resonancia magnética de rodilla sin contraste. **A.** Cortes coronal, sagital y axial en secuencia STIR. Se observa un importante edema óseo (hiperintenso) en el cóndilo externo tanto en el sector metafisario como en el epifisario (flecha). **B.** Corte sagital en secuencias T2. Se visualizan áreas hipointensas rodeando el cartílago de crecimiento. **C.** Corte coronal en secuencias T1. Se observa el cóndilo externo tenuemente hipointenso.