

Presentación del caso

Ricardo Trueba

*Departamento de Resonancia y Tomografía Computada, Grupo Médico Rostagno,
Diagnóstico por Imágenes, Ciudad Autónoma de Buenos Aires, Argentina*

Resolución en la página 437.

Paciente de 67 años que consulta por dolor en la región glútea izquierda, de varios meses de evolución, que altera su calidad de vida, porque refiere dolor al estar sentado, al comenzar la marcha y al dormir del lado comprometido. Como antecedente informa una caída de su propia altura sobre la zona glútea izquierda hace 9 meses. En el examen físico, se observa una discreta asimetría de pliegues con aumento del volumen y dolor a la palpación en la zona del glúteo izquierdo, que comienza en la inserción tendinosa sobre el trocánter mayor, pero más localizada sobre el vientre del músculo en la zona central del glúteo y que coincide con una masa palpable duro-pétreo. Se solicitan radiografías, tomografía computarizada y resonancia magnética con medio de contraste de pelvis.

HALLAZGOS E INTERPRETACIÓN DE LOS ESTUDIOS POR IMÁGENES

En las radiografías de frente, de ambas caderas, se observa un aumento de la densidad en las regiones glúteas derecha e izquierda. También se reconocen calcificaciones en relación con el trocánter menor derecho (**Figura 1**).

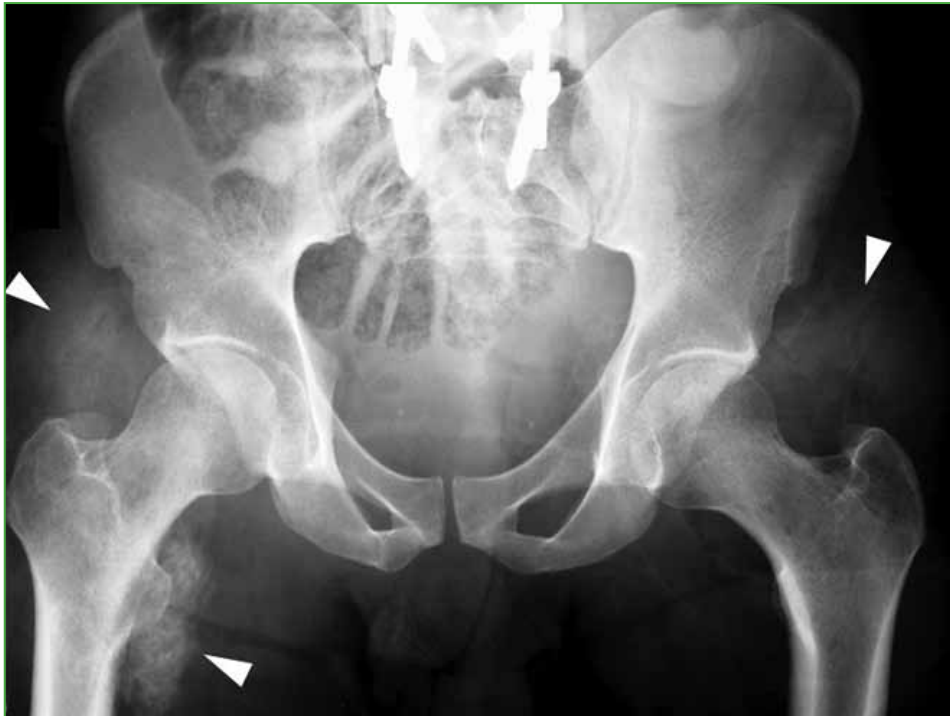

Figura 1. Radiografía de pelvis, de frente. Aumento de la densidad en la región glútea izquierda y calcificaciones en relación con el trocánter menor derecho.

Dr. RICARDO TRUEBA • ricardotrueba@gmail.com  <https://orcid.org/0000-0001-7908-817X>

Cómo citar este artículo: Trueba R. Instrucción Ortopédica de Posgrado – Imágenes. Presentación del caso. *Rev Asoc Argent Ortop Traumatol* 2021;86(3):289-290. <https://doi.org/10.15417/issn.1852-7434.2021.86.3.1364>

La resonancia magnética con medio de contraste muestra, en las secuencias, pequeñas imágenes de baja señal en el trocánter menor derecho, leve refuerzo poscontraste. Hay un discreto edema en las secuencias T2. En la región glútea izquierda, la señal en la secuencia T1 es intermedia y, en la secuencia T2, es alta, con marcado refuerzo del medio de contraste (Figura 2). La tomografía computarizada revela calcificaciones maduras en relación con el músculo psoas ilíaco derecho y pequeñas calcificaciones periféricas en la región glútea izquierda (Figura 3).

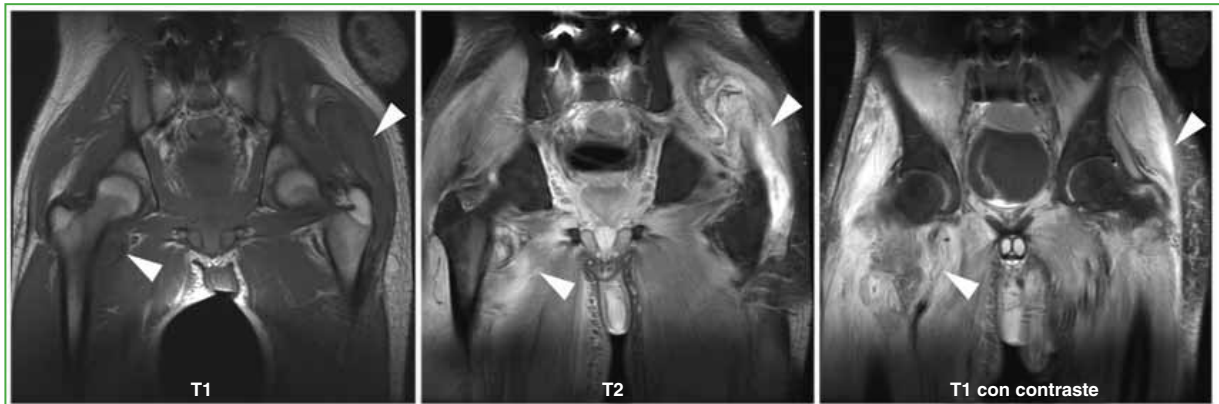

Figura 2. Resonancia magnética de pelvis, con medio de contraste. En la secuencia T1, se observan imágenes de baja señal en el trocánter menor derecho, leve refuerzo poscontraste. Hay un discreto edema en las secuencias T2. En la región glútea izquierda, la señal en la secuencia T1 es intermedia y, en la secuencia T2, es alta, con marcado refuerzo del medio de contraste.

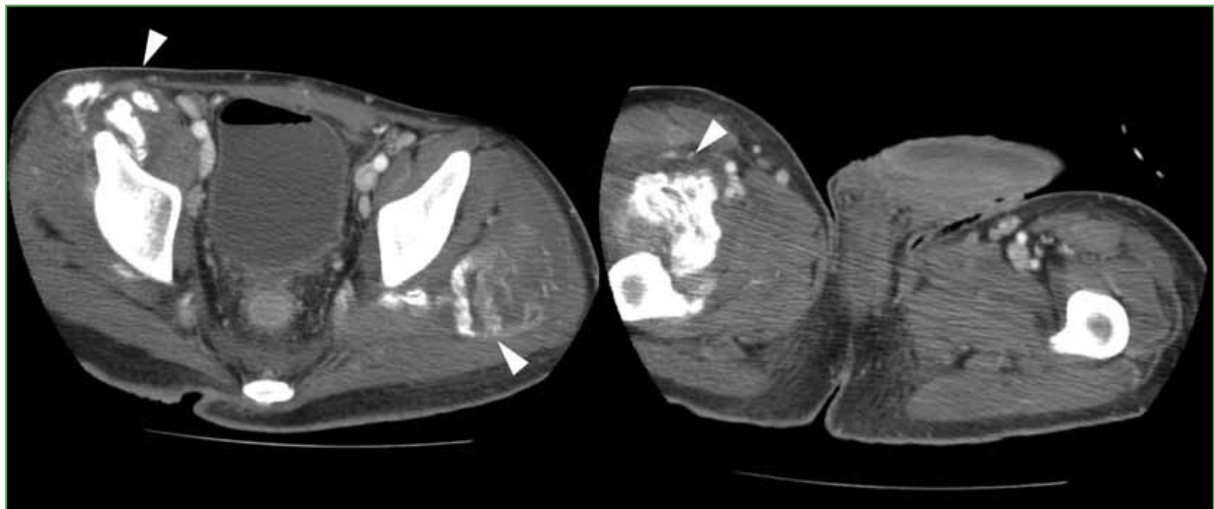


Figura 3. Tomografía computarizada de pelvis. Calcificaciones maduras en relación con el músculo psoas ilíaco derecho y pequeñas calcificaciones periféricas en la región glútea izquierda.