

INSTRUCCIÓN ORTOPÉDICA DE POSGRADO

# Amputaciones no traumáticas de los miembros inferiores

## Amputaciones alrededor del pie (Parte II)

LAURA SANTAMARTA y LIDIA LOTERZO

*Hospital Central de San Isidro Melchor A. Posse, Provincia de Buenos Aires*

### Amputación transmetatarsiana (McKittrick)

La amputación transmetatarsiana es el nivel del antepié más utilizado, y con éxito, tanto por la cirugía general y vascular como por la cirugía ortopédica.

Este nivel realiza la marcha sobre un colgajo dermoepidérmico sin sustentación ósea, confirmando el concepto de que la circulación colateral presente en dicho colgajo permite la normal prosecución de la marcha, aun en ausencia de tejido óseo; esta característica se repite en el nivel de Syme, que se verá más adelante.

Para su confección, es de primordial importancia no lesionar con elementos cortantes (bisturí) o compresivos (punto) la zona delimitada, en la planta, por la que contacta con la base de los dedos del primero al quinto y, en el dorso, por la misma región.

La incisión clásica indicaba que, en la planta, la resección debía pasar por la articulación metatarsofalángica en forma distal a las cabezas y, en el dorso, sobre el tercio proximal de los metatarsianos. Esta sección hacía perder una porción de epidermis de más de 3 cm, lo cual en los pacientes con afecciones vasculares era de vital importancia, teniendo en cuenta que la circulación colateral se vehiculiza por tales regiones. En los estudios radiográficos se observaba que la resección de los metatarsianos se efectuaba a nivel de sus bases.

La incisión que nosotros realizamos está optimizada con respecto a la clásica, ya que la efectuamos, en la planta, en el surco basidigital desde el primer dedo al quinto en forma transversal y, en el dorso, en el mismo

surco de la base de los dedos en forma transversal desde el primero al quinto. Así, se ganan esos 3 cm de tejido dermoepidérmico y, por lo tanto, 3 cm más de circulación colateral.

En las fotografías siguientes se ve cómo el primer colgajo, el clásico (Fig. 1), acorta el largo total del pie (Fig. 2) correspondiéndose con la radiografía, que acredita un tercio proximal de los metatarsianos remanentes (Fig. 3).

En nuestro caso, logramos optimizar el colgajo dejando la cobertura dermoepidérmica correspondiente al tercio medio de los metatarsianos en el dorso y la planta (Fig. 4), evidenciado por el largo de estos en la radiografía (Fig. 5) y el largo total del pie (Fig. 6).

### Indicaciones

La amputación se efectúa cuando, en el dorso, la lesión no sobrepasa el nivel metatarsofalángico y, en la planta, el surco basidigital. Este nivel no deja posiciones viciosas. El detalle consiste en respetar la fórmula metatarsiana y no reseca más de medio metatarsiano (Figs. 7 a 16).

La técnica de este nivel de amputación dependerá, como en cualquier otro nivel elegido, de la buena selección de los pacientes, el tipo de lesión que poseen y la extensión de esta.

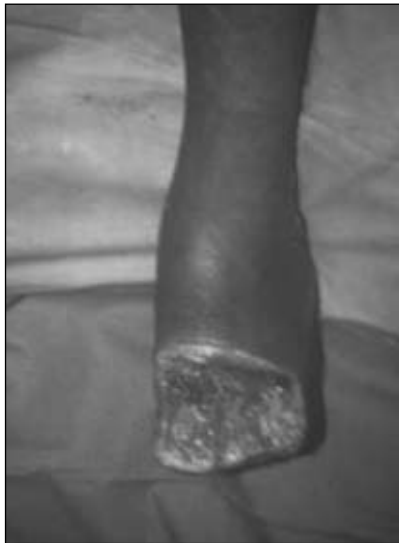### Descripción de la técnica de amputación transmetatarsiana (McKittrick)

Incisión: se traza una incisión transversal en la piel en la base de los dedos en el dorso del antepié y una incisión en la base de los dedos en la planta. Si en esta hubiera úlceras por mal perforante plantar, se limpian sin desbridar y se dejan donde se encuentren, ya que luego cerrarán por segunda, cuidando así parte del colgajo metatarsofalángico, imprescindible para la marcha sin lesiones futuras.

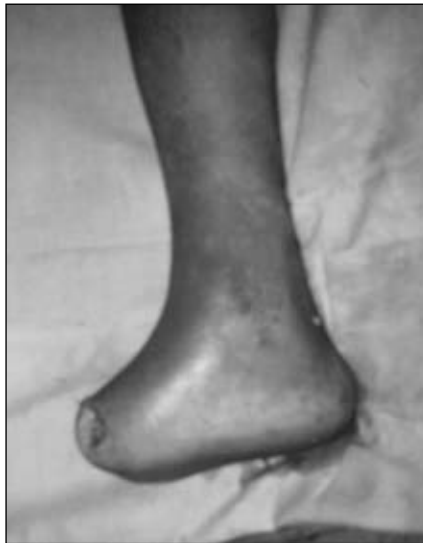Recibido el 9-10-2012.

Correspondencia:

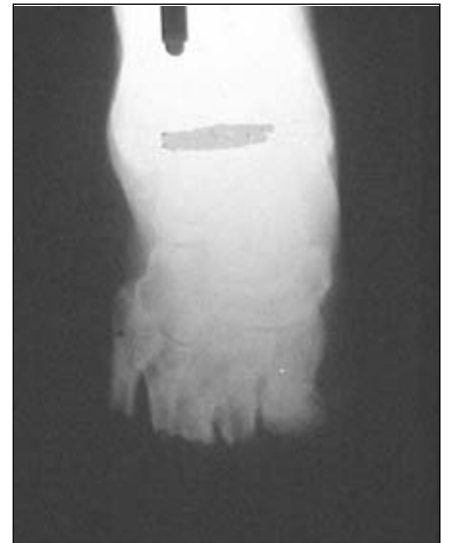Dra. LAURA SANTAMARTA  
lsantamarta@hotmail.com



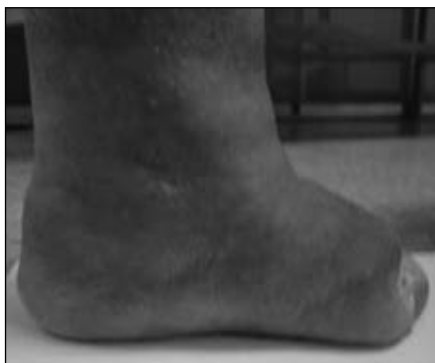**Figura 1.** Incisión clásica.



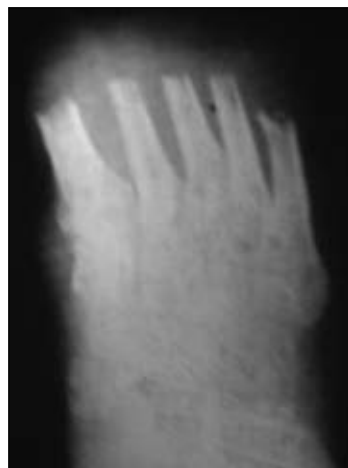**Figura 2.** Cierre del muñón con la incisión clásica.



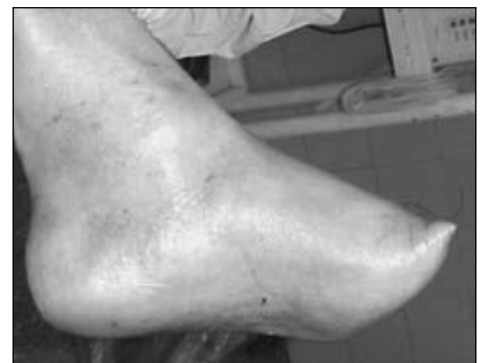**Figura 3.** Radiografía correspondiente a la incisión clásica.



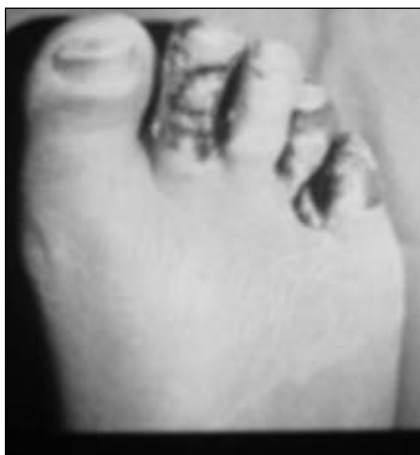**Figura 4.** Incisión y cierre del muñón con un colgajo largo modificado.



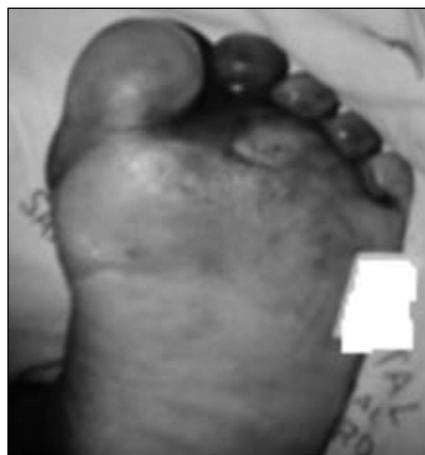**Figura 5.** Radiografía correspondiente al colgajo largo modificado.



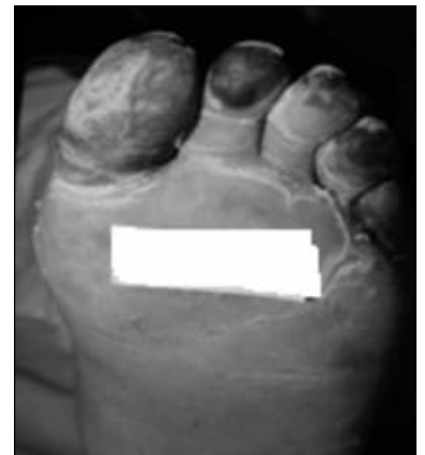**Figura 6.** Incisión y cierre del muñón con el colgajo largo modificado.



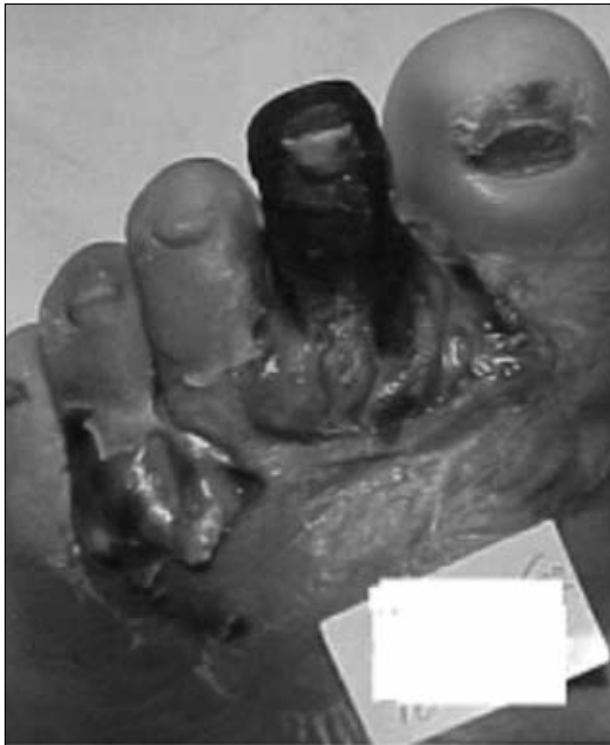**Figura 7.** Indicación del nivel de amputación transmetatarsiana en el dorso del antepié.



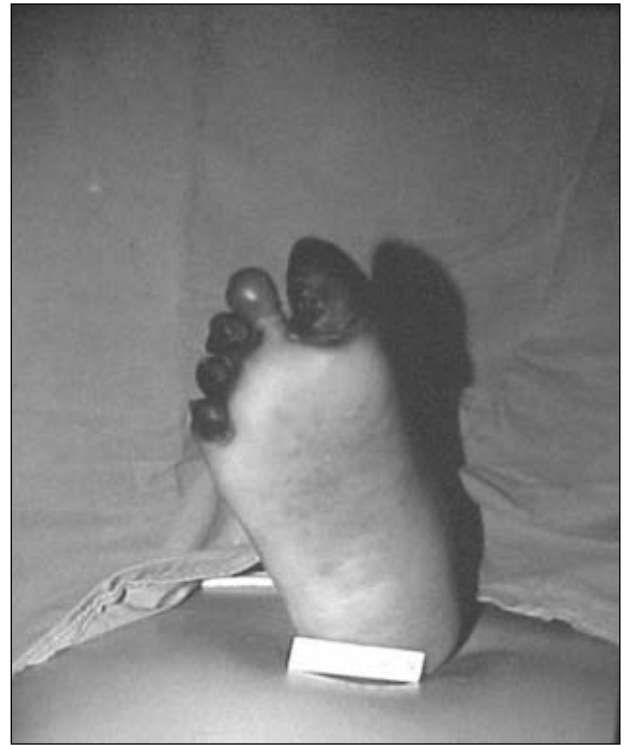
**Figura 8.** Indicación de amputación transmetatarsiana en la planta del antepié.



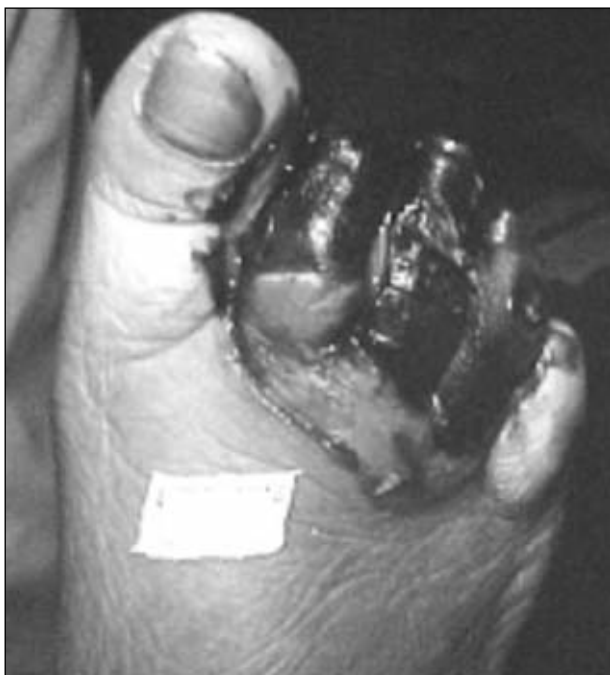**Figura 9.** Indicación de amputación transmetatarsiana en la planta del antepié.



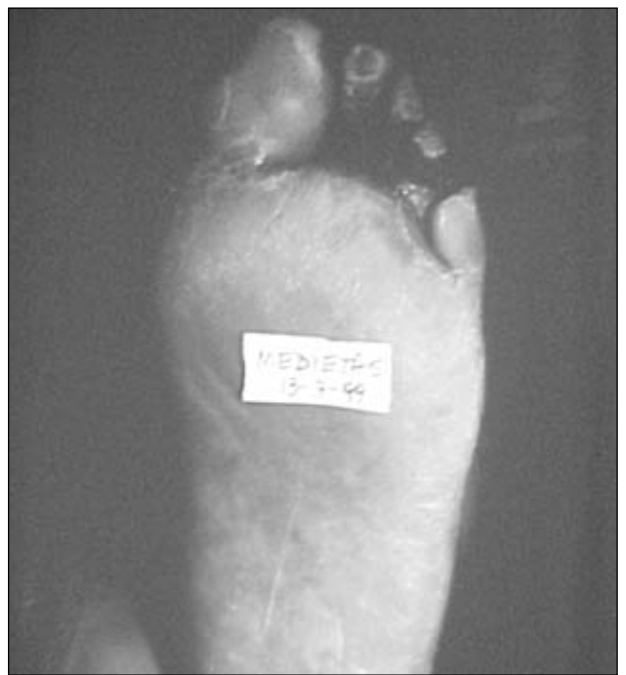**Figura 10.** Indicación de amputación transmetatarsiana en el dorso del antepié.



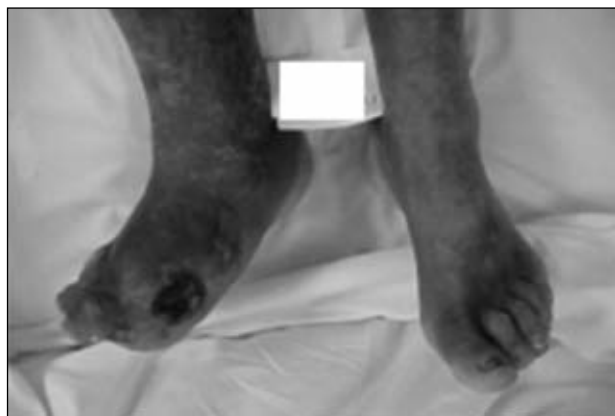**Figura 11.** Indicación de amputación transmetatarsiana en la planta de antepié.



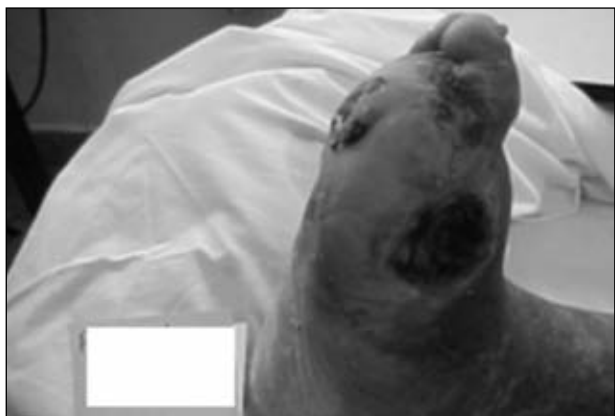**Figura 12.** Indicación de amputación transmetatarsiana en el dorso del antepié.



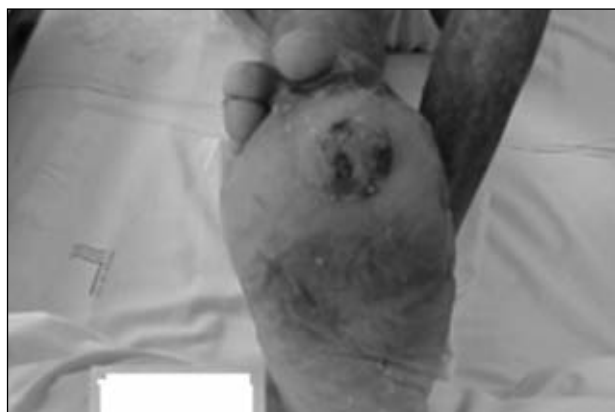**Figura 13.** Indicación de amputación transmetatarsiana en la planta de antepié.



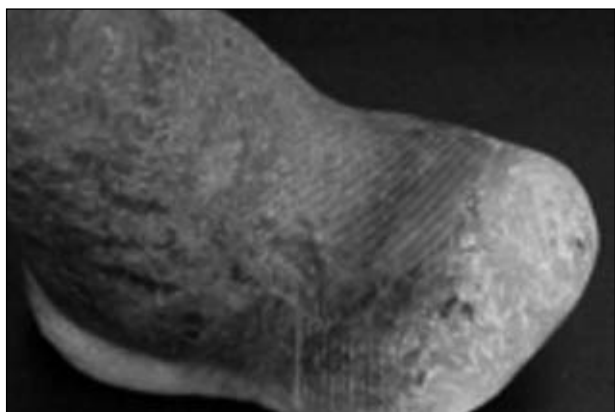
**Figura 14.** Indicación de amputación transmetatarsiana, secuelar en el dorso del antepié.



**Figura 15.** Indicación de amputación transmetatarsiana, secuelar.



**Figura 16.** Indicación de amputación transmetatarsiana, secuelar en la planta del antepié.



**Figura 17.** Resultado de la amputación transmetatarsiana.

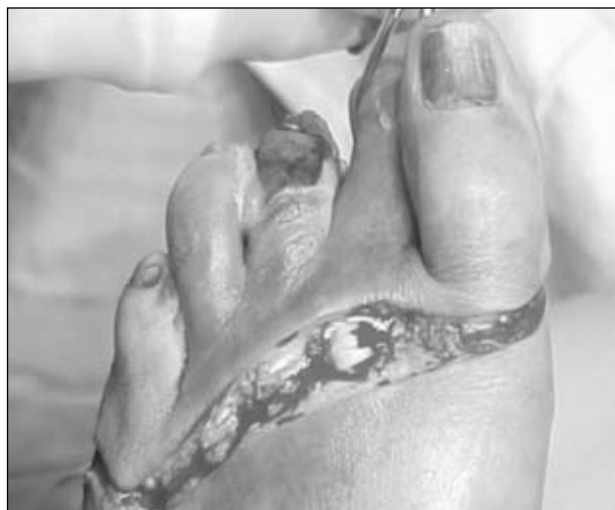Los pasos de la técnica se ilustran en las figuras 18 a 26.

Se seccionan los dedos a nivel metatarsofalángico, uno a uno, pero en una sola pieza tomándolos con una pinza de fuerza. Se legra uno a uno el cuello de los metatarsia-

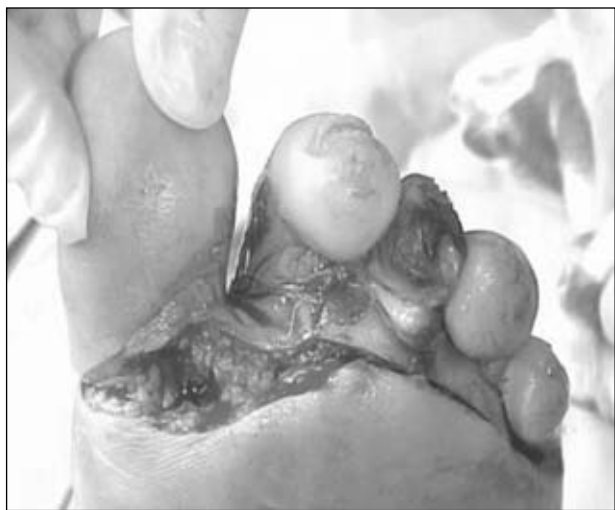nos y se realiza la osteotomía con una microsierra o una cizalla delicada.

Se toma cada cabeza con una pinza de fuerza y se van seccionando los cuellos de las diáfisis.

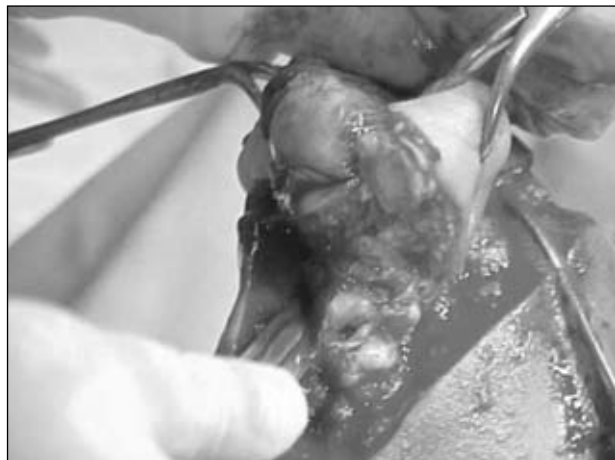Se emprolijan los bordes óseos con una gubia delicada.



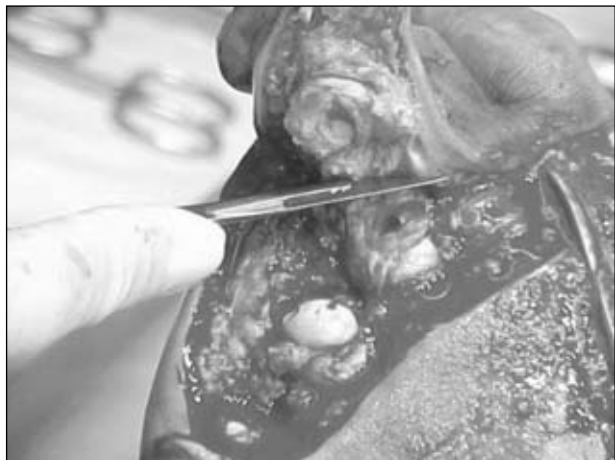**Figura 18.** Incisión quirúrgica en el dorso del antepié.



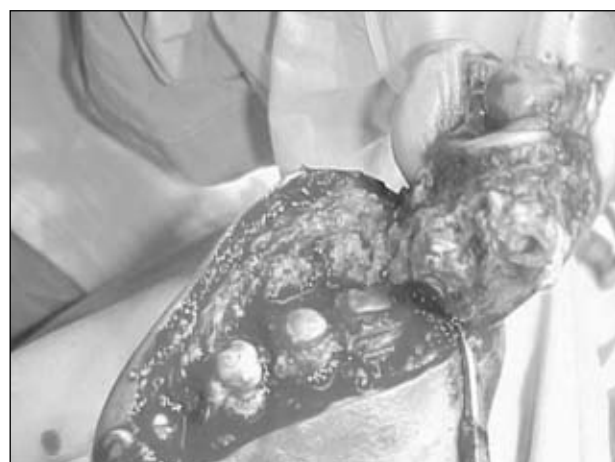**Figura 19.** Incisión quirúrgica en la planta del antepié.



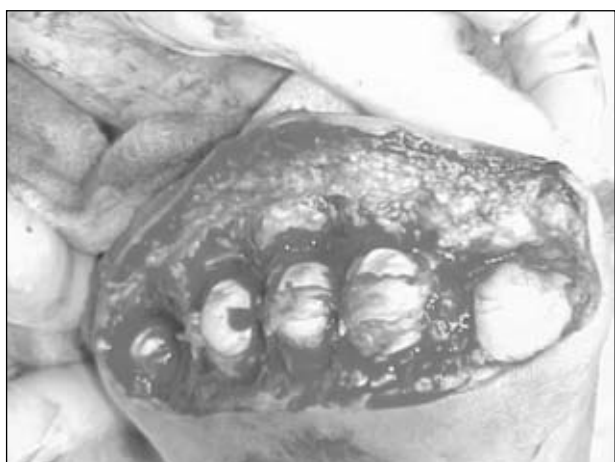**Figura 20.** Toma del hallux con una pinza de fuerza.



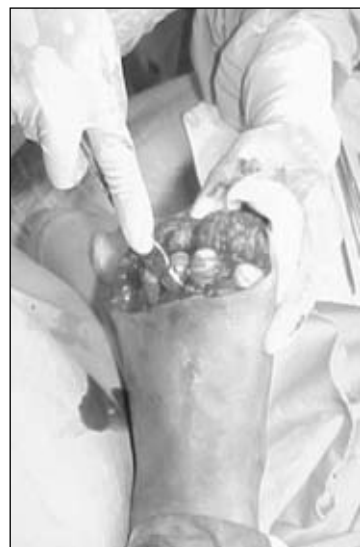**Figura 21.** Sección del segundo y el tercer dedo.



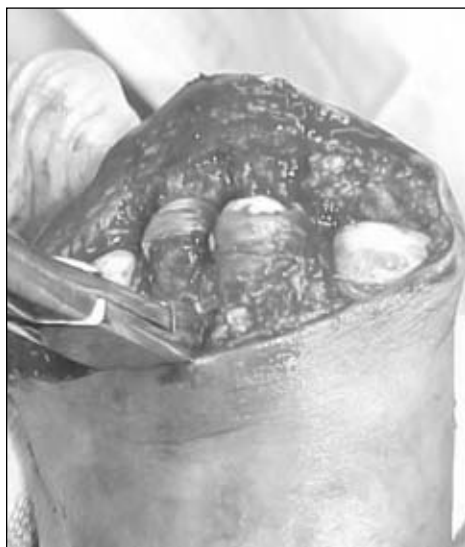**Figura 22.** Sección del cuarto y el quinto dedo.



**Figura 23.** Vista horizontal de las cinco cabezas metatarsianas.



**Figura 24.** Legrado de los cuellos metatarsianos.



**Figura 25.** Resección a nivel de los cuellos metatarsianos con cizalla.



**Figura 26.** Toma de la cabeza con una pinza de fuerza.

Se sutura en un plano la piel, sin pinza de mano izquierda, con un portaagujas y tomando los bordes del colgajo con la mano (Figs. 27 y 28).

Se cierra el lecho en un plano con una sutura con pun-

tos separados de nailon 000 y aguja curva, sin dejar drenajes. Se efectúa un vendaje compresivo seco y grande; gasa seca abundante y venda camiseta en ochos de modo de comprimir el lecho (Fig. 29).

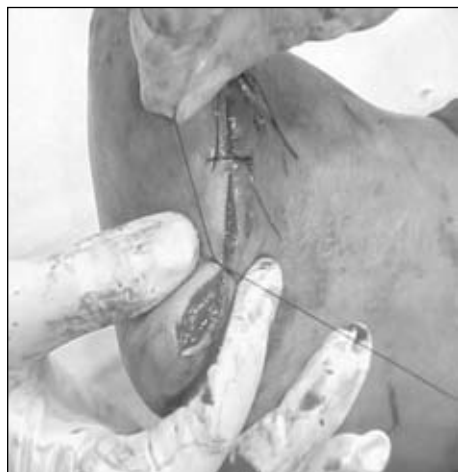

Figura 27. Cierre del muñón.

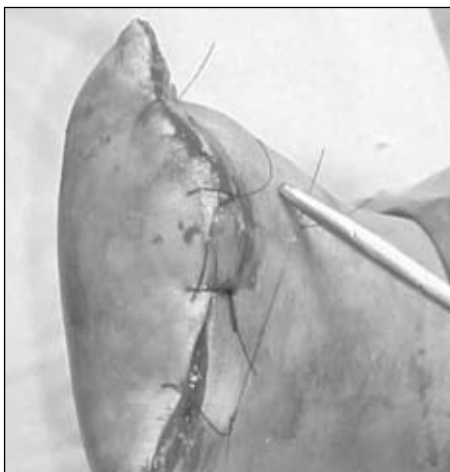


Figura 28. Cierre completo del muñón.

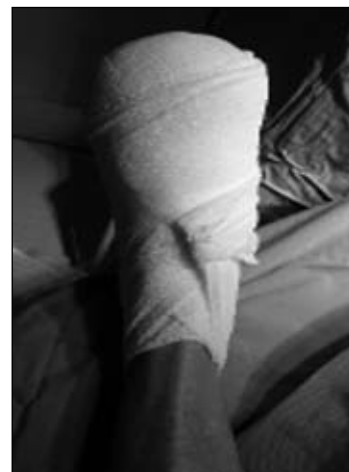

Figura 29. Vendaje.

### Posoperatorio

A las 48 horas se controla al paciente en el consultorio y se indica el reposo estricto del miembro amputado.

No se toca el vendaje, salvo que se sospeche alguna complicación; se lo cubre con una media blanca de algodón para protegerlo. Se cita al paciente nuevamente a la semana, momento en que se cambia el vendaje por otro más pequeño, continuando la restricción de apoyar en el piso el miembro operado.

A los 15 días se vuelve a cambiar el vendaje, con idéntica restricción de la marcha.

A los 30 días se extraen los puntos y se cambia nuevamente el vendaje.

Se debe tener en cuenta que las amputaciones distales del pie en los pacientes vasculares/neuropáticos son la unión de cirugías reseccionales y reparadoras, por lo que

debe vigilarse tanto el vendaje como el estricto cuidado posoperatorio.

En cuanto a la medicación posoperatoria, el tratamiento del dolor y el cuidado de la herida, son iguales a los descritos en la Parte I, "Amputaciones no traumáticas de los miembros inferiores", en el volumen 77, número 1, página 74, de esta *Revista*.

### Complicaciones (Figs. 30 a 33)

#### Recomendaciones

El largo de la planta debe ser el que se observa en las fotografías (Figs. 34 y 35), ya que de esta única forma, el apoyo será en el colgajo dermoepidérmico del metatarso (Figs. 36 a 40).

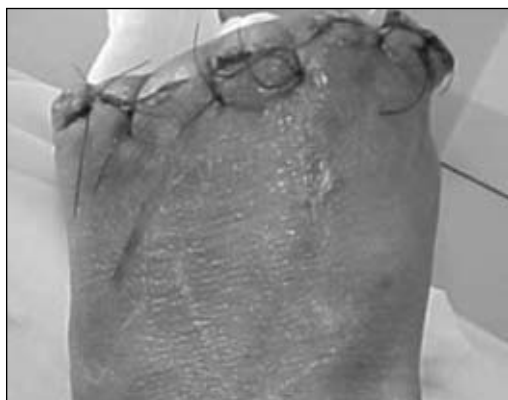

Figura 30. Livideces por puntos comprimidos.

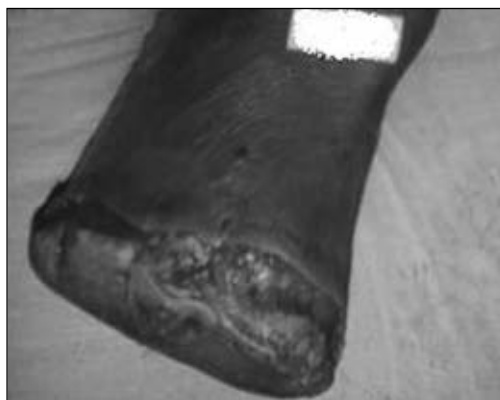
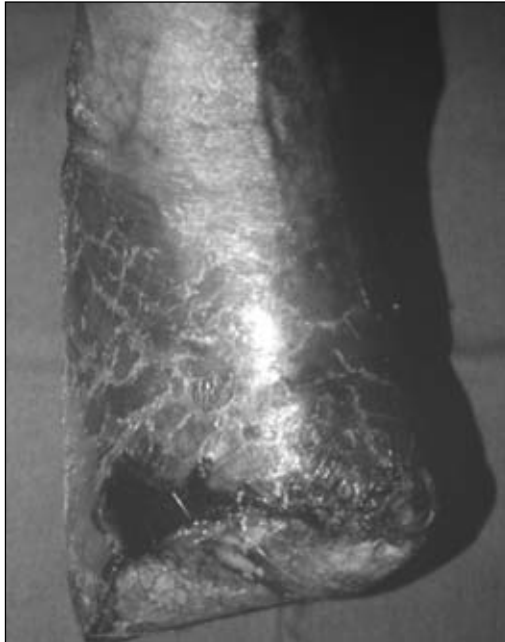
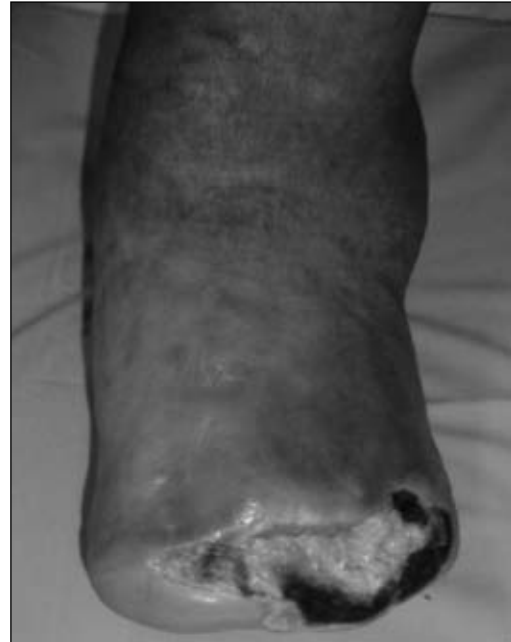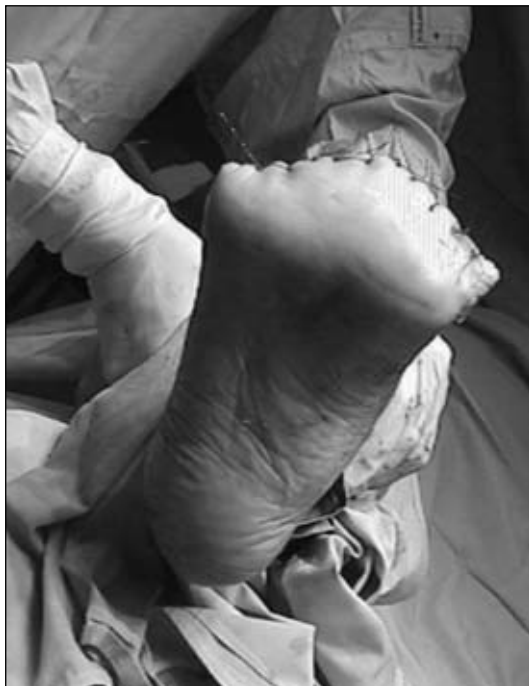Figura 31. Dehiscencia de una herida reciente, antes del mes.



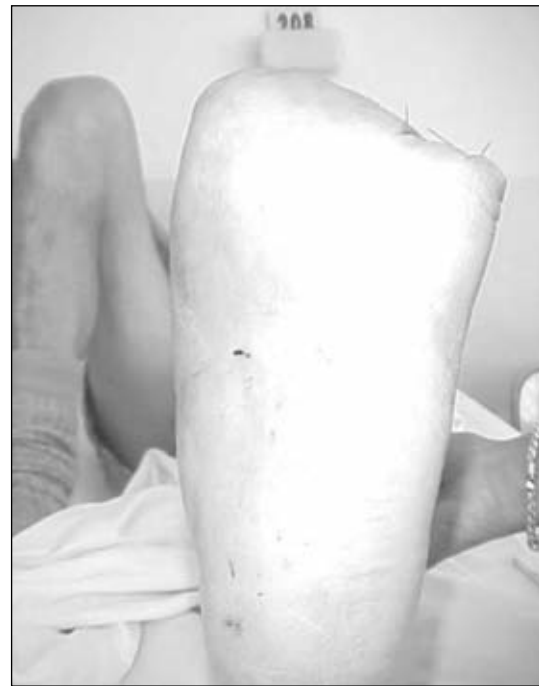**Figura 32.** Necrosis de los bordes de la herida.



**Figura 33.** Dehiscencia de una herida de larga evolución.



**Figura 34.**



**Figura 35.**

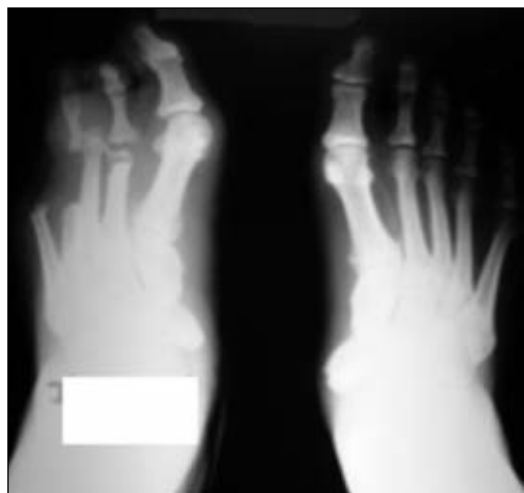
## Discusión

La amputación transmetatarsiana es uno de los niveles que menos discusión tiene entre los cirujanos.

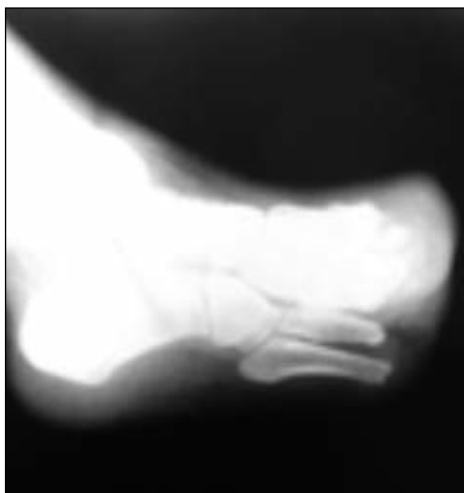Su fácil ejecución y su buena evolución hacen que sea una cirugía utilizada y defendida a la hora de elegir niveles de amputación distales alrededor del pie.

Las complicaciones de los muñones de amputación pueden comprenderse principalmente en dos grupos: el primero, en la mala elección del nivel de amputación, y el segundo, en las deficiencias de la técnica quirúrgica empleada por el cirujano actuante.

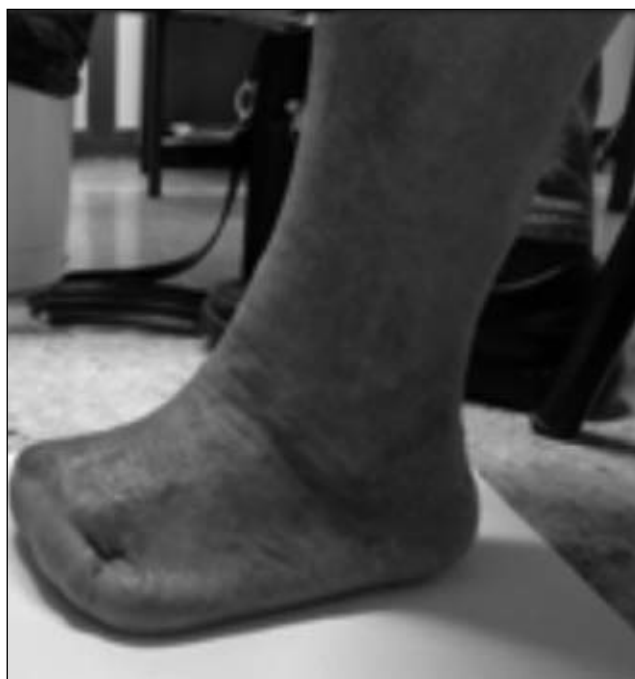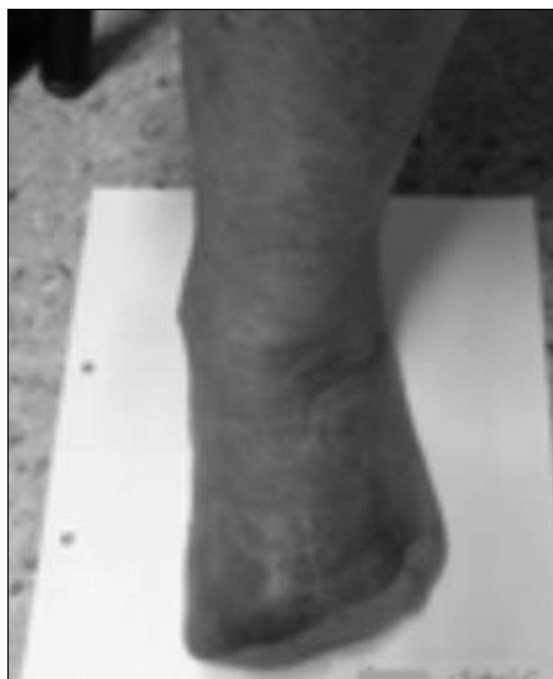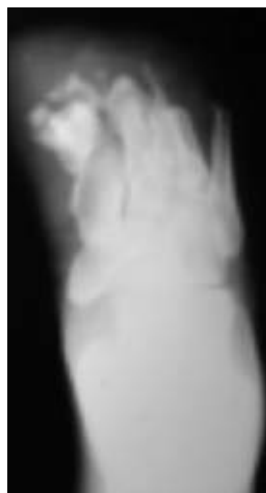Podría considerarse un tercer grupo, formado por el devenir propio de la enfermedad, que se escapa de los dos



**Figura 36.** Radiografía preoperatoria.



**Figuras 37 y 38.** Radiografías posoperatorias (véase la longitud de los metatarsianos).



**Figuras 39 y 40.** Longitud del colgajo dermoepidérmico del muñón.

grupos anteriores pero que, en nuestra experiencia, se presenta esporádicamente.

La elección del paciente para este tipo de amputación será aquel en el cual el nivel de la lesión no pase, en el dorso y en la planta, el nivel de la articulación metatarso-falángica, y cuya lesión tenga una conducta expectante de al menos 4 o 5 días sin avanzar (eritema, calor en aumento, secreción), con circunscripción en aumento durante este período.

Con respecto a las deficiencias de la técnica, que se mencionan en las complicaciones, el primer error fre-

cuente es la tensión en los puntos de cierre del muñón. Estos deben afrontar sólo los labios de la herida en tres nudos: el primero afronta, el segundo tensa y el tercero comprime a los anteriores; por lo tanto, el cierre de cada uno de los puntos siempre se realiza apoyado en la herida, nunca traccionando de ella hacia arriba.

Otro elemento muy importante es no utilizar la pinza de la mano izquierda, elemento que traumatiza los bordes y puede necrosarlos. El vendaje debe ser seco y generoso, con una venda camiseta y con pases en ochos para evitar los drenajes.



Si se tienen en cuenta los detalles de técnica mencionados, con este nivel se consigue una marcha plantígrada y sólo se utilizará una prótesis de polifón en el calzado

cuando lo solicite el paciente, ya que rellenando la puntera con elementos blandos, como el algodón, el calzado no se deforma hacia arriba.

### Bibliografía

1. **Baumgartner R, et al.** Amputaciones del antepié. *Tec Quir Orthop Traumatol* 1992;1(3):197-206.
2. **Burgess E, et al.** Major lower extremity amputations following arterial reconstructions. *Arch Surgery* 1974;108:655-60.
3. **Burgess E, et al.** Segmental transcutaneous measurements of PO<sub>2</sub> in patient requiring below the knee amputation for peripheral vascular insufficiency. *J Bone Joint Surg Am* 1982;64(3):378-82.
4. **Freire J.** Elección de niveles de amputación. Fundamentos. *Bol Trab Soc Arg Ortop Traumatol* 1979;44(6):452-58.
5. **Janisse D, et al.** Shoe modification and the use of orthoses in the treatment of foot and ankle pathology. *J Am Acad Orthop Surg* 2008;16:152-8.
6. **Kristensen M, et al.** Very low survival rates after non-traumatic lower limb amputation in a consecutive series: what to do? *Interactive Cardiovascular and Thoracic Surgery Advance Access Published January 31:2012*;1-5. Institutional report
7. **Murdoch G, Bennett A.** *Amputation Surgical practice and patient management*. Bath: Butterworth-Heinemann; 1996. p. 370-75.
8. **Pollard J, et al.** mortality and morbidity after transmetatarsal amputation: retrospective review of 101 cases. *J Foot Ankle Surg* 2006;45(2):91-7.
9. **Rosendahl S, et al.** Transmetatarsal amputation in diabetic gangrena. *Acta Orthop Scand* 1972;43:81:78-83.
10. **Wallace G.** Indications for amputations. *Clin Podiatric Med Surg* 2005;22:315-28.