

Prótesis de cúpula monopolar en el tratamiento de fracturas y luxofracturas del radio

GERARDO GALLUCCI, EMANUEL PEREIRA, JORGE BORETTO, VERÓNICA ALFIE,
AGUSTÍN DONNDORFF Y PABLO DE CARLI

Servicio de Ortopedia y Traumatología "Carlos E. Ottolengui", Hospital Italiano de Buenos Aires

RESUMEN

Objetivo: Evaluar retrospectivamente los resultados clínicos y radiológicos de una serie consecutiva de pacientes con fracturas y luxofracturas de la cúpula radial a quienes se les realizó el reemplazo por una prótesis monopolar.

Materiales y Métodos: Se incluyeron 20 pacientes. Criterios de inclusión: <18 años, con fracturas o luxofracturas de la cúpula radial, tratados con prótesis monoblock de titanio y seguimiento mínimo de un año. Quince eran mujeres, edad promedio 59 años. Siete eran fracturas aisladas y 13, luxofracturas. Se evaluaron el grado de aflojamiento protésico, la erosión capitelar, el ensanchamiento del espacio articular humeral lateral y las calcificaciones heterotópicas. El seguimiento fue de 26 meses.

Resultados: La flexo-extensión fue de 139°-5° y la pronosupinación, de 79°-79°. El arco total fue de 134°. Fuerza de puño: 84% del lado contralateral. El dolor según la escala analógica visual fue de 2, DASH: 11 puntos, 13 resultados excelentes y 6 buenos. Se detectó aflojamiento del implante (12 casos), aumento de la radiolucidez capitelar (4 casos) y ensanchamiento del espacio ulnohumeral lateral (2 casos). Hubo 2 complicaciones: una neurodocitis cubital que debió ser operada y una extracción de implante por aflojamiento y dolor.

Conclusiones: El reemplazo de la cúpula radial en lesiones no reconstruibles es una opción terapéutica viable, con buenos resultados funcionales a corto y mediano plazo. La recuperación de la estabilidad articular fue posible en todos los casos y el índice de aflojamiento protésico asintomático fue elevado.

PALABRAS CLAVE: Cúpula radial. Prótesis de cúpula. Fractura de radio. Luxofractura de radio.

MONOPOLAR RADIAL HEAD ARTHROPLASTY IN THE TREATMENT OF FRACTURE AND FRACTURE-DISLOCATIONS OF THE RADIUS

ABSTRACT

Objective: To retrospectively evaluate the clinical and radiological results of a consecutive series of patients with fracture and fracture-dislocations of the radius, treated with a monopolar radial head arthroplasty.

Methods: Twenty patients were included. Inclusion criteria: <18 years old, with fracture and fracture-dislocations of the radius, treated with a titanium monopolar radial head arthroplasty and a minimum follow-up of one year. Fifteen were female, average age of 59 years old. Seven were isolated radial head fractures and 13 were fracture-dislocations. Loosening of the implant, capitelar erosion, overstuffing and heterotopic ossification were evaluated. Average follow-up was 26 months.

Results: Flexo-extension was 139°-5° and pronosupination 79°-79°. Total arc of motion was 134°. Grip strength was 84% of the contralateral side. Pain according to a visual analogue scale was 2, DASH: 11 points. Thirteen patients had excellent results and 6 good. Loosening of the implant (12 patients), capitelar erosion (4 patients) and overstuffing (2 patients) were detected. One patient had an ulnar neuropathy and he was operated on and one patient required implant removal due to loosening and pain.

Conclusions: The replacement of the radial head in a non-reconstructable fracture is a feasible treatment option, with good functional results in a short and medium term. Joint stability was restored in all cases and the index of asymptomatic implant loosening was elevated.

KEY WORDS: Radial head. Radial head arthroplasty. Radial fracture. Fracture-dislocation.

Recibido el 2-10-2012. Aceptado luego de la evaluación el 14-11-2013.
Correspondencia:

Dr. GERARDO GALLUCCI
gerardo.gallucci@hospitalitaliano.org

Introducción

La fractura de la cúpula del radio es una entidad frecuente en la patología traumática del codo, representa el 30% de las fracturas del codo.¹ Existen diversas opciones terapéuticas que incluyen tratamientos conservadores, cupectomías, osteosíntesis y artroplastias.²⁻⁴

Si bien se han publicado recientemente artículos que comunican buenos resultados con la resección de la cúpula radial, esta estaría indicada sólo en aquellas fracturas aisladas donde la reconstrucción no sea posible y no asociadas a inestabilidad.^{5,6}

Cuando hay inestabilidad, su conservación es fundamental, ya sea mediante la reconstrucción o el reemplazo.^{7,8} De esta manera, se intenta devolver al codo la estabilidad axial y en valgo, y por otro lado, recuperar el contacto radiocapitelar para equilibrar la transmisión de fuerzas del antebrazo al brazo.⁹

Ningún diseño protésico, hasta la actualidad, ha logrado reproducir la anatomía exacta de la cúpula radial. Los distintos tipos de implantes deben adaptarse al cóndilo humeral en los distintos movimientos del codo evitando un estrés excesivo en la zona de apoyo del implante.

Las prótesis bipolares intentan lograrlo a través del movimiento de la cabeza de la prótesis con un tallo fijo, mientras que las prótesis monopolares intentan disminuir el estrés mediante el aflojamiento necesario del vástago en la diáfisis del radio.^{10,11} El concepto de este último implante es funcionar como un espaciador más que como un verdadero reemplazo articular.¹⁰ Con este mismo criterio es que se ha descrito la utilización de espaciadores de cemento para reemplazo de la cúpula en lesiones graves.¹²

El propósito de este trabajo es evaluar retrospectivamente los resultados clínicos y radiológicos de una serie consecutiva de pacientes con fracturas y luxofracturas de la cúpula radial a quienes se sometió al reemplazo por una prótesis monopolar.

Materiales y Métodos

Entre 2003 y 2010, se realizaron 26 artroplastias monopolares de la cúpula radial, en nuestro Servicio. Los criterios de inclusión fueron: pacientes >18 años, con fracturas o luxofracturas agudas de la cúpula radial, tratados con una prótesis monoblock de titanio (Wright Medical Technology, Arlington, Tennessee, EE.UU.) y con un seguimiento mínimo de un año al momento de la evaluación.

Se excluyó a 6 pacientes: uno por haberse perdido en el seguimiento, 2 casos en los que la prótesis se colocó por inestabilidad residual en una cirugía de artrólisis y 3 por tener un seguimiento inferior a un año.

Por lo tanto, se incluyeron 20 pacientes en este estudio, 15 mujeres y 5 hombres, con una edad promedio al momento de la cirugía de 59 años (rango de 28 a 86 años).

Siete pacientes tenían una fractura aislada de la cúpula radial y 13, luxofracturas: 5 tríadas terribles de codo, 7 luxaciones de

codo con fractura de cúpula y una luxofractura de Monteggia posterior.

La fractura de la cúpula se clasificó según Mason¹³ quien la divide en 3 tipos: tipo 1, fracturas no desplazadas; tipo 2, fracturas articulares parciales desplazadas y tipo 3, fracturas desplazadas complejas multifragmentarias. Se agrega a esta clasificación la modificación realizada por Johnston, quien agrega el tipo 4, aquellas fracturas asociadas a una luxación.¹⁴ Trece correspondían al tipo 4 de la clasificación de Mason-Johnston y 7, al tipo 3. El tiempo promedio transcurrido desde el traumatismo hasta la cirugía fue de 8 días (rango de 4 a 14 días).

En los 3 primeros casos, se colocó la cúpula cementada y, en los restantes 17, no cementada.

Se realizó una evaluación posoperatoria objetiva de la movilidad con goniómetro tomando como valor basal normal el del codo contralateral, y de la fuerza en kilogramos con dinamómetro de Jamar (Modelo 0030J4, Clifton, NJ, EE.UU.).

Para la evaluación funcional se utilizaron la escala analógica visual que otorga un puntaje de 0 a 10, donde 0 representa ningún dolor y 10, el máximo dolor posible; el puntaje de la Clínica Mayo¹⁵ que evalúa dolor, movilidad, estabilidad y función, fijando un rango de 0 a 100, donde cuanto mayor es el puntaje, mejor es el resultado, y el Disabilities of the Arm, Shoulder and Hand (DASH),¹⁶ que evalúa el grado de dificultad para realizar distintas actividades de la vida diaria, con un valor de 0 a 100, donde cuanto más alto es el valor, peor es el resultado.

La evaluación radiológica consistió en radiografías de frente y perfil de ambos codos y muñecas. Se investigó la presencia de cambios degenerativos inherentes al traumatismo inicial y diversos factores relacionados con la prótesis en sí misma.

La artrosis se evaluó según la clasificación de Broberg y Morrey¹⁷ que establece 3 grados de acuerdo con la presencia de osteofitos y reducción de la luz articular (Tabla 1).

Para evaluar las calcificaciones heterotópicas y su repercusión funcional se utilizó la clasificación de Hastings que incluye 3 grados según la presencia de las calcificaciones y si estas generan algún grado de limitación en el rango de movilidad (Tabla 2).

El grado de aflojamiento protésico se valoró con la clasificación de Gruen modificada,¹⁸ que divide la región periprotésica en 7 zonas al igual que para las artroplastias de cadera, y establece el grado de aflojamiento de acuerdo con el número de zonas afectadas (Fig. 1).

Tabla 1. Clasificación de la artrosis

Clasificación de Broberg y Morrey	Hallazgos radiológicos
Grado 0	Articulación normal
Grado 1	Mínima reducción del espacio articular y escasos osteofitos
Grado 2	Disminución moderada de la luz articular y moderados osteofitos
Grado 3	Cambios degenerativos graves con gran destrucción articular

Tabla 2. Clasificación de las calcificaciones heterotópicas

Clasificación de Hastings	Características
Grado 0	Ausencia de calcificaciones
Grado 1	Calcificación sin limitación en la movilidad
Grado 2A	Calcificación + limitación en la flexo-extensión
Grado 2B	Calcificación + limitación en la pronosupinación
Grado 2C	Calcificación + limitación de la flexo-extensión y la pronosupinación
Grado 3	Anquilosis

También se evaluó la presencia de erosión capitelar y el ensanchamiento del espacio articular humeral lateral, este último para investigar si el implante colocado tenía el tamaño correcto o no.^{8,9,19-20}

Se analizaron las complicaciones relacionadas con el traumatismo previo y las relacionadas con el implante en sí mismo. El seguimiento promedio fue de 26 meses (rango de 12 a 48 meses).

Resultados

La movilidad obtenida fue de 139° de flexión (rango de 125° a 145°) y 5° de extensión (rango de 0° a 20°), con una pronación promedio de 79° (rango de 40° a 90°) y una supinación promedio de 79° (rango de 30° a 90°). El arco total de movilidad promedio en flexo-extensión fue de 134° (rango de 115° a 145°), un 96% del lado contralateral.

La fuerza de puño fue de 16 kg (rango de 7 a 27 kg), un 84% del lado contralateral. El dolor residual promedio fue de 2/10 según la escala analógica visual (rango de 0 a 6). El puntaje DASH promedio fue 11 (rango de 0 a 50). El puntaje de la Clínica Mayo promedio fue 94 (rango de 80 a 100), se obtuvieron 14 resultados excelentes y 6 buenos (Tabla 3).

Según la escala de Broberg y Morrey, 11 pacientes no tuvieron desgaste articular (grado 0), 6 presentaron grado 1 y 3, grado 2.

Con respecto a las calcificaciones heterotópicas, 11 casos presentaron grado 0 de Hastings; 6, grado 1; 1, grado 2A y 2, grado 2B.

En 5 casos, se observó un aumento de la radiolucidez capitelar y, en 2 casos, un ensanchamiento del espacio ulnohumeral lateral (fenómeno de *overstuffing*). En 8 casos,

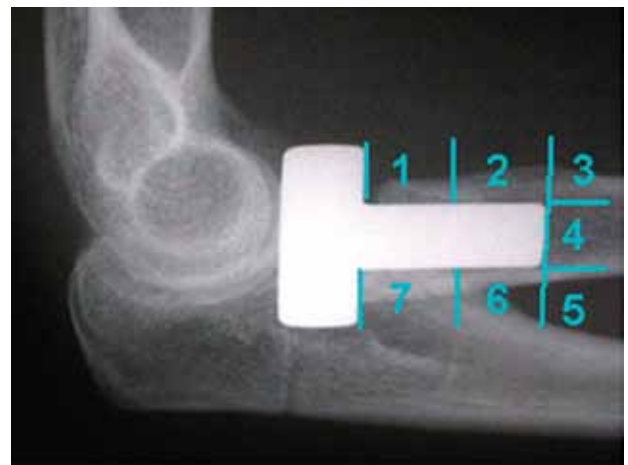
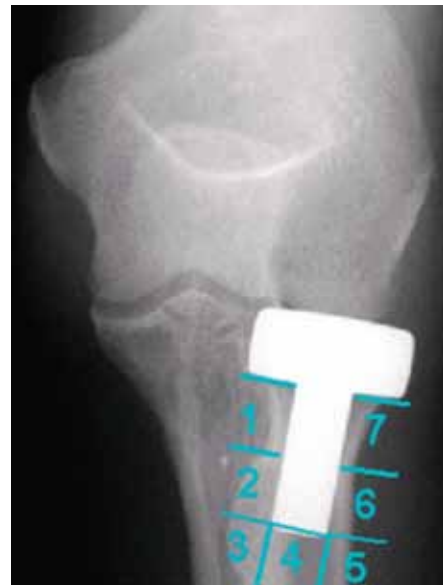

Figura 1. Clasificación de Gruen modificada. Zonas para la determinación de la radiolucidez perivástago en una vista anteroposterior y lateral de codo. Aflojamiento leve cuando 1 o 2 zonas están afectadas, moderado cuando involucra de 3 a 6 zonas y grave cuando las 7 zonas están afectadas.

no se observó ningún grado de radiolucidez perivástago, 6 casos fueron leves; 2 casos, moderados y 4 casos, graves (Tabla 4).

Un paciente tenía cúbito plus y una fractura de muñeca asociada, tratada quirúrgicamente.

Las complicaciones relacionadas con el traumatismo previo fueron una infección superficial tratada con antibióticos por vía oral, con resolución del cuadro; una rigidez de codo en la que se realizó una movilización bajo anestesia; un dolor radiocubital inferior y una neurodoci-tis cubital que fue tratada quirúrgicamente con transposición del nervio. En cuanto al implante en sí, fue necesario extraerlo por dolor en una paciente con un aflojamiento grosero.

Discusión

Hemos obtenidos buenos resultados con la utilización de prótesis monopolares en el tratamiento de fracturas y luxofracturas de la cúpula radial y logramos en todos los casos devolver la estabilidad al codo, fundamental para su correcto funcionamiento. No hubo casos de inestabilidad en valgo y esto es importante, ya que autores como Pomianowski y cols.²¹ han demostrado, en estudios cadavéricos, que ni las prótesis bipolares ni las monopolares logran restaurar la completa estabilidad en valgo de la articulación.

Sin embargo, en nuestros pacientes, esta estabilidad clínica lograda, quizás no completa según el concepto de estos últimos autores, no ha tenido repercusión funcional.

Actualmente el concepto de estabilidad articular en valgo, que antes se asociaba principalmente con el estado de

dos estructuras, la cúpula y el ligamento medial, ha sido reemplazado por el de recomponer el “contacto radio-capitelar”, ya sea con la osteosíntesis de la fractura de cúpula o su reemplazo para devolver la estabilidad tanto en valgo como axial de la articulación.^{7,9}

Este concepto de contacto radio-capitelar incluye no sólo el correcto tratamiento de la fractura de la cúpula, sino la reparación del ligamento colateral radial, fundamental en la estabilidad articular. En todos nuestros casos de inestabilidades complejas, este ligamento ha sido reparado.

La osteosíntesis en fracturas de cúpula conminutas es una opción viable; sin embargo, el índice de complicaciones es elevado, incluye pseudoartrosis y fallas del implante, con la concomitante repercusión en la estabilidad articular. En estos casos, el reemplazo protésico es una opción por tener en cuenta.^{4,22} El tratamiento de fracturas inestables con prótesis se ha publicado ampliamente.^{3,22-25}

Tabla 3. Clasificación de la artrosis

Sexo	Edad	Flexión (grados)	Extensión (grados)	Pronación (grados)	Supinación (grados)	Arco (grados)	EVA	DASH	Clínica Mayo	Complicaciones	Seguimiento (meses)
F	53	135	20	60	90	115	3	6	85	No	32
F	80	145	0	90	90	145	0	14	100	No	18
F	63	145	0	65	80	145	0	1	100	No	36
F	57	145	0	90	90	145	2	1	100	No	32
F	53	145	5	90	90	140	0	3	100	No	34
M	58	135	0	90	90	135	0	0	100	No	35
M	47	140	10	75	90	130	1	7	100	No	16
F	72	140	20	80	70	120	3	15	80	No	27
F	70	125	10	90	70	115	1	13	100	Rigidez	12
F	86	145	5	40	40	140	0	50	80	Neurodocitis cubital	12
F	58	140	10	90	90	130	6	15	80	No	14
F	65	140	0	90	70	140	0	0	100	No	15
F	61	145	0	40	30	145	0	0	100	No	34
F	64	130	10	90	90	120	0	10	100	No	15
F	66	140	0	90	90	140	1	9	100	No	45
F	59	140	0	90	90	140	4	13	85	No	36
M	37	140	0	80	80	140	4	26	85	No	18
F	62	140	0	90	90	140	1	13	100	Cupulectomía	48
M	28	135	0	75	80	135	1	12	95	No	30
M	46	135	15	80	75	120	0	11	100	No	21

Tabla 4. Resultados radiológicos

	Aflojamiento	Overstuffing	Artrosis	Calcificaciones heterotópicas	Erosión capitelar
1	Leve	No	1	1	Sí
2	Leve	No	0	0	No
3	No	Sí	0	1	No
4	Grave	No	0	0	No
5	No	No	1	0	No
6	No	No	1	0	No
7	Grave	No	0	0	No
8	Leve	No	1	1	No
9	Moderada	No	0	2A	No
10	No	Sí	2	2B	Sí
11	Leve	No	1	1	No
12	No	No	2	1	No
13	Moderada	No	0	2B	No
14	No	No	2	1	Sí
15	No	No	0	0	No
16	Leve	No	0	0	No
17	Grave	No	0	0	Sí
18	Grave	No	0	0	No
19	Leve	No	0	0	No
20	No	No	1	0	No

En la actualidad, ningún implante protésico ha logrado reproducir la anatomía exacta de la cúpula original. Por lo tanto, la movilidad a nivel del cuello en las prótesis bipolares o el aflojamiento del tallo en las monopulares son los recursos que tendrían los distintos tipos de implantes para lograr una buena adaptación al cóndilo humeral.

El aflojamiento del tallo protésico a nivel de la diáfisis radial es necesario para que el movimiento articular se produzca con poca alteración, y algunos autores²¹ colocan directamente el vástago “flojo” con la intención de que la prótesis pueda adaptarse al cóndilo humeral en los distintos movimientos del codo. Por lo tanto, no se trata de una verdadera prótesis, sino de un espaciador.⁸

Según algunos autores, los resultados funcionales entre implantes monopulares y bipolares son similares; sin embargo, se ha comunicado un mayor índice de radiolucidez perivástago en las prótesis monopulares.⁹ Los implantes bipolares no están exentos de esta complicación.^{11,25-28}

En nuestra serie, se observó una cantidad importante de radiolucidez perivástago (moderada y grave en 6 casos), la mayoría asintomáticas, lo que coinciden con los estudios

publicados.^{11,29} Solo un caso con una prótesis cementada tenía un aflojamiento grave con mucho dolor y limitación funcional, y fue necesaria su extracción (Fig. 2).

Harrington y cols.²⁸ publicaron una serie de 20 casos con seguimiento promedio de 12 años, en la que fue necesario extraer el implante por aflojamiento y dolor en 4 de los pacientes.

Asimismo, se han comunicado otras complicaciones con el uso de las prótesis. Una de las principales y que tiene una repercusión inmediata en la función articular es la colocación de un implante demasiado grande. Este problema conocido en la literatura como *overstuffing*, puede ocasionar distintos inconvenientes, como la subluxación del codo y fenómenos de erosión capitelar con dolor y limitación en la movilidad²⁹ (Fig. 3). Para evitar este problema se recomienda colocar un implante de un tamaño similar al de la cúpula radial. Para esto se debe medir tanto el diámetro como la altura de la cúpula fracturada. También debe evaluarse la articulación cúbito-humeral lateral para determinar si hay un ensanchamiento, determinado por un implante de tamaño excesivo.^{1,19}

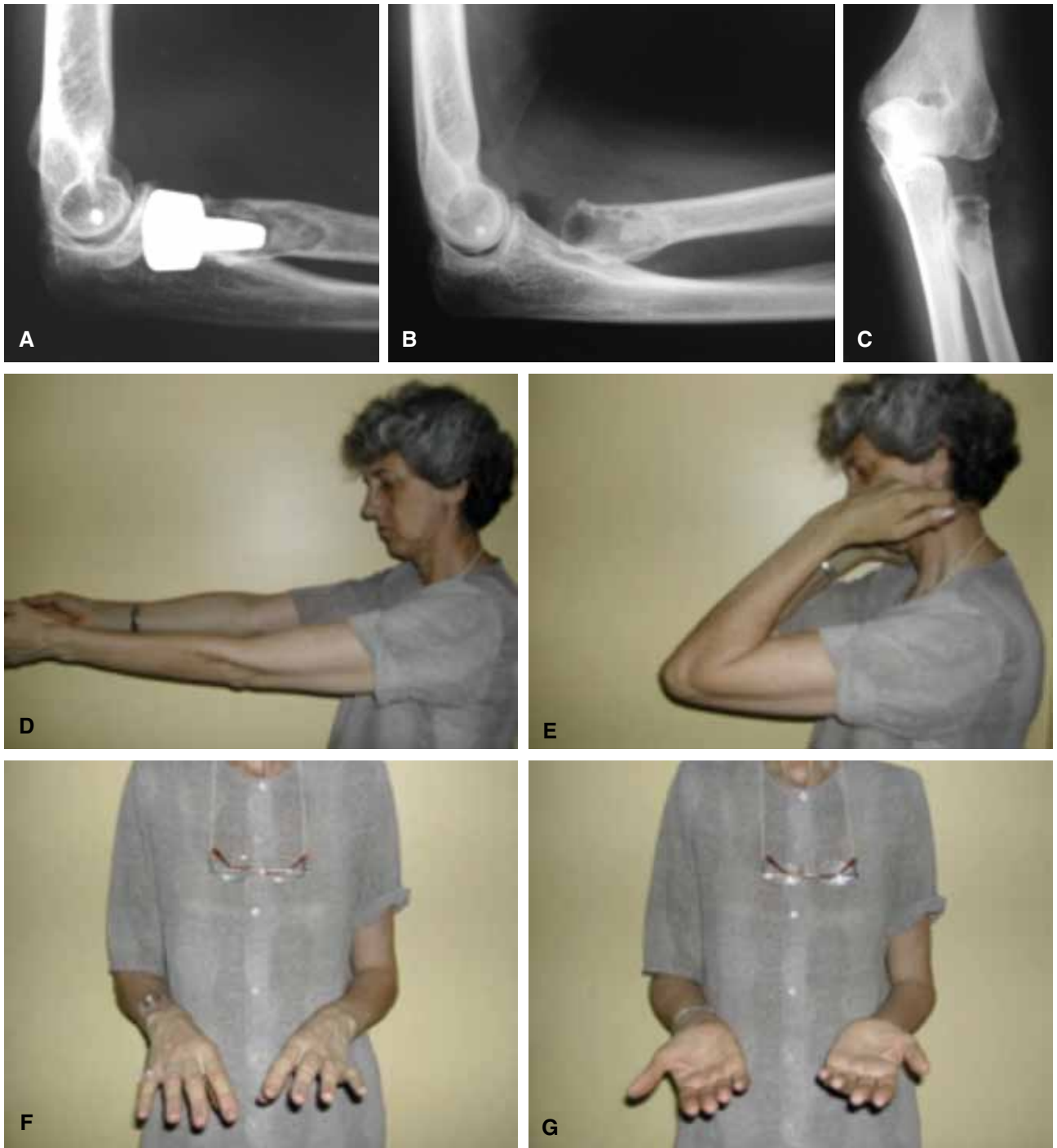

Figura 2. A. Radiografía de perfil en la que se observa el aflojamiento grave de la prótesis Gruen 7. B y C. Radiografías posextracción de la prótesis. D-G. Movilidad a los 48 meses de seguimiento.

En una imagen radiológica de perfil, la cúpula protésica debe quedar, por lo menos, 1 mm proximal a la punta de la coronoides.^{4,8,20,27}

En nuestra casuística, a pesar de tener en cuenta estos parámetros, observamos signos de *overstuffing* en 2 de los 20 casos evaluados.

Si bien el índice de complicaciones en nuestra serie es alto, más que los publicados,²³ la mayoría se relacionaron con el tipo de lesión más que con la prótesis en sí misma. Según el puntaje de la Clínica Mayo, 14 casos fueron excelentes y 6, buenos, resultados comparables con otras series publicadas.^{10,25,27,28}

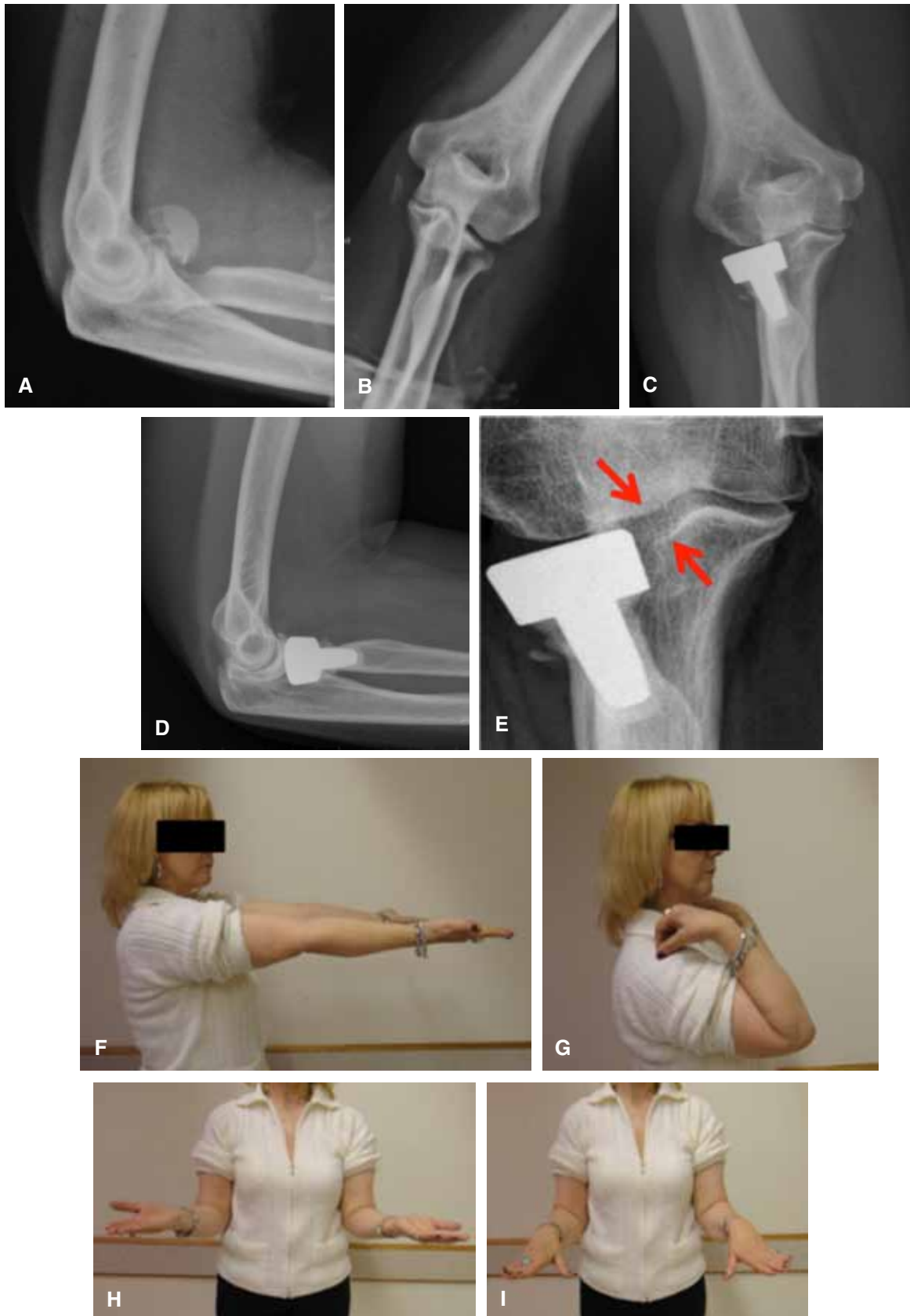


Figura 3. A y B. Radiografías de frente y perfil de una paciente de 63 años con fractura de cúpula Mason 3. C y D. Radiografías a los 36 meses de la artroplastia cementada. E. Radiografía ampliada de C, nótese el ensanchamiento del espacio ulnohumeral lateral (fenómeno de *overstuffing*) asintomático. F-I. Movilidad al final del seguimiento (paciente 3).

Este trabajo cuenta con algunas limitaciones. Es una evaluación retrospectiva, la muestra no es uniforme, los diagnósticos son distintos, es escaso el número de pacientes, algunas prótesis fueron cementadas y otras no, el seguimiento para un reemplazo articular es corto y no tiene un análisis estadístico. Sin embargo, las series publicadas no tienen un número mucho mayor de casos, también presentan el mismo inconveniente de muestras no homogéneas.

Por otro lado, se trata de un tratamiento poco reportado en la literatura de nuestro país, y si bien el seguimiento es corto, puede servir para evaluar complicaciones relacionadas con el implante a corto y mediano plazo.

Conclusiones

Como consideraciones finales creemos que la colocación del implante debe ser intencionalmente floja para poder adaptarse al cóndilo, que es de esperar una buena recuperación de la estabilidad articular, y que la principal complicación está relacionada con la colocación de implantes grandes. El índice de aflojamiento protésico es elevado, pero en la mayoría de los casos, el aflojamiento es asintomático.

El reemplazo de la cúpula radial con prótesis monoplares en lesiones no reconstruibles es una opción terapéutica viable, con buenos resultados funcionales a corto y mediano plazo.

Este trabajo se realizó con la colaboración de Ortopedia Crosmed.

Bibliografía

1. Rowland AS, Athwal GS, MacDermid JC, King GJ. Lateral ulnohumeral joint space widening is not diagnostic of radial head arthroplasty overstuffing. *J Hand Surg Am* 2007;32(5):637-41.
2. Carroll R, Osgood G, Blaine T. Radial head fractures: repair, excise, or replace. *Curr Opin Orthop* 2002;13:315-22.
3. Ring D, King GJ. Radial head arthroplasty with a modular metal spacer to treat acute traumatic elbow instability: surgical technique. *J Bone Joint Surg Am* 2008;90(1):63-73.
4. Ring D. Radial head fracture: open reduction e internal fixation or prosthetic replacement. *J Shoulder Elbow Surg* 2011;20:107-12.
5. Antuna SA, Sánchez-Márquez JM, Barco R. Long-term results of radial head resection following isolated radial head fractures in patients younger than forty years old. *J Bone Joint Surg Am* 2010;92(3):558-66.
6. Herbertsson P, Herbertsson P, Hasserijs R, Josefsson PO, Besjakov J, Nyquist F, et al. Mason type IV fractures of the elbow. A 14 to 46 year follow up study. *J Bone Joint Surg Br* 2009;91(11):1499-504.
7. Clembosky G, Boretto JG. Open reduction and internal fixation versus prosthetic replacement for complex fractures of the radial head. *J Hand Surg Am* 2009;34:1120-3.
8. Doornberg JN, Parisien R, van Duijn P, Ring, D. Radial head arthroplasty with a modular metal spacer to treat acute traumatic elbow instability. *J Bone Joint Surg Am* 2007;89(5):1075-80.
9. Van Riet RP, Sanchez-Sotelo J, Morrey BF. Failure of metal radial head replacement. *J Bone Joint Surg Br* 2010;92(5):661-7.
10. Grewal R, MacDermid JC, Faber KJ, Drosdowech DS, King GJ. Comminuted radial head fractures treated with a modular metallic radial head arthroplasty study of outcomes. *J Bone Joint Surg Am* 2006;88(10):2192-200.
11. Popovic N, Lemaire R, Georis P, Gillet P. Midterm results with a bipolar radial head prosthesis: radiographic evidence of loosening at the bone-cement interface. *J Bone Joint Surg Am* 2007;89(11):2469-76.
12. Clembosky G. Espaciador de cemento ortopédico como reemplazo de la cúpula radial. *Rev Asoc Argent Ortop Traumatol* 2005;70(2):113-19.
13. Mason ML. Some observations on fractures of the head of the radius with a review of one hundred cases. *J Surg Br* 1954;42(172):123-32.
14. Johnston GW. A follow-up of one hundred cases of fracture of the head of the radius with a review of the literature. *Ulster Med J* 1962;31:51-6.
15. Morrey BF, An KN, Chao EYS. Functional evaluation of the elbow. En: Morrey BF (ed.). *The Elbow and its Disorders*, 2nd ed. Philadelphia: WB Saunders; 1993:86-97.
16. Beaton DE, Katz JN, Fossel AH, Wright JG, Tarasuk V, Bombardier C. Measuring the whole or the parts? Validity, reliability, and responsiveness of the disabilities of the arm, shoulder and hand outcome measure in different regions of the upper extremity. *J Hand Ther* 2001;14:128-46.

17. **Broberg MA, Morrey BF.** Results of delayed excision of the radial head after fracture. *J Bone Joint Surg Am* 1986;68(5):669-74.
18. **Gruen TA, McNeice GM, Amstutz HC.** Modes of failure of cemented stem type femoral components: a radiographic analysis of loosening. *Clin Orthop Relat Res* 1979;141:17-27.
19. **Athwal GS, Frank SG, Grewal R, Faber KJ, Johnson J, King GJ.** Determination of correct implant size in radial head arthroplasty to avoid overlengthening. *J Bone Joint Surg Am* 2009;91(7):1738-46.
20. **Doornberg JN, Linzel DS, Zurakowski D, Ring D.** Reference points for radial head prosthesis size. *J Hand Surg Am* 2006;31(1):53-7.
21. **Pomianowski S, Morrey BF, Neale P, Park M, O'Driscoll S.** Contribution of monoblock and bipolar radial head prostheses to valgus stability of the elbow. *J Bone Joint Surg Am* 2001;83(12):1829-34.
22. **Bain GL, Ashwood N, Baird N, Unni R.** Management of Mason type-III radial head fractures with a titanium prosthesis, ligament repair, and early mobilization. *J Bone Joint Surg Am* 2004;86(2):274-80.
23. **Burkhart KJ, Mattyasovszky SG, Runkel M, Schwarza C, Kuchle R, Hessmann MH, et al.** Mid- to long-term results after bipolar radial head arthroplasty. *J Shoulder Elbow Surg* 2010;19(7):965-72.
24. **Knight DJ, Rymaszewski LA, Amis AA, Miller JH.** Primary replacement of the fractured radial head with a metal prosthesis. *J Bone Joint Surg Br* 1993;75(4):572-6.
25. **Moro JK, Werier J, MacDermid JC, Patterson SD, King, GJ.** Arthroplasty with a metal radial head for unreconstructable fractures of the radial head. *J Bone Joint Surg Am* 2001;83:1201-11.
26. **Dotzis A, Cochu G, Mabit C, Charissoux JL, Arnaud JP.** Comminuted fractures of the radial head treated by the Judet floating radial head prosthesis. *J Bone Joint Surg Br* 2006;88(6):760-4.
27. **Shore BJ, Mozzon JB, MacDermid JC, Faber KJ, King GJ.** Chronic posttraumatic elbow disorders treated with metallic radial head arthroplasty. *J Bone Joint Surg Am* 2008;90(2):271-80.
28. **Harrington IJ, Sekyi-Out A, Barrington TW, Evans DC, Tuli V.** The functional outcome with metallic radial head implants in the treatment of unstable elbow fractures: a long-term review. *J Trauma* 2001;50:46-52.
29. **Van Glabbeek F, Van Riet RP, Baumfeld JA, Neale PG, O'Driscoll SW, Morrey BF, et al.** Detrimental effects of overstuffing or understuffing with a radial head replacement in the medial collateral-ligament deficient elbow. *J Bone Joint Surg Am* 2004;86(12):2629-35.