

Resultados de la terapia por onda de choque focal en calcificaciones del manguito rotador

DANIEL MOYA y OSVALDO PATIÑO

Centro Argentino de Terapia por Ondas de Choque

RESUMEN

Introducción: El objetivo del presente trabajo es evaluar, en forma prospectiva, los resultados del tratamiento mediante la aplicación de ondas de choque focales, en un grupo de pacientes con calcificaciones sintomáticas del manguito rotador.

Materiales y métodos: Se incluyeron 44 casos consecutivos de calcificaciones localizadas en alguno de los tendones del manguito rotador, en 43 pacientes con cirugías fallidas o tratamiento previo, al menos, por 6 meses, con síntomas persistentes.

Resultados: En la evaluación al año, la calcificación había desaparecido completamente en 20 pacientes (45,5%). En 13 casos (29,5%), hubo un cambio significativo en el tamaño o la densidad. En 11 casos (25%), no hubo modificaciones.

El dolor, según la escala analógica visual descendió de un promedio de 5,5 a 1,4 ($p < 0,0001$). El puntaje de UCLA pasó de un valor inicial promedio de 15,7 a un valor de 29,3 ($p < 0,0001$). El puntaje de Autoevaluación ASES fue de 84,6 comparado con un valor inicial de 48 ($p < 0,0001$). El 77% de los pacientes estuvieron satisfechos con el procedimiento.

Conclusión: El estudio sugiere que la terapia por onda de choque es una alternativa válida para pacientes que no han respondido al tratamiento conservador ni al quirúrgico.

PALABRAS CLAVE: Calcificaciones. Manguito rotador. Ondas de choque. Hombro.

RESULTS OF FOCAL SHOCK-WAVE THERAPY FOR CALCIFYING TENDINITIS OF THE ROTATOR CUFF

ABSTRACT

Background: The aim of this study is to prospectively assess the results of the application of focal shock waves in a group of patients with rotator cuff calcifications.

Methods: We included 44 consecutive cases of calcifications in one of the rotator cuff tendons in 43 patients with failed surgeries or previous conservative treatment for at least 6 months, with persistent symptoms.

Results: One year later, the calcification had disappeared completely in 20 patients (45.5%). In 13 cases (29.5%) there was a significant change in size or density. In 11 cases (25%) there were no modifications.

Pain, according to the visual analogue scale, decreased from a mean of 5.5 to 1.4 ($p < 0.0001$). The UCLA score increased from an initial average value of 15.7 to a final value of 29.3 ($p < 0.0001$). The Self ASES evaluation scored 84.6 compared to the initial value of 48 ($p < 0.0001$). In 77% of cases, patients were satisfied with the procedure.

Conclusion: The study suggests that the shock-wave therapy is a valid alternative for patients in whom conservative or even surgical treatments have failed.

KEY WORDS: Calcification. Rotator cuff. Shock waves. Shoulder.

Introducción

La litotricia ha reemplazado la indicación de cirugía en los casos de litiasis renal, hasta ser considerada el patrón oro para el tratamiento de dicha patología. Si bien la aplicación del principio físico de la onda de choque en el

campo de la ortopedia y la traumatología es más reciente, ya ha ganado aceptación internacional para el tratamiento de cuadros de entesopatías^{1,2} y otros trastornos del aparato musculoesquelético, debido a sus probados efectos biológicos. Estos se manifiestan como un aumento en la vascularización,^{1,3,4} mayor celularidad¹ y fenómenos reparativos^{1,4} a nivel histológico. A nivel molecular se produce un aumento en las concentraciones de factores de crecimiento y óxido nítrico.³ Este último es de fundamental importancia en el proceso de neovascularización.

Las calcificaciones del manguito rotador constituyen una patología relativamente frecuente, cuya causa es aún discutida.⁴⁻¹³ Se caracterizan por el hallazgo de un depósito cálcico a nivel tendinoso,¹³ que se originaría a partir de una metaplasia de los tenocitos que, en un lapso muy variable de tiempo, puede evolucionar hacia la resolución espontánea.^{9,12,14-16}

En la práctica diaria, se recurre a una amplia gama de procedimientos para su tratamiento, como medicación sintomática, fisioterapia, kinesioterapia, infiltraciones, punciones e, incluso, cuando no hay una respuesta adecuada al manejo conservador, la extracción quirúrgica o artroscópica.

En los últimos años, la terapia por onda de choque extracorpórea focal ha surgido como una nueva posibilidad terapéutica ante el fracaso del tratamiento convencional, con la ventaja de ser un procedimiento no invasivo.

Hasta la fecha, en nuestro país, no hay publicaciones que comuniquen los resultados de este método en una serie de pacientes con cuadros sintomáticos de calcificaciones del manguito rotador.

Los objetivos de este trabajo son evaluar, en forma prospectiva, los resultados del tratamiento de las calcificaciones del manguito rotador con la aplicación de ondas de choque focales en una serie de casos, al año de iniciar el tratamiento.

Materiales

Desde agosto de 2001, hemos tratado 72 casos de calcificaciones del manguito rotador mediante la aplicación de terapia por onda de choque extracorpórea focal. Al comenzar esta evaluación, 51 de esos pacientes cumplían el criterio de inclusión: al menos, un año de evolución desde el comienzo de nuestra atención. Cuatro fueron perdidos durante el seguimiento y 3 abandonaron el tratamiento en algún punto, lo que determinó una muestra final de 44 hombros en 43 pacientes. Veintiuno eran hombres y 22 mujeres, una de ellas fue tratada de ambos hombros.

Los criterios de inclusión fueron los siguientes:

1) Una calcificación sintomática localizada en cualquiera de los tendones del manguito rotador (supraespinoso, infraespinoso, subescapular y redondo menor) en estadios radiográficos I y II de Gärtner.

2) Ausencia de patologías locales asociadas, como aquellas de origen traumático, alteraciones degenerativas de las articula-

ciones acromioclavicular y glenohumeral, roturas del manguito rotador e inestabilidad glenohumeral.

3) Tiempo de evolución mínimo desde el comienzo de los síntomas: 6 meses.

4) Al menos, tratamiento previo con fisioterapia y kinesioterapia.

5) Seguimiento mínimo de un año desde el comienzo del tratamiento con ondas de choque.

Los criterios de exclusión fueron:

1) Sintomatología local determinada, en forma parcial o total, por una causa distinta de la calcificación.

2) Contraindicaciones de la terapia por onda de choque, a saber: trastornos graves de la coagulación o paciente anticoagulado, embarazo, marcapasos, tumores locales e infección local.

3) Pacientes sin intento previo de tratamientos convencionales, al menos, como reposo, medicación sintomática y rehabilitación.

4) Pacientes que no cumplieran el tiempo mínimo de evolución desde el comienzo de los síntomas.

5) Pacientes que no cumplieran el tiempo mínimo de seguimiento desde el comienzo del tratamiento con terapia por onda de choque.

6) Calcificaciones en estadio III de Gärtner.

7) Pacientes que no completaron el plan de tratamiento con ondas de choque.

El rango etario de la población resultante fue de 30 a 74 años, con una edad promedio de 48,6 años, sin diferencias significativas por sexo. El rango de tiempo de evolución desde el inicio de los síntomas fue de 6 meses a 25 años, con un promedio de evolución de 42,3 meses (casi 3 años y medio).

El lado afectado era el derecho en 32 casos (72,72%) y el izquierdo en 12 (27,27%). La ubicación de los depósitos cálcicos era tendón del supraespinoso (41 casos, 93%), supraespinoso e infraespinoso (2 casos, 4,5%) y redondo menor (1 caso, 2,3%). El cuadro era bilateral en 5 casos (11,3%). El compromiso contralateral involucraba al supraespinoso en 4 casos y al subescapular en uno. Sólo en uno de los pacientes fue necesario tratar dos hombros con onda de choque. En lo que respecta a patologías sistémicas asociadas, 4 pacientes (9%) tenían antecedentes de patología endocrina (2 alteraciones tiroideas, un cuadro de enfermedad de Addison y un adenoma de hipófisis). Tres pacientes sufrían cuadros de depresión y recibían tratamiento psiquiátrico y cuatro pacientes (9%) tenían alteraciones metabólicas: 2 casos de diabetes y 2 de hipercolesterolemia grave.

El dolor fue la causa más habitual de consulta, seguido de limitación de la movilidad. El dolor nocturno fue un síntoma muy frecuente (32 casos, 72%). Se comprobó algún grado de limitación de la movilidad en relación con el hombro contralateral en 36 casos (81%). La flexión anterior era el sitio de compromiso más frecuente, seguido de la rotación interna. Durante el examen físico, la aparición de dolor al pasar de la rotación interna (mano por detrás de la cintura) a la posición neutra fue muy habitual.

El 84% de los pacientes no fue atendido inicialmente por nosotros, sino que llegó derivado por el traumatólogo tratante, que consideró agotada la posibilidad del tratamiento conservador. Todos los pacientes fueron tratados antes con kinesioterapia (entre 10 y 30 sesiones). Un paciente fue tratado además con reeducación postural global.

Hubo 11 (25%) casos de infiltraciones previas: una infiltración (9 casos), 2 (1 caso) y 3 (1 caso). Siete pacientes (16%) habían sido sometidos a una cirugía artroscópica considerada fallida. La evolución posoperatoria de estos casos, al llegar a nuestra consulta, era de 4 meses a 7 años. Todos tenían la calcificación y específicamente en un paciente, el tamaño había aumentado después de la cirugía. La sintomatología se mantuvo en el mismo nivel en 3 casos y aumentó en 4, después del procedimiento quirúrgico.

De acuerdo con el tamaño del depósito, Bosworth¹⁷ clasificó como pequeñas a las calcificaciones que no superan los 0,5 cm, medianas a aquellas con un diámetro de entre 0,5 y 1,5 cm, y grandes las que miden >1,5 cm. En nuestra serie, la distribución de los casos según el tamaño fue 5 pequeñas, 29 medianas y 10 grandes.

Para evaluar la inclusión en este estudio, utilizamos la clasificación de Gärtner¹⁸ que diferencia tres tipos de imágenes. En el tipo I, la imagen es densa con bordes bien definidos, corresponde a la fase formativa. En la imagen tipo II, el aspecto es mixto con un depósito que puede ser denso, pero con bordes difusos o transparentes con bordes netos. Por último, el tipo III, característico de la fase reabsortiva, presenta un depósito transparente de bordes difusos. En nuestra serie, 25 casos correspondían al estadio I de Gärtner y 19, al estadio II. Los estudios radiográficos fueron evaluados en todos los casos por el mismo observador, el autor principal (DM).

Métodos

El diagnóstico de la calcificación fue radiográfico. Las radiografías incluyeron, al menos, dos planos del espacio (proyección anterior y axial). En todos los casos, la evaluación postratamiento se llevó a cabo con radiografías.

La mayoría de los pacientes contaba con estudios iniciales de resonancia magnética, pero no se solicitó este estudio para evaluar el resultado del tratamiento, porque la radiografía simple es más demostrativa.

El examen clínico incluyó la evaluación del rango de movilidad del hombro (flexión anterior, rotación externa al costado del cuerpo y rotación interna, midiendo el ascenso del pulgar sobre los niveles vertebrales), maniobras de provocación (test de Neer, maniobra de Hawkins), la evaluación del dolor mediante la escala analógica visual con un máximo de 10 y un mínimo de 0 que representaba ausencia de dolor. Se valoró la fuerza de los músculos supraespinoso, infraespinoso y subescapular contra resistencia. Se aplicaron el puntaje de autoevaluación de ASES y el puntaje de UCLA.

Todos los pacientes fueron tratados con terapia por onda de choque extracorpórea focal. El foco de aplicación se ubicó siempre siguiendo la información de los exámenes complementarios y los reparos anatómicos topográficos. En esta patología, no se utilizó el llamado "feedback" del paciente para definir el foco de aplicación, como se suele hacer en otros cuadros.

La aplicación se llevó a cabo en sesiones separadas entre sí por dos semanas. El nivel de potencia fue determinado de acuerdo con la tolerancia del paciente y fue aumentado progresivamente, hasta llegar a un total de potencia acumulada promedio de 968 mJ/mm² de tejido.

La evaluación al año de iniciar el tratamiento incluyó un interrogatorio, examen físico y evaluación radiográfica. Se aplicó

nuevamente la graficación del dolor por medio de la escala analógica visual y se utilizaron los puntajes de ASES para evaluar el dolor y la capacidad funcional. También se empleó el puntaje UCLA.

Los resultados fueron analizados con el programa SPSS 17.0, utilizando como estadístico la prueba de Student para muestras relacionadas.

Resultados

El dolor, según la escala analógica visual, disminuyó de un promedio inicial de 5,5 a un promedio de 1,4 al año, $T(43) = 9,186$; $p < 0,0001$.

El puntaje de autoevaluación ASES, que incluye la cuantificación del dolor y la capacidad de realizar actividades de la vida diaria, fue de 84,6 comparado con un valor inicial de 48, $T(43) = 11$; $p < 0,0001$.

El puntaje de UCLA pasó de un valor inicial promedio de 15,7 a un valor promedio de 29,3 al año, $T(43) = 11$; $p < 0,0001$.

En lo que respecta a la evaluación radiográfica, la calcificación desapareció por completo en 20 pacientes (45,5%) (Fig. 1). En 13 casos (29,5%), el tamaño (disminución >50%) o la densidad de la calcificación cambiaron significativamente (Fig. 2). En 11 casos (25%), no se apreció ningún cambio.

Si discriminamos los cambios radiográficos sobre la base del estadio de Gärtner, encontramos que desapareció por completo la calcificación en el 48% de los casos en estadio I y en el 42% de los casos en estadio II. No hubo cambios en el 28% de los casos en estadio I y en el 21% en estadio II.

Para un mejor análisis de los resultados, decidimos clasificarlos sobre la base de dos parámetros: la respuesta al dolor y los cambios radiográficos y, de acuerdo con ello, dividirlos en tres categorías:

Buenos resultados

Consideramos como buenos resultados a aquellos en los cuales desapareció casi por completo la sintomatología (valor en la escala analógica visual 1 o 0), con recuperación de la movilidad sin restricciones. En la práctica, cuando la calcificación desapareció por completo, también desaparecieron prácticamente todos los síntomas, pero también en casos de desaparición subtotal de la calcificación hubo cuadros de mejoría clínica completa. El porcentaje de casos clínicos correspondientes a esta categoría representó el 68,2% (30 de 44).

Resultados regulares

Corresponden a cuadros en los que hubo una mejoría sintomática, pero el puntaje en la escala de dolor no llegó

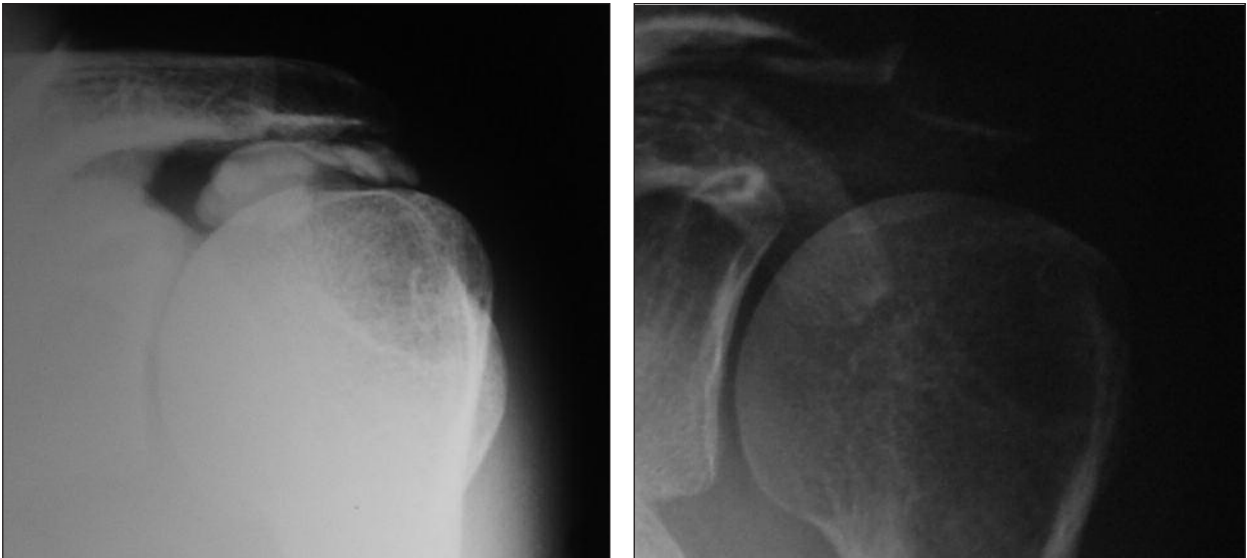


Figura 1. Imagen antes de aplicar ondas de choque y después de la aplicación, en un paciente con una calcificación grande, estadio I de Gärtner.

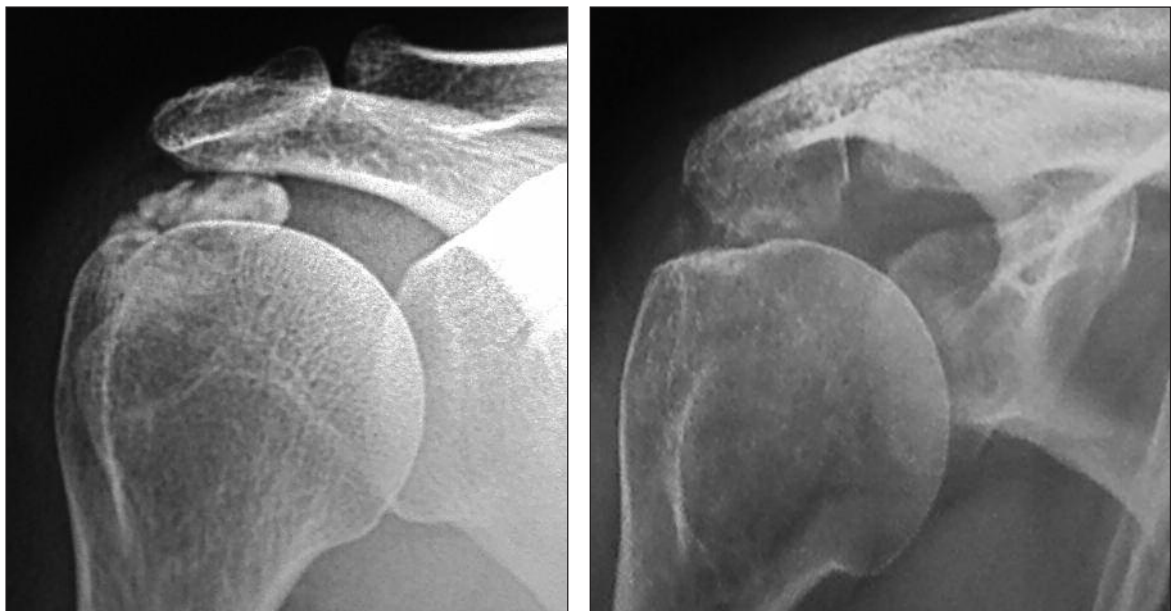

Figura 2. Desaparición parcial de una calcificación estadio II de Gärtner grande en una paciente en la que se produjo una remisión completa de la sintomatología.

a valores de 1 o 0 (valor en la escala analógica visual 2 y 3) o con recaídas ocasionales. Desde el punto de vista radiográfico, esta categoría incluye casos sin cambios en las imágenes y a pacientes con desapariciones subtotalet de la calcificación o cambios evidentes en su densidad. A este grupo corresponden 4 de los 44 casos (9%).

Malos resultados

Se trata de aquellos casos en los que no desapareció la sintomatología, no hubo cambios desde el punto de vista

radiográfico o estos fueron muy limitados, es decir no disminuyó más del 50% de la calcificación o no cambió, en forma significativa, la densidad de la imagen. A esta categoría corresponden 10 de los 44 casos (22,7%).

De los 10 casos con malos resultados, 5 fueron finalmente operados. De estos, 4 obtuvieron buenos resultados y uno obtuvo un mal resultado quirúrgico (20%). Uno de estos casos fue operado por nosotros, no encontramos ninguna dificultad atribuible a la onda de choque, tanto en el procedimiento quirúrgico en sí, como en la recuperación posoperatoria.

Otras consideraciones

Siete de los 44 pacientes (15,9%) tenían antecedente de cirugía. Los resultados de la onda de choque en estos casos fueron: buenos 4 de 7 (57,1%), regulares 1 de 7 (14,2%) y malos 2 de 7 (28,5%).

Del total de 44 hombros tratados, en 34 casos (77%), los pacientes estuvieron satisfechos con el procedimiento y lo volverían a elegir. En la práctica, este número incluyó los resultados buenos y regulares analizados según la persistencia del dolor. Los pacientes no satisfechos coincidieron con los malos resultados, lo que representó el 22,7% del total (10 casos).

La aplicación de ondas de choque genera una sensación de molestia y hasta dolor, muy variable en cada paciente. No se produjo ninguna complicación importante en nuestra serie. Hubo 3 casos de lipotimia, 4 casos de reagudización clínica del cuadro en forma transitoria y uno de aparición de un pequeño hematoma en el área de aplicación.

Discusión

Históricamente, las calcificaciones del manguito rotador han sido tratadas con una gran diversidad de procedimientos,¹⁹⁻³¹ pero aún no se ha alcanzado un consenso generalizado respecto de los métodos por utilizar ni de su secuencia de aplicación.

Consideramos que el tratamiento conservador debe ser siempre la elección inicial (Comunicación personal: VI Congreso Sudamericano de Hombro y Codo. Montevideo, Uruguay, 2000).³² Este incluye clásicamente reposo, analgésicos, antiinflamatorios y rehabilitación. Todos los pacientes incorporados en esta serie fueron tratados en forma conservadora antes de decidir la indicación de onda de choque. Más aún, el 84% fue derivado por un colega traumatólogo que consideró agotado el tratamiento convencional o ante el mal resultado de la cirugía. Sólo el 16% correspondió a pacientes inicialmente tratados por nosotros. Por otro lado, sólo uno de los 5 pacientes con un cuadro bilateral debió ser tratado con onda de choque en ambos hombros, mientras que, en el resto, se obtuvieron buenos resultados con el tratamiento de rehabilitación.

Los mejores resultados del tratamiento conservador se han evidenciado en la etapa de reabsorción, especialmente en relación con el cuadro de dolor agudo.³³ Algunos autores han reportado un 90%-99% de éxito.³⁴ Este es el motivo por el cual se excluyeron de este estudio y, en general, no se indica la onda de choque en pacientes con estadio radiográfico III de Gärtnner.

Es importante resaltar que DePalma y Kruper³⁵ detectaron un 84% de buenos resultados a corto plazo en pacientes tratados de manera conservadora, pero al ser reevaluados al año, el porcentaje de éxito caía al 61%. Concluyeron que, pese a los buenos resultados a corto

plazo en la mayoría de los casos, con frecuencia, la evolución continúa con recidivas clínicas repetidas y una baja tasa de desaparición espontánea del depósito.

Además del deterioro con el tiempo, otra de las críticas que ha recibido el tratamiento conservador es su duración prolongada.³¹ Otros autores³⁶ han indicado factores de mal pronóstico para el tratamiento conservador, a saber: la presencia de depósitos en ambos hombros, su extensión medial por debajo del acromion y estadio I de Gärtnner.

Un 25% de los pacientes de nuestra serie había recibido, al menos, una infiltración subacromial previa. En el mejor de los casos, se logró un efecto analgésico transitorio. En ninguno de estos pacientes, el procedimiento fue indicado por nosotros. Consideramos que son numerosos los argumentos en contra de las infiltraciones subacromiales con corticoides y coincidimos con Speed³⁷ en que "muchas de las recomendaciones del uso local de inyecciones de corticoides, están basadas solamente en anécdotas". Se ha demostrado claramente, además, la poca certeza en lo que respecta a la localización de la inyección³⁸ y al efecto dañino sobre el tendón.³⁹⁻⁴¹

El tratamiento quirúrgico debe indicarse con prudencia. El criterio ha ido cambiando con el tiempo. Neer⁴² refiere que, durante los primeros años de su práctica quirúrgica, el procedimiento más habitual de cirugía de hombro era la escisión de depósitos cálcicos; en cambio, durante los últimos años, sólo operaba uno o dos casos anuales, a pesar de dedicarse solamente a la patología de la cintura escapular.

Sostenemos que, sin lugar a dudas, debe agotarse la instancia del tratamiento no quirúrgico antes de pensar en la posibilidad de cirugía. Gschwend⁴³ formuló tres indicaciones precisas de cirugía para los cuadros de calcificación del manguito rotador: progresión sintomática, dolor constante e inmanejable y fracaso del tratamiento conservador.

En la actualidad, es posible practicar la resección quirúrgica de las calcificaciones, a cielo abierto o en forma artroscópica. Ellman²² fue el primero en describir el tratamiento artroscópico de este cuadro, en 1987. Los informes iniciales^{30,44} indicaban hasta un 50% de malos resultados con el procedimiento artroscópico, pero últimamente se ha considerado que la tasa de éxito es muy alta. La cirugía a cielo abierto tiene también una alta tasa de buenos resultados.^{29,30}

Sin embargo, los procedimientos quirúrgicos no están exentos de complicaciones.⁴⁵ Neer⁴² advirtió que el período de recuperación posoperatoria en los casos crónicos es mucho más prolongado que el que cabría esperar para un gesto quirúrgico aparentemente tan simple. Coinciden con esto otros autores^{34,43,46} que han comunicado que deben pasar varios meses desde la cirugía para que el paciente esté totalmente asintomático. Esto también se aplica a la artroscopia. Jakobs⁴⁷ reportó casi un 20% de casos de hombro congelado posoperatorio luego de la resección artroscópica de la calcificación. McKendry⁴⁵

informó un 30% de persistencia de dolor a las 12 semanas de la cirugía. Ellman⁴⁸ comunicó una tasa de reoperación del 19% en los pacientes a quienes no se practicó la acromioplastia en el primer procedimiento. En un estudio combinado de cirujanos de los Estados Unidos y Europa, no se pudo identificar el depósito durante la cirugía en el 18% de los casos.^{48,49}

Ante las objeciones al tratamiento conservador y el carácter invasivo de la cirugía, la terapia por onda de choque extracorpórea ha surgido como una nueva opción terapéutica que lentamente va ganando un lugar en el tratamiento de cuadros ortopédicos y traumatológicos.² En el caso de las calcificaciones del manguito rotador, existen importantes pruebas de ello. En 2003, Cosentino y cols.⁵⁰ llevaron a cabo un estudio a doble ciego con asignación aleatoria que incluía a 70 pacientes, y obtuvieron una diferencia estadísticamente significativa en los tratados con onda de choque, tanto en las manifestaciones clínicas como en los exámenes complementarios. Wang⁵¹ ha comparado, en forma prospectiva, dos grupos con un seguimiento de 24 meses. En el grupo tratado con onda de choque, hubo un 90,9% de resultados excelentes y buenos, un 3% de resultados regulares y un 6,1% de resultados malos. En el grupo control, se obtuvieron un 16,7% de resultados regulares y un 83,3% de malos resultados. En el 57,6% de los pacientes tratados con onda de choque, se logró la desaparición total del depósito y, en el 15,1%, hubo una desaparición parcial. En un estudio prospectivo aleatorizado con 144 pacientes, Gerdesmeyer⁵² obtuvo mejores resultados en los pacientes tratados con onda de choque de baja y alta energía que en los casos placebo. Hsu⁵³ comparó 33 pacientes tratados con ondas de choque, con un grupo control en el que se utilizó un electrodo no terapéutico, distribuidos por asignación aleatoria. La evaluación radiográfica no mostró cambios en el 45% de los tratados en forma correcta y en el 85% de los sometidos a un falso tratamiento. Los resultados clínicos fueron buenos y excelentes en el 88% de los tratados correctamente, y malos y pobres en el 99% del grupo control.

Vavken y cols.⁵⁴ llevaron a cabo un metanálisis de 14 estudios con mayor nivel de evidencia y concluyeron en que la terapia por onda de choque es confiable en lo que respecta a la mejoría clínica, la recuperación de la función y la desaparición del depósito cálcico.

Los resultados de nuestro estudio muestran una respuesta favorable, comparable con las grandes series internacionales. Los pacientes mejoraron tanto subjetiva como objetivamente y, en muchos casos, esto también se vio reflejado en los hallazgos radiográficos. Los puntajes de evaluación clínica mostraron resultados estadísticamente significativos en pacientes con un tratamiento previo fallido, que actuaron, de alguna manera, como su propio grupo control.

Esta respuesta favorable también se observó en pacientes con antecedentes de cirugía previa fallida. En 4 de

estos 7 casos, la calcificación desapareció en forma completa (Fig. 3) y, en uno, en forma parcial. En 5 de los 7 casos, los pacientes se manifestaron satisfechos con el tratamiento.

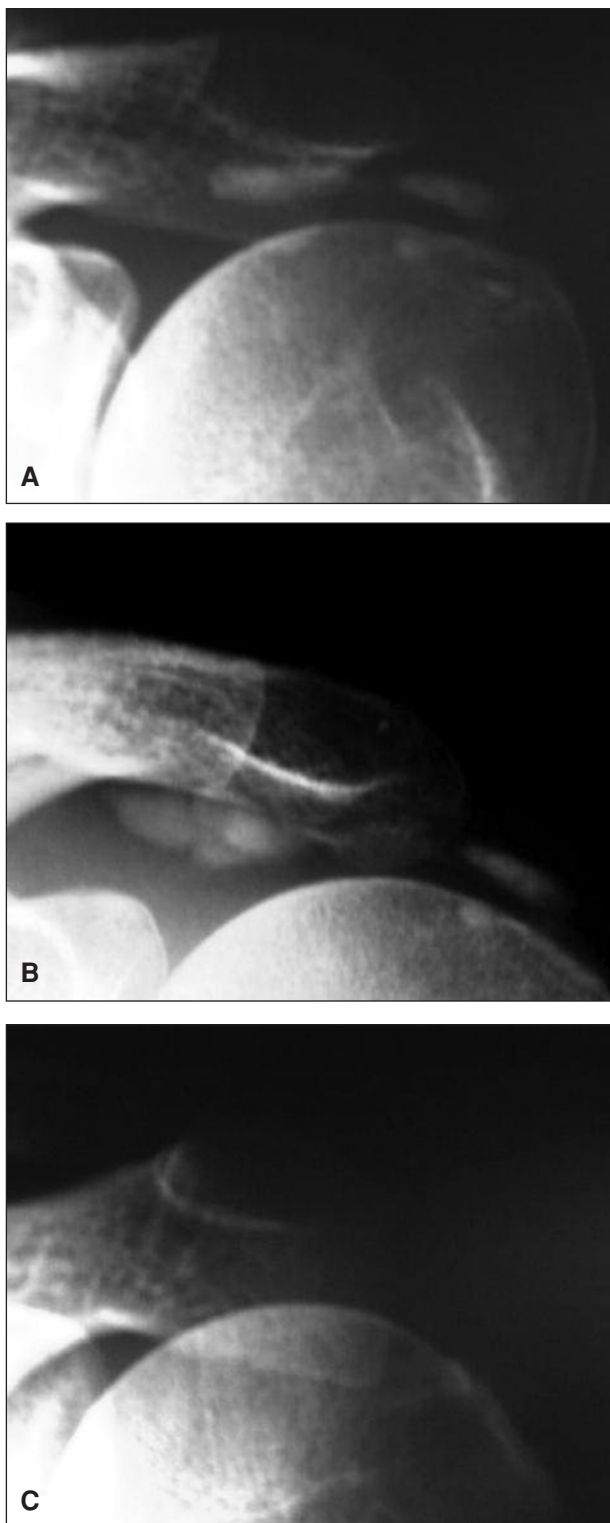


Figura 3. A. Radiografía inicial. B. A los 8 meses de la cirugía artroscópica fallida. C. Después del tratamiento con ondas de choque.

Si bien la persistencia de la calcificación puede asociarse a un buen resultado clínico,⁵⁰ la reabsorción completa tiene estadísticamente mejores resultados que cuando la desaparición es parcial o persiste la imagen radiográfica sin cambios.⁵⁵

En la literatura mundial, se han publicado datos sobre la variabilidad de los resultados según el nivel de potencia aplicado y en relación con la cantidad de potencia total acumulada.^{52,56-59} En nuestro estudio, no encontramos diferencias significativas entre los casos en los que desapareció la calcificación y aquellos en los que no hubo cambios radiográficos, en relación con estos dos parámetros.

En cuanto a las complicaciones, Thiele⁶⁰ reportó una serie de 1800 pacientes con calcificaciones tratados con onda de choque y controlados durante 5 años, que no sufrieron complicaciones de importancia. Sobre los miles de casos comunicados en los distintos trabajos a nivel mundial, existen sólo dos referencias de complicaciones graves que no deben ser ignoradas. Ambos informan sobre sendos casos de necrosis cefálica humeral tras la aplicación de terapia por onda de choque. En uno de ellos, Durst⁶¹ menciona el caso de una paciente de 59 años que, a los tres años del tratamiento, desarrolló una necrosis cefálica. En el segundo caso, la necrosis apareció tres meses después de comenzar el tratamiento.⁶² Se ha discutido si, en realidad, el cuadro doloroso inicial de esta paciente no habría correspondido a una necrosis en etapas iniciales. Se han reportado lesiones vasculares en pacientes sometidos a litotricia renal, este podría ser el mecanismo de la necrosis tal vez en pacientes con una vascularización peculiar del extremo proximal del húmero. Pero también se debe considerar que la paciente mencionada por Durst⁶¹ había recibido 3 inyecciones subacromiales de cortisona. De cualquier manera, consideramos que se debe prestar especial atención al tema y alertar sobre esta posibilidad a todos los pacientes por tratar.

En nuestra serie, la tasa de morbilidad fue muy baja y las complicaciones fueron leves y transitorias. La complicación más frecuente fue la incomodidad generada por

la aplicación de la onda cuando se trabaja con alta potencia.⁶³ Aún no hay consenso sobre la utilización de anestesia.

Otra complicación posible durante el tratamiento de las calcificaciones es la reagudización del cuadro, probablemente por el incremento de la presión dentro del espacio subacromial por acción del proceso inflamatorio generado. En nuestro estudio, esto sucedió en 4 pacientes (9%). Todos los pacientes con una reagudización importante de la sintomatología que remedaba un cuadro de reabsorción, experimentaron la desaparición completa de la calcificación.

Creemos, en definitiva, que la onda de choque tiene muchas de las ventajas del tratamiento conservador, pues es poco cruenta y no altera la vida diaria del paciente durante su aplicación. Por otro lado, presenta la conveniencia de buscar una solución biológica de la patología gracias al fenómeno de la mecanotransducción, más que controlar únicamente la sintomatología. Sin lugar a dudas, su uso permite evitar, en un alto porcentaje de casos, los gastos mayores de la cirugía⁶⁴⁻⁶⁶ y sus potenciales complicaciones. En el peor de los escenarios, la falta de respuesta al tratamiento con onda de choque deja la puerta abierta al tratamiento quirúrgico. Lorbach⁶⁷ demostró que, en estas situaciones, el procedimiento quirúrgico no se ve alterado tanto en su técnica como en sus resultados; hecho que constatamos cuando operamos a uno de nuestros casos fallidos.

Conclusiones

Los resultados de nuestro trabajo y el respaldo de la literatura mundial nos permiten afirmar que la terapia por onda de choque extracorpórea es una alternativa válida ante el fracaso de la terapéutica convencional, en los pacientes con cuadros sintomáticos de calcificaciones del manguito rotador. El procedimiento puede ser eficaz aun cuando la cirugía previa ha fracasado.

Bibliografía

1. Brañes M, Guiloff L, Contreras L, Brañes JA. Shoulder tendinosis & related clinical entities treated with ESWT. Clinical & histopathological correlation. 9° ISMST Congress, Rio de Janeiro, Brazil, 2006.
2. Sems A, Dimeff R, Iannotti JP. Extracorporeal shock wave therapy in the treatment of chronic tendinopathies. *J Am Acad Orthop Surg* 2006;14(4):195-204.
3. Wang CJ. Biological mechanism of musculoskeletal shockwaves. *ISMST Newsletter* 2006;1(1):5-11.
4. Moya D. Terapia por onda de choque. *Rev Asoc Argent Ortop Traumatol* 2002;67(4):273-86.
5. Codman EA. Rupture tendon of the supraspinatus tendon and other lesion in or about the subacromial bursa. In: Codman EA. *The Shoulder*. Boston: Thomas Todd; 1984, p. 178-215.
6. Hajiroussou VJ, Webley M. Familial calcific periarthritis. *Ann Rheum Dis* 1983;42:469-70.
7. Harvie P, Pollard PC, Carr AJ. Calcific tendinitis: natural history and association with endocrine disorders. *J Shoulder Elbow Surg* 2007;16(2):169-73.

8. **Mavrikakis ME, Drimis S, Kontoyannis DA, Rasidakis A, Mouloupoulou ES, Kontoyannis S.** Calcific shoulder peri-arthritis (tendinitis) in adult onset diabetes mellitus: a controlled study. *Ann Rheum Dis* 1989;48:211-4.
9. **Moseley HF.** The natural history and clinical syndromes produced by calcified deposits in the rotator cuff. *Surg Clin North Am* 1963;43:1489-93.
10. **Sengar D, McKendry RJ, Uthhoff HK.** Increased frequency of HLA-A1 in calcifying tendinitis. *Tissue Antigens* 1987;29:173-4.
11. **Simon WH.** Soft tissue disorders of the shoulder. Frozen shoulder, calcific tendinitis, and bicipital tendinitis. *Orthop Clin North Am* 1975;6:521.
12. **Uthhoff H, Sarkar K, Maynard JA.** Calcifying tendinitis: a new concept of its pathogenesis. *Clin Orthop Relat Res* 1976;118:164-8.
13. **Sarkar K, Uthhoff H.** Ultrastructural localization of calcium in calcifying tendinitis. *Arch Patol Lab Med* 1978;102:266-9.
14. **Postacchini F, Gumina S.** Calcific tendinopathy of the rotator cuff in asymptomatic subjects. European Federation of National Associations of Orthopaedics and Traumatology (EFORT): Oral Presentations: rotator cuff disorders and brachial plexus, Helsinki, 2003.
15. **Uthhoff HK.** Calcifying tendinitis. *Ann Chir Gynaecol* 1996;85:111-5.
16. **Uthhoff H, Loehr JW.** Calcific tendinopathy of the rotator cuff: pathogenesis, diagnosis and management. *J Am Acad Orthop Surgeons* 1997;5(4):183-91.
17. **Bosworth BM.** Calcium deposits in the shoulder and subacromial bursitis. A survey of 12,122 shoulders. *JAMA* 1941;2477-82.
18. **Gärtner J, Heyer A.** Tendinosis calcarea der Schulter. *Orthopade* 1995;24:284-302.
19. **Aina R, Cardinal E, Bureau NJ, Aubin B, Brassard P.** Calcific shoulder tendinitis: treatment with modified US-guided fine-needle technique. *Radiology* 2001;221:455-61.
20. **Ciccione C.** Does acetic acid iontophoresis accelerate the resorption of calcium deposits in calcific tendinitis of the shoulder? *Phys Ther* 2003;83(1):68-74.
21. **Ebenbichler GR, Erdogmus CB, Resch KL, Funovics MA, Kainberger F, Barisani G, et al.** Ultrasound therapy for calcific tendinitis of the shoulder. *N Engl J Med* 1999;340:1533-8.
22. **Ellman H.** Arthroscopic subacromial decompression. Analysis of one to three year results. *J Arthroscopy* 1987;3(3):173-81.
23. **Flax HJ.** Ultrasound treatment for peritendinitis calcarea of the shoulder. *Am J Phys Med Rehabil* 1964;43:117-24.
24. **Gärtner J.** Tendinosis calcarea: results of treatment with needling. *Z Orthop Ihre Grenzgeb* 1993;131:461-9.
25. **Harmon PH.** Methods and results in the treatment of 2,580 painful shoulders, with special reference to calcific tendinitis and the frozen shoulder. *Am J Surg* 1958;95:527-44.
26. **Loew M, Jurgowski W, Mau HC, Thomsen M.** Treatment of calcifying tendinitis of rotator cuff by extracorporeal shock waves: a preliminary report. *J Shoulder Elbow Surg* 1995;4:101-6.
27. **Rockwood CA Jr, Matsen FA 3rd, Wirth MA, Lippitt SB (eds.).** *The Shoulder*, 3rd ed. Philadelphia: WB Saunders; 2004, p. 1046-55.
28. **Perron M, Malouin F.** Acetic acid iontophoresis and ultrasound for the treatment of calcifying tendinitis of the shoulder: a randomized control trial. *Arch Phys Med Rehabil* 1997;78:379-84.
29. **Uthhoff HK, Sarkar K.** Surgical repair of rotator cuff ruptures. The importance of sub-acromial bursa. *J Bone Joint Surg Br* 1991;73:399-401.
30. **Weber SC.** Arthroscopic treatment of calcific tendinitis. AANA 17th Annual Fall Course Palm Desert, 1998.
31. **Wittenberg RH, Rubenthaler F, Wölk T, Ludwig J, Willburger RE, Steffen R.** Surgical or conservative treatment for chronic rotator cuff calcifying tendinitis - a matched-pair analysis of 100 patients. *Arch Orthop Trauma Surg* 2001;121:56-9.
32. **Lam F, Bhatia D, Van Rooyen K, de Beer JF.** Modern management of calcifying tendinitis of the shoulder. *Curr Orthop* 2006;20:446-52.
33. **De Sèze S, Welfling J.** Tendinites calcifiantes. *Rhumatologie* 1970;22:45-50.
34. **Litchman HM, Silver CM, Simon SD, Eshragi A.** The surgical management of calcific tendinitis of the shoulder. *Int Surg* 1968;50:474-82.
35. **DePalma AF, Kruper JS.** Long-term study of shoulder joints afflicted with and treated for calcific tendinitis. *Clin Orthop* 1961;20:61-72.
36. **Ogon P, Bornebusch L, Izadpanah K, Suedkamp NP.** Prognostic factors in nonoperative therapy for chronic symptomatic calcific tendinitis of the shoulder. *Arthritis Rheum* 2009;60(10):2978-84.

37. **Speed CA.** Corticosteroid injections in tendon lesions. *BMJ* 2001;232:382-6.
38. **Partington PF.** Diagnostic injection around the shoulder: hit and miss? A cadaveric study of injection accuracy. *J Shoulder Elbow Surg* 1998;7(2):147-50.
39. **Iwanami K.** Intratendinous corticosteroid injection induces apoptosis of the rat tendon fibroblasts. *Dokyo J Med Sci* 2005;32:39-46.
40. **Tempfer H, Gehwolf R, Wagner A, Resch H, Hirzinger C, Augat P.** Effects of crystalline glucocorticoid triamcinolone acetate on cultured human supraspinatus tendon cells. *Acta Orthopaedica* 2009;80(3):357-62.
41. **Tillander B, Franzén LE, Karlsson MH, Norlin R.** Effect of steroid injections on the rotator cuff: an experimental study in rats. *J Shoulder Elbow Surg* 1999;8:271-4.
42. **Neer CS.** *Shoulder Reconstruction*. Philadelphia: WB Saunders; 1990, p. 43.
43. **Gschwend N, Patte D, Zippel J.** Therapy of calcific tendinitis of the shoulder. *German Arch Orthop Unfallchir* 1972;73:120-35.
44. **Ark JW, Flock TJ, Flatow EL, Bigliani LU.** Arthroscopic treatment of calcific tendinitis of the shoulder. *Arthroscopy* 1992;8:183-8.
45. **McKendry RJR, Uhthoff HK, Sarkar K, Hyslop PS.** Calcifying tendinitis of the shoulder: prognostic value of clinical, histologic, and radiologic features in 57 surgically treated cases. *J Rheumatol* 1982;9:75-80.
46. **Seil R, Litztenburger H, Kohn D, Rupp S.** Arthroscopic treatment of chronically painful calcifying tendinitis of the supraspinatus tendon. *Arthroscopy* 2006;22(5):521-7.
47. **Jacobs R, Debeer P.** Calcifying tendinitis of the rotator cuff: functional outcome after arthroscopic treatment. *Acta Orthop Belg* 2006;72(3):276-81.
48. **Ellman H, Bigliani LU, Flatow E, Esch IC, Snyder SJ, Oglivie-Harris D, et al.** Arthroscopic treatment of calcifying tendinitis: the American experience. 5th International Conference on Shoulder Surgery, Paris, France, 1992.
49. **Moke-Nancy D, Walch G, Kemp IF, Gleyze P.** Arthroscopic treatment of calcifying tendinitis. Results of the Multicentric European study. 5th International Conference on Shoulder Surgery, Paris, France, 1992.
50. **Cosentino R, De Stefano R, Selvi E.** Extracorporeal shock wave therapy for chronic calcific tendinitis of the shoulder: single blind study. *Ann Rheum Dis* 2003;62:248-50.
51. **Wang CJ, Yang KD, Wang FS, Chen HH, Wang JW.** Shock wave therapy for calcific tendinitis of the shoulder: a prospective clinical study with two-year follow-up. *Am J Sports Med* 2003;31(3):425-6.
52. **Gerdesmeyer L, Wagenpfeil S, Haake M.** Extracorporeal shock wave therapy for the treatment of chronic calcifying tendinitis of the rotator cuff: a randomized controlled trial. *JAMA* 2003;290:2573-80.
53. **Hsu CJ, Wang DY, Tseng KF, Fong YC, Hsu HC, Jim YF.** Extracorporeal shock wave therapy for calcifying tendinitis of the shoulder. *J Shoulder Elbow Surg* 2008;17(1):55-9.
54. **Vavken P, Holinka J, Rompe JD, Dorotka R.** Focused extracorporeal shock wave therapy in calcifying tendinitis of the shoulder: a meta-analysis. *Sports Health* 2009;1(2):137-44.
55. **Rompe JD, Zollner J, Nafe B, Freitag C.** Significance of calcium deposit elimination in tendinosis calcarea of the shoulder. *Z Orthop Ihre Grenzgeb* 2000;138: 335-9.
56. **Rompe JD, Rumler F, Hopf C, Nafe B, Heine J.** Extracorporeal shockwave therapy for calcifying tendinitis of the shoulder. *Clin Orthop* 1995;321:196-201.
57. **Rompe JD, Bürger R, Hopf C, Eysel P.** Shoulder function after extracorporeal shock wave therapy for calcific tendinitis. *J Shoulder Elbow Surg* 1998;7:505-9.
58. **Schmitt J, Haake M, Tosch A, Hildebrand R, Deike B, Griss P.** Low-energy extracorporeal shock-wave treatment (ESWT) for tendinitis of the supraspinatus: a prospective, randomised study. *J Bone Joint Surg Br* 2001;83:873-6.
59. **Speed CA, Richards C, Nichols D, Burnet S, Wies JT, Humphreys H, Hazleman BL.** Extracorporeal shock-wave therapy for tendinitis of the rotator cuff: a double-blind, randomised, controlled trial. *J Bone Joint Surg Br* 2002;84(4):509-12.
60. **Thiele R.** Tratamiento de las tendinosis calcificadas de hombro mediante ondas de choque. Experiencia de 1800 casos y seguimiento a 5 años. Bional Bosque Ortopedia. Universidad del Bosque, Bogotá, 2004.
61. **Durst HB, Blatter G, Kuster MS.** Osteonecrosis of the humeral head after extracorporeal shock-wave lithotripsy. *J Bone Joint Surg Br* 2002;84(5):744-6.
62. **Liu HM, Chao CM, Hsieh JY, Jiang CC.** Humeral head osteonecrosis after extracorporeal shock-wave treatment for rotator cuff tendinopathy. A case report. *J Bone Joint Surg Am* 2006;88:1353-6.

63. **Hearnden AJ, Flannery MC.** Extracorporeal shock wave therapy in the treatment of calcific tendonitis of the shoulder. *J Bone Joint Surg* 2003;85(Suppl II):96.
64. **Dubs B.** Efficacy and economical aspects: comparison ESWT versus alternate therapies in the treatment of calcifying tendinitis. 6th Congress of the International Society for Musculoskeletal Shockwave Therapy, Orlando, USA, 2003.
65. **Eid J.** Economic aspects in the treatment of tendinosis calcarea of the shoulder. 9th International Congress of the International Society for Musculoskeletal Shockwave Therapy, 2006.
66. **Rompe JD, Zoellner J, Nafe B.** Shock wave therapy versus conventional surgery in the treatment of calcifying tendinitis of the shoulder. *Clin Orthop* 2001;387:72-82.
67. **Lorbach O, Kusma M, Pape D, Kohn D, Dienst M.** Influence of deposit stage and failed ESWT on the surgical results of arthroscopic treatment of calcifying tendonitis of the shoulder. *Knee Surg Sports Traumatol Arthrosc* 2008;16(5):516-21.